ISSN: 2070-9781 (Print)
ISSN: 2412-8902 (Online)

АНДРОЛОГИЯ И ГЕНИТАЛЬНАЯ ХИРУРГИЯ

ANDROLOGY AND GENITAL SURGERY

НАУЧНО-ПРАКТИЧЕСКИЙ
ЕЖЕКВАРТАЛЬНЫЙ
РЕЦЕНЗИРУЕМЫЙ ЖУРНАЛ

ГИБРИДНАЯ ВЕРСИЯ

Издается с 2000 г.

№ 1 `21
ТОМ 22

ЖУРНАЛ «АНДРОЛОГИЯ И ГЕНИТАЛЬНАЯ ХИРУРГИЯ» ВХОДИТ В ПЕРЕЧЕНЬ ВЕДУЩИХ РЕЦЕНЗИРУЕМЫХ НАУЧНЫХ ПЕРИОДИЧЕСКИХ ИЗДАНИЙ, РЕКОМЕНДОВАННЫХ ВЫСШЕЙ АТТЕСТАЦИОННОЙ КОМИССИЕЙ (ВАК) ДЛЯ ПУБЛИКАЦИИ ОСНОВНЫХ НАУЧНЫХ РЕЗУЛЬТАТОВ ДИССЕРТАЦИЙ НА СОИСКАНИЕ УЧЕНЫХ СТЕПЕНЕЙ КАНДИДАТА И ДОКТОРА НАУК. ЖУРНАЛ ВКЛЮЧЕН В НАУЧНУЮ ЭЛЕКТРОННУЮ БИБЛИОТЕКУ И РОССИЙСКИЙ ИНДЕКС НАУЧНОГО ЦИТИРОВАНИЯ (РИНЦ), ИМЕЕТ ИМПАКТ-ФАКТОР, ЗАРЕГИСТРИРОВАН В БАЗЕ ДАННЫХ SCOPUS, В CROSSREF, СТАТЬИ ИНДЕКСИРУЮТСЯ С ПОМОЩЬЮ ИДЕНТИФИКАТОРА ЦИФРОВОГО ОБЪЕКТА (DOI).

АНДРОЛОГИЯ И ГЕНИТАЛЬНАЯ ХИРУРГИЯ

НАУЧНО-ПРАКТИЧЕСКИЙ ЕЖЕКВАРТАЛЬНЫЙ РЕЦЕНЗИРУЕМЫЙ ЖУРНАЛ

Главная задача журнала – предоставить актуальную, основанную на принципах доказательной медицины информацию по всем проблемам андрологии, урологии, вопросам бесплодия.

Журнал адресован широкой врачебной аудитории – урологам, андрологам, пластическим хирургам, детским хирургам, сексологам, цитологам, гистологам, морфологам, репродуктологам, дерматовенерологам, эндокринологам, детским урологам-андрологам, врачам смежных специальностей.

В журнале публикуются результаты клинических исследований, научные обзоры, описания клинических случаев, лекции для практических врачей, редакционные статьи.

ТОМ 22 № 1 2021

ИЗДАЕТСЯ С 2000 Г.

Учредитель:
Профессиональная ассоциация андрологов России

Адрес редакции: 115478, Москва, Каширское шоссе, 24, стр. 15, НИИ канцерогенеза, 3-й этаж.

Тел./факс: +7 (499) 929-96-19
e-mail: abv@abvpress.ru

www.abvpress.ru

Статьи направлять по адресу:
androur@yandex.ru

Редактор **Е.М. Печерская**
Корректор **М.С. Пахомова**

Дизайн **Е.В. Степанова**
Верстка **Е.В. Степанова**

Служба подписки и распространения
И.В. Шургаева, +7 (499) 929-96-19, base@abvpress.ru

Руководитель проекта
А.В. Донских, +7 (499) 929-96-19, a.donskih@abvpress.ru

Свидетельство о регистрации ПИ № 77-3324 от 28 апреля 2000 г. выдано Министерством Российской Федерации по делам печати, телерадиовещания и средств массовых коммуникаций.

При полной или частичной перепечатке материалов ссылка на журнал «Андрология и генитальная хирургия» обязательна.

Редакция не несет ответственности за содержание публикуемых рекламных материалов.

В статьях представлена точка зрения авторов, которая может не совпадать с мнением редакции.

ISSN: 2070-9781 (Print)
ISSN: 2412-8902 (Online)
Андрология и генитальная хирургия. 2021. Том 22. № 1. 1–98.
Сдано в печать: 30.03.2021.
© ООО «ИД «АБВ-пресс», 2021
Подписной индекс в каталоге «Пресса России» – 91731.
Отпечатано в типографии «Мэйл Текнолоджи». 105082, Москва, Переведеновский переулок, 13 стр. 16.
Тираж 4000 экз. Бесплатно
www.agx.abvpress.ru

ГЛАВНЫЙ РЕДАКТОР

Щеплев Петр Андреевич, *д.м.н., профессор, президент Профессиональной ассоциации андрологов России (ПААР) (Москва, Россия)*

НАУЧНЫЙ РЕДАКТОР, ЗАМЕСТИТЕЛЬ ГЛАВНОГО РЕДАКТОРА

Винаров Андрей Зиновьевич, *д.м.н., профессор Института урологии и репродуктивного здоровья человека ФГАОУ ВО Первый Московский государственный медицинский университет им. И.М. Сеченова Минздрава России (Сеченовский Университет) (Москва, Россия)*

ПРЕДСЕДАТЕЛЬ РЕДАКЦИОННОГО СОВЕТА

Рапопорт Леонид Михайлович, *д.м.н., профессор кафедры урологии, директор урологической клиники ФГАОУ ВО Первый МГМУ им. И.М. Сеченова Минздрава России (Сеченовский Университет), заместитель директора НИИ уронефрологии и репродуктивного здоровья человека (Москва, Россия)*

ОТВЕТСТВЕННЫЙ СЕКРЕТАРЬ

Наумов Никита Петрович, *ученый секретарь ПААР (Орехово-Зуево, Россия)*

РЕДАКЦИОННАЯ КОЛЛЕГИЯ

Секция андрологической урологии

Безруков Евгений Алексеевич, *д.м.н., профессор кафедры, заведующий первым урологическим отделением ФГАОУ ВО Первый МГМУ им. И.М. Сеченова Минздрава России (Сеченовский Университет), НИИ уронефрологии и репродуктивного здоровья человека (Москва, Россия)*

Братчиков Олег Иванович, *д.м.н., профессор, академик РАЕН, заведующий кафедрой урологии ФГБОУ ВО «Курский государственный медицинский университет» Минздрава России (Курск, Россия)*

Кадыров Зиёратшо Абдуллоевич, *д.м.н., профессор, заведующий кафедрой эндоскопической урологии ФГАОУ ВО «Российский университет дружбы народов» (Москва, Россия)*

Капто Александр Александрович, *к.м.н., заведующий кафедрой урологии АНО ДПО «Центр обучения медицинских работников», руководитель центра андрологии многопрофильного медицинского холдинга «СМ-Клиника» (Москва, Россия)*

Костин Андрей Александрович, *д.м.н., профессор, заместитель директора по науке Московского научно-исследовательского онкологического института им. П.А. Герцена – филиала ФГБУ «Национальный медицинский исследовательский центр радиологии» Минздрава России (Москва, Россия)*

Назаров Тоирхон Хакназарович, *д.м.н., профессор кафедры урологии ФГБОУ ВО «Северо-Западный государственный медицинский университет им. И.И. Мечникова» Минздрава России (Санкт-Петербург, Россия)*

Новиков Андрей Иванович, *д.м.н., профессор кафедры урологии ФГБОУ ВО «Северо-Западный государственный медицинский университет им. И.И. Мечникова» Минздрава России, заведующий онкоурологическим отделением ГБУЗ «Санкт-Петербургский клинический научно-практический центр специализированных видов медицинской помощи (онкологический)» (Санкт-Петербург, Россия)*

Почерников Денис Геннадьевич, *к.м.н., доцент кафедры факультетской хирургии и урологии ФГБОУ ВО «Ивановская государственная медицинская академия» Минздрава России (Иваново, Россия)*

Хворов Владимир Вячеславович, *к.м.н, доцент кафедры урологии Медицинского института усовершенствования врачей ФГБОУ ВПО «Московский государственный университет пищевых производств», заведующий урологическим отделением ГБУЗ МО «Мытищинская городская клиническая больница», главный уролог 5-го медицинского округа Московской области (Мытищи, Россия)*

Цариченко Дмитрий Георгиевич, *д.м.н., профессор кафедры урологии ФГАОУ ВО Первый МГМУ им. И.М. Сеченова Минздрава России (Сеченовский Университет), НИИ уронефрологии и репродуктивного здоровья человека (Москва, Россия)*

Секция генитальной хирургии

Адамян Рубен Татевосович, *д.м.н., профессор, заведующий отделением реконструктивной и пластической хирургии ФГБНУ «Российский научный центр хирургии им. акад. Б.В. Петровского» (Москва, Россия)*

Секция андрологической эндокринологии

Гончаров Николай Петрович, *д.м.н., профессор, отделение андрологии и урологии ФГБУ «Национальный медицинский исследовательский центр эндокринологии» Минздрава России (Москва, Россия)*

Древаль Александр Васильевич, *д.м.н., профессор, заведующий кафедрой клинической эндокринологии факультета усовершенствования врачей, руководитель отделения терапевтической эндокринологии ГБУЗ МО «Московский областной научно-исследовательский клинический институт им. М.Ф. Владимирского» (Москва, Россия)*

Курбатов Дмитрий Геннадьевич, *д.м.н., профессор, заведующий отделением андрологии и урологии ФГБУ «НМИЦ эндокринологии» Минздрава России (Москва, Россия)*

Секция детской урологии-андрологии

Казанская Ирина Валерьевна, *д.м.н., профессор, главный научный сотрудник НИИ хирургии детского возраста ФГБОУ ВО «Российский национальный исследовательский медицинский университет им. Н.И. Пирогова» Минздрава России (Москва, Россия)*

Коварский Семен Львович, *д.м.н., профессор кафедры детской хирургии, ответственный за курс детской хирургии ФДПО ФГБОУ ВО РНИМУ им. Н.И. Пирогова Минздрава России, заведующий центром амбулаторной хирургии ГБУЗ «Детская городская клиническая больница № 13 им. Н.Ф. Филатова Департамента здравоохранения г. Москвы» (Москва, Россия)*

Окулов Алексей Борисович, *д.м.н., профессор, заведующий отделом детской хирургии ФГБОУ ДПО «Российская медицинская академия непрерывного профессионального образования» Минздрава России, профессор кафедры медицинской репродуктологии и хирургии ФГБОУ ВО «Московский государственный медико-стоматологический университет им. А.И. Евдокимова» Минздрава России (Москва, Россия)*

Секция сексуальной медицины

Кибрик Николай Давидович, *д.м.н., профессор, руководитель отделения сексологии и терапии сексуальных дисфункций Московского научно-исследовательского института психиатрии – филиала ФГБУ «Национальный медицинский исследовательский центр психиатрии и наркологии им. В.П. Сербского» Минздрава России (Москва, Россия)*

Сегал Александр Самуилович, *профессор клиники урологии ФГБОУ ВО МГМСУ им. А.И. Евдокимова Минздрава России (Москва, Россия)*

Секция генитальной дерматологии

Гомберг Михаил Александрович, *д.м.н., профессор, главный научный сотрудник ГБУЗ «Московский научно-практический центр дерматовенерологии и косметологии Департамента здравоохранения г. Москвы» (Москва, Россия)*

Секция доказательной медицины

Власов Василий Викторович, *д.м.н., профессор кафедры управления и экономики здравоохранения, центра политики здравоохранения ФГАОУ ВО «Национальный исследовательский университет «Высшая школа экономики», главный внештатный специалист Минздрава России по доказательной медицине (Москва, Россия)*

Плутницкий Андрей Николаевич, *д.м.н., профессор кафедры организации здравоохранения и общественного здоровья ГБУЗ МО «Московский областной научно-исследовательский клинический институт им М.Ф. Владимирского», руководитель Территориального органа Федеральной службы по надзору в сфере здравоохранения по г. Москве и Московской области (Москва, Россия)*

Секция нейроандрологии

Жуков Олег Борисович, *член-корреспондент РАЕН, заведующий отделом лучевых методов диагностики и лечения НИИ урологии и интервенционной радиологии им. Н.А. Лопаткина – филиала ФГБУ «НМИЦ радиологии» Минздрава России (Москва, Россия)*

Ромих Виктория Валерьевна, *к.м.н., заведующая лабораторией уродинамики и функциональных расстройств органов таза НИИ урологии и интервенционной радиологии им. Н.А. Лопаткина – филиала ФГБУ «НМИЦ радиологии» Минздрава России (Москва, Россия)*

Секция мужской репродукции

Божедомов Владимир Александрович, *д.м.н., профессор кафедры урологии и андрологии факультета фундаментальной медицины ФГБОУ ВО «Московский государственный университет им. М.В. Ломоносова», ведущий научный сотрудник ФГБУ «Национальный медицинский исследовательский центр акушерства, гинекологии и перинатологии им. акад. В.И. Кулакова» Минздрава России, ФГБУ «Поликлиника № 1» Управления делами Президента РФ (Москва, Россия)*

Брагина Елизавета Ефимовна, *д.б.н., ведущий научный сотрудник ФГБНУ «Медико-генетический научный центр», старший научный сотрудник НИИ физико-химической биологии им. А.Н. Белозерского ФГБОУ ВО МГУ (Москва, Россия)*

Евдокимов Валерий Васильевич, *д.м.н., профессор, главный научный сотрудник отдела андрологии НИИ урологии и интервенционной радиологии им. Н.А. Лопаткина – филиала ФГБУ «НМИЦ радиологии» Минздрава России (Москва, Россия)*

Курило Любовь Федоровна, *д.б.н., профессор ФГБНУ «Медико-генетический научный центр» (Москва, Россия)*

Хаят Сабина Шаукатовна, *к.б.н., старший научный сотрудник лаборатории генетики нарушений репродукции ФГБНУ «Медико-генетический научный центр им. Н.П. Бочкова» (ФГБНУ «МГНЦ») (Москва, Россия)*

РЕДАКЦИОННЫЙ СОВЕТ

Гринев Андрей Викторович, *д.м.н., профессор, заведующий кафедрой урологии ФГБОУ ВО «Смоленский государственный медицинский университет» Минздрава России (Смоленск, Россия)*

Жиборев Борис Николаевич, *д.м.н., профессор, заведующий курсом урологии ФГБОУ ВО «Рязанский государственный медицинский университет им. И.П. Павлова» Минздрава России (Рязань, Россия)*

Каприн Андрей Дмитриевич, *д.м.н., профессор, академик РАН, генеральный директор ФГБУ «НМИЦ радиологии» Минздрава России, директор МНИОИ им П.А. Герцена – филиала ФГБУ «НМИЦ радиологии» Минздрава России, заведующий кафедрой урологии и оперативной нефрологии с курсом онкоурологии ФГАОУ ВО РУДН (Москва, Россия)*

Гомула Анджей, *профессор Варшавского медицинского университета (Варшава, Польша)*

Монторси Франческо, *профессор, руководитель урологической клиники Университета Вита-Салюте Сан-Раффаэле (Милан, Италия)*

Ральф Дэвид Джон, *профессор Андрологического центра Святого Петра (Лондон, Великобритания)*

Сокольщик Михаил Миронович, *д.м.н., профессор, руководитель Клинического центра реконструктивной и пластической хирургии (Москва, Россия)*

Уолтцер Вейн С., *профессор клиники урологии Университета Стоуни-Брук (Стоуни-Брук, США)*

Фришер Зелик И., *профессор клиники урологии Университета Стоуни-Брук (Стоуни-Брук, США)*

Шейнкин Ефим Р., *профессор клиники урологии Университета Стоуни-Брук (Стоуни-Брук, США)*

THE JOURNAL "ANDROLOGY AND GENITAL SURGERY" IS PUT ON THE HIGHER ATTESTATION COMMISSION (HAC) LIST OF LEADING PEER-REVIEWED SCIENTIFIC PERIODICALS

RECOMMENDED TO PUBLISH THE BASIC RESEARCH RESULTS OF CANDIDATE'S AND DOCTOR'S THESES. THE JOURNAL IS INCLUDED IN THE SCIENTIFIC ELECTRONIC LIBRARY AND THE RUSSIAN SCIENCE CITATION INDEX (RSCI)

AND HAS AN IMPACT FACTOR; IT IS REGISTERED IN THE SCOPUS DATABASE, CROSSREF, ITS PAPERS ARE INDEXED WITH THE DIGITAL OBJECT IDENTIFIER (DOI).

ANDROLOGY AND GENITAL SURGERY

QUARTERLY PEER-REVIEWED SCIENTIFIC-AND-PRACTICAL JOURNAL

The main goal of the journal is to present up-to-date information based on the principles of evidence-based medicine on all problems of andrology, urology, infertility.

The journal is addressed to a wide medical audience: urologists, andrologists, plastic surgeons, pediatric surgeons, sexologists, cytologists, histologists, morphologists, fertility specialists, dermatologists, endocrinologists, pediatric urologists and andrologists, professionals in related fields.

The journal publishes results of clinical studies, scientific reviews, case reports, lectures for practicing doctors, editorials.

VOL. 22 № 1 2021

FOUNDED IN 2000

Founder:
Professional Association of Andrologists of Russia

Editorial Office:
Research Institute of Carcinogenesis, Floor 3, 24 Kashirskoye Shosse, Bld. 15, Moscow, 115478.
Tel/Fax: +7 (499) 929-96-19
e-mail: abv@abvpress.ru
www.abvpress.ru

Articles should be sent
androur@yandex.ru

Editor **E.M. Pecherskaya**
Proofreader **M.S. Pakhomova**
Designer **E.V. Stepanova**
Maker-up **E.V. Stepanova**

Subscription & Distribution Service
I.V. Shurgaeva, +7 (499) 929-96-19, base@abvpress.ru

Project Manager
A.V. Donskih, +7 (499) 929-96-19, a.donskih@abvpress.ru

The journal was registered at the Federal Service for Surveillance of Communications, Information Technologies, and Mass Media (PI No. 77-3324 dated 28 April 2000).

If materials are reprinted in whole or in part, reference must necessarily be made to the "Andrologiya i genital'naya khirurgiya".

The editorial board is not responsible for advertising content.

The authors' point of view given in the articles may not coincide with the opinion of the editorial board.

ISSN: 2070-9781 (Print)
ISSN: 2412-8902 (Online)

Andrology and genital surgery. 2021. Vol. 22. No 1. 1–98.
Submitted: 30.03.2021.

© PH "ABV-Press", 2021

Pressa Rossii catalogue index: 91731

Printed at the Mail Technology Ltd. 105082, Moscow, Perevedenovsky Ln., 13 Bld. 16

4000 copies. Free distribution.

www.agx.abvpress.ru

EDITOR-IN-CHIEF

Scheplev Petr A., *MD., PhD, DSc, President of the Professional Association of Andrologists of Russia (Moscow, Russia)*

DEPUTY EDITOR-IN-CHIEF, SCIENCE EDITOR

Vinarov Andrey Z., *MD, PhD, DSc, Professor of the Institute of Urology and Human Reproductive Health of the I.M. Sechenov First Moscow State Medical University of the Ministry of Health of Russia (Moscow, Russia)*

CHAIRMAN OF THE EDITORIAL BOARD

Rapoport Leonid M., *MD, PhD, DSc, Professor, Urology Department of the I.M. Sechenov First Moscow State Medical University of the Ministry of Health of Russia, Deputy Director at Research Institute of Urology, Nephrology and Human Reproductive Health (Moscow, Russia)*

EXECUTIVE SECRETARY

Naumov Nikita P., *Scientific Secretary of the Professional Association of Andrologists of Russia (Orekhovo-Zuevo, Russia)*

EDITORIAL BOARD

Section of andrological urology

Bezrukov Evgeniy A., *MD, PhD, DSc, Professor, Head of the 1st Department of Urology of the I.M. Sechenov First Moscow State Medical University of the Ministry of Health of Russia, Research Institute of Urology, Nephrology and Human Reproductive Health (Moscow, Russia)*

Bratchikov Oleg I., *MD, PhD, DSc, Professor, Academician of the Russian Academy of Natural Sciences, Head of Urology Department of the Kursk State Medical University of the Ministry of Health of Russia (Kursk, Russia)*

Kadyrov Ziyoratsho A., *MD, PhD, DSc, Professor, Head of Endoscopic Urology Department of the RUDN University (Moscow, Russia)*

Kapto Aleksandr A., *MD, PhD, Head of Urology Department of the Professional Medical Training Center, Head of Andrology Center of the SM-Clinic (Moscow, Russia)*

Kostin Andrey A., *MD, PhD, DSc, Professor, Deputy Director for Science of the P.A. Herzen Moscow Cancer Research Institute – branch of the National Medical Research Center of Radiology of the Ministry of Health of Russia (Moscow, Russia)*

Nazarov Toirkhon Kh., *MD, PhD, DSc, Professor of Urology Department of the I.I. Mechnikov North-Western State Medical University of the Ministry of Health of Russia (Saint Petersburg, Russia)*

Novikov Andrey I., *MD, PhD, DSc, Professor of Urology Department of the I.I. Mechnikov North-Western State Medical University of the Ministry of Health of Russia, Head of Urologic Oncology Department of the Saint Petersburg Clinical Research and Practical Center of Specialized Types of Medical Care (Oncologic) (Saint Petersburg, Russia)*

Pochernikov Denis G., *MD, PhD, Docent of Urology Department of the Intermediate Level Surgery and Urology of the Ivanovo State Medical Academy of the Ministry of Health of Russia (Ivanovo, Russia)*

Khvorov Vladimir V., *MD, PhD, DSc, Docent of Urology Department of the Medical Institute of Postgraduate Medical Education, Head of Urology Department of the Mytishchy City Clinical Hospital, Chief Urologist of the 5th Medical District of the Moscow Region (Mytishchi, Russia)*

Tsarichenko Dmitry G., *MD, PhD, DSc, Professor of Urology Department of the I.M. Sechenov First State Medical University of the Ministry of Health of Russia, Research Institute of Urology, Nephrology and Human Reproductive Health (Moscow, Russia)*

Section of genital surgery

Adamian Ruben T., *MD, Professor, Head of the Department of the Reconstructive and Plastic Surgery of the B.V. Petrovsky Russian Research Center of Surgery (Moscow, Russia)*

Section of endocrinology

Goncharov Nikolay P., *MD, PhD, DSc, Professor, Andrology and Urology Department of the National Medical Research Center of Endocrinology of the Ministry of Health of Russia (Moscow, Russia)*

Dreval Alexandr V., *MD, PhD, DSc, Professor, Head of Clinical Endocrinology Department of the Faculty of Doctors Improvement, Head of Therapeutic Endocrinology Department of the M.F. Vladimirsky Moscow Regional Research Clinical Institute of the Moscow Health Department (Moscow, Russia)*

Kurbatov Dmitry G., *MD, PhD, DSc, Professor, Head of Andrology and Urology Department of the National Medical Research Center of Endocrinology of the Ministry of Health of Russia (Moscow, Russia)*

Section of pediatric urology-andrology

Kazanskaya Irina V., *MD, PhD, DSc, Professor, Chief Researcher of the Pediatric Surgery Research Institute of the N.I. Pirogov Russian National Research Medical University of the Ministry of Health of Russia (Moscow, Russia)*

Kovarsky Semeon L., *MD, PhD, DSc, Professor of Pediatric Surgery Department, responsible for the Pediatric Surgery Course of the N.I. Pirogov Russian National Research Medical University of the Ministry of Health of Russia, Head of the Outpatient Surgery Center of the N.F. Filatov Children's City Clinical Hospital No. 13 of the Moscow Health Department (Moscow, Russia)*

Okulov Aleksey B., *MD, PhD, DSc, Head of Pediatric Surgery Department of the Russian Medical Academy of Continuing Professional Education of the Ministry of Health of Russia, Professor of Medical Reproduction and Surgery Department of the A.I. Evdokimov Moscow State University of Medicine and Dentistry of the Ministry of Health of Russia (Moscow, Russia)*

Section of sexual medicine

Kibrik Nikolay D., *MD, PhD, DSc, Professor, Head of Department of Sexology and Therapy of Sexual Dysfunction of the Psychiatry Moscow Research Institute –branch of the V.P. Serbsky National Medical Research Center of Psychiatry and Narcology of the Ministry of Health of Russia (Moscow, Russia)*

Segal Alexandr S., *MD, PhD, DSc, Professor of the A.I. Evdokimov Moscow State University of Medicine and Dentistry of the Ministry of Health of Russia (Moscow, Russia)*

Section of genital dermatology

Gomberg Michail A., *MD, DSc, Professor, Chief Researcher of the Moscow Scientific and Practical Center of Dermatology, Venerology and Cosmetology of the Moscow Health Department (Moscow, Russia)*

Section of evidence-based medicine

Vlasov Vasily V., *MD, PhD, DSc, Professor of Department of Management and Economics of Healthcare – Center for Healthcare Policy of the National Research University Higher School of Economics (Moscow, Russia)*

Plutnitsky Andrey N., *MD, PhD, Professor of Health Care and Public Health Department of M.F. Vladimirsky Moscow Regional Research Clinical Institute of the Moscow Health Department, Head of the Regional Office of Federal Service for Surveillance in Healthcare in Moscow and the Moscow Region (Moscow, Russia)*

Section of neuroandrology

Zhukov Oleg B., *MD, PhD, DSc, Corresponding Member of the Academy of Natural Sciences, Head of the Department of Radiation Methods of Diagnosis and Treatment of the N.A. Lopatkin Urology and Interventional Radiology Research Institute – branch of the National Medical Research Center of Radiology of the Ministry of Health of Russia (Moscow, Russia)*

Romikh Victoria V., *MD, PhD, DSc, Head of Laboratory of Urological Dynamics and Functional Disorders of Pelvic Organs of the N.A. Lopatkin Urology and Interventional Radiology Research Institute – branch of the National Medical Research Center of Radiology of the Ministry of Health of Russia (Moscow, Russia)*

Section of male reproduction

Bozhedomov Vladimir A., *MD, PhD, DSc, Professor of Urology and Andrology Department of the Faculty of Fundamental Medicine of the M.V. Lomonosov Moscow State University, Leading Researcher of the V.I. Kulakov National Research Center of Obstetrics, Gynecology and Perinatology of the Ministry of Health of Russia, Clinic No. 1 of Administration Affairs of the President of Russia (Moscow, Russia)*

Bragina Elizaveta E., *MD, PhD, DSc, Leading Researcher of Medical Genetic Research Center, Senior Researcher of the A.N. Belozersky Physico-Chemical Biology Research Institute of the Moscow State University (Moscow, Russia)*

Evdokimov Valery V., *MD, PhD, DSc, Professor, Chief Researcher of Andrology Department of the N.A. Lopatkin Research Institute of Urology and Interventional Radiology – branch of the National Medical Research Center of Radiology of the Ministry of Health of Russia (Moscow, Russia)*

Kurilo Lubov F., *MD, PhD, DSc, Professor of the Medical Genetic Research Center (Moscow, Russia)*

Khayat Sabina Sh., *PhD, Leading Researcher at the Laboratory of Genetics of Reproductive Abnormalities of the N.P. Bochkov Research Center for Medical Genetics (Moscow, Russia)*

EDITORIAL CONCIL

Grinev Andrey V., *MD, PhD, DSc, Professor, Head of Urology Department of the Smolensk State Medical University of the Ministry of Health of Russia (Smolensk, Russia)*

Zhiborev Boris N., *MD, PhD, DSc, Professor, Head of Urology Course at the I.P. Pavlov Ryazan State Medical University of the Ministry of Health of Russia (Ryazan, Russia)*

Kaprin Andrey D., *MD, PhD, DSc, Professor, Academician of the Russian Academy of Sciences, General Director of the National Medical Research Center of Radiology of the Ministry of Health of Russia, Director of the P.A. Herzen Moscow Research Institute of Oncology – branch of the National Medical Research Center of Radiology of the Ministry of Health of Russia, Head of Department of Urology and Operative Nephrology with Course of Oncologic Urology of the RUDN University (Moscow, Russia)*

Gomula A., *Professor, Warsaw Medical University (Warsaw, Poland)*

Montorsi F., *Professor, Head of Urology Clinic of the Vita-Salute San Raffaele University (Milan, Italy)*

Ralph D.J., *Professor of the Saint Peter's Andrology Center (London, United Kingdom)*

Sokolshchik Mikhail M., *MD, PhD, DSc, Professor, Head of the Clinical Center for Reconstructive and Plastic Surgery (Moscow, Russia)*

Waltzer W.C., *Professor, Stony Brook University, Urology Clinic (Stony Brook, USA)*

Frischer Z.I., *Professor, Stony Brook University, Urology Clinic (Stony Brook, USA)*

Sheynkin Y.R., *Professor, Stony Brook University, Urology Clinic (Stony Brook, USA)*

СОДЕРЖАНИЕ

Мировая андрология в Интернете 12

ОБЗОРНАЯ СТАТЬЯ

З.А. Кадыров, А.Ю. Одилов, Ф.С. Саъдуллоев
Эректильная дисфункция при болезнях почек: обзор литературы 13

В.В. Пасов, В.А. Коротков, М.Р. Касымов, Л.В. Аферкина, Н.П. Наумов, А.С. Брычева
Принципы лечения поздних лучевых повреждений прямой кишки у онкологических больных 21

ОРИГИНАЛЬНАЯ СТАТЬЯ

А.Э. Васильев, О.Б. Жуков, В.Е. Синицын, А.Н. Сулима
Стентирование левой почечной вены: показания, ближайшие и отдаленные результаты 28

Ю.Ю. Винник, А.В. Кузьменко, А.А. Амельченко
Клинико-биоимпедансометрические особенности проявлений хронического небактериального простатита с воспалительным компонентом у молодых мужчин 38

Д.Г. Почерников, Н.Т. Постовойтенко, Л.В. Яковлева, А.И. Стрельников, И.С. Костерин
Сравнительный анализ выявляемости микроорганизмов в секрете предстательной железы и эякуляте по результатам бактериологического анализа 43

Д.С. Михайленко, О.А. Симонова, И. Аль-Акел, И.Ю. Соболь, Т.А. Едоян, Е.А. Ефремов, Е.Б. Кузнецова, М.В. Немцова
Метилирование гена *SNRPN* у мужчин с бесплодием при отсутствии мутаций в известных генах-кандидатах снижения фертильности 52

Ю.Э. Рудин, Д.В. Марухненко, А.Ю. Рудин, Д.К. Алиев, Г.В. Лагутин, А.Б. Вардак
Аугментация уретральной площадки в области головки полового члена и дистальной уретры – эффективный метод коррекции свищей у детей с гипоспадией 62

А.Ю. Попова, С.И. Гамидов, Т.В. Шатылко, Н.Г. Гасанов, Р.И. Овчинников, Р.С. Гамидов
Консервативные возможности коррекции андрологических нарушений после перенесенного COVID-19 71

Я.А. Светочева, Р.И. Слусаренко, Д.Г. Цариченко, Р.Б. Суханов, Е.А. Безруков, Л.М. Рапопорт
Реконструкция опорно-связочного аппарата малого таза при робот-ассистированной радикальной простатэктомии как этап кривой обучения 76

КЛИНИЧЕСКИЙ СЛУЧАЙ

В.П. Ковалык, В.В. Малиновская, А.Н. Шувалов, Л.Ф. Курило, К.И. Юрлов, М.А. Гомберг, А.А. Кущ
Мужское бесплодие, ассоциированное с цитомегаловирусной инфекцией: клинический случай 85

Т.Х. Назаров, К.А. Афоничев, В.В. Ясюченя, И.В. Рычков, А.И. Турсунов
Олеогранулема полового члена у подростка (клиническое наблюдение) 90

ИНФОРМАЦИЯ ДЛЯ АВТОРОВ 98

CONTENTS

World andrology on the Internet 12

REVIEW

Z.A. Kadyrov, A.Yu. Odilov, F.S. Sadulloev
Erectile dysfunction in kidney diseases: a review of the literature 13

V.V. Pasov, V.A. Korotkov, M.R. Kasymov, L.V. Aferkina, N.P. Naumov, A.S. Brycheva
Principles of treatment of late rectal radiation damage in cancer patients 21

ORIGINAL REPORT

A.E. Vasiliev, O.B. Zhukov, V.E. Sinitsyn, A.N. Sulima
Left renal vein stenting: indications, disputable points, immediate and long-term results 28

Yu.Yu. Vinnik, A.V. Kuzmenko, A.A. Amelchenko
Clinical and bioimpedance features of manifestations of chronic non-bacterial prostatitis with an inflammatory component in young men 38

D.G. Pochernikov, N.T. Postovoytenko, L.V. Yakovleva, A.I. Strelnikov, I.S. Kosterin
Comparative analysis of the detectability of microorganisms in the prostatic fluid and ejaculate according to the results of bacteriological analysis 43

D.S. Mikhaylenko, O.A. Simonova, I.El Akel, I.Yu. Sobol, T.A. Edoyan, E.A. Efremov, E.B. Kuznetsova, M.V. Nemtsova
Methylation of the *SNRPN* gene in infertile men without mutations in common candidate genes for reduced fertility 52

Yu.E. Rudin, D.V. Maruhnenko, A.Yu. Rudin, D.K. Aliev, G.V. Lagutin, A.B. Vardak
Augmentation of the urethral plate in the glans penis area and the distal urethra - effective method of fistula correction in children with hypospadias 62

A.Yu. Popova, S.I. Gamidov, T.V. Shatylko, N.G. Gasanov, R.I. Ovchinnikov, R.S. Gamidov
Possibilities of conservative treatment for andrological conditions in men with history of COVID-19 71

Ya.A. Svetocheva, R.I. Slusarenko, D.G. Tsarichenko, R.B. Suxanov, E.A. Bezrukov, L.M. Rapoport
Reconstruction of the ligamentous apparatus of the lower pelvis in robot-assisted radical prostatectomy as a stage of the learning curve 76

CLINICAL CASE

V.P. Kovalyk, V.V. Malinovskaya, A.N. Shuvalov, L.F. Kurilo, K.I. Yurlov, M.A. Gomberg, A.A. Kushch
Cytomegalovirus infection and male infertility: case report 85

T.Kh. Nazarov, K.A. Afonichev, V.V. Yasyuchenya, I.V. Rychkov, A.I. Tursunov
Oleogranuloma of the penis in an adolescent (clinical case) 90

INFORMATION FOR AUTHORS 98

МИРОВАЯ АНДРОЛОГИЯ В ИНТЕРНЕТЕ

ДАЙДЖЕСТ МИРОВЫХ СТАТЕЙ ПО АНДРОЛОГИИ

Сегодня цифровые технологии обеспечивают реализацию одного из главных принципов обмена информацией – быстроту доступа к ней. Для этого мы и создали раздел со ссылками на актуальные научные статьи и предстоящие всероссийские и международные события.

QR-код (QR – Quick Response, «быстрый отклик») – это двухмерный штрихкод (бар-код), предоставляющий информацию для быстрого распознавания с помощью камеры на мобильном телефоне. Нужно лишь установить мобильное приложение, и мировая андрология будет в ваших руках.

Cumulative IVF outcomes following retrieval of testicular spermatozoa: should we use immotile sperm for ICSI?
https://www.rbmojournal.com/article/S1472-6483(21)00110-3/fulltext

Risks associated with cryopreserved semen in a human sperm bank during and after the COVID-19 pandemic
https://www.rbmojournal.com/article/S1472-6483(20)30631-3/fulltext

Sperm retrieval options for men with spinal cord injury
https://www.fertstert.org/article/S0015-0282(21)00161-8/fulltext

Using molecular genetics in complete androgen insensitivity syndrome: toward a more personalized medicine approach
https://www.fertstert.org/article/S0015-0282(21)00158-8/fulltext

Poor intracytoplasmic sperm injection outcome in infertile males with azoospermia factor c microdeletions
https://www.fertstert.org/article/S0015-0282(21)00046-7/fulltext

Electroejaculation in men with spinal cord injury: a step-by-step video demonstration
https://www.fertstert.org/article/S0015-0282(21)00033-9/fulltext

Clinical implications of home-based sperm testing
https://www.fertstert.org/article/S0015-0282(21)00087-X/fulltext

Impact of taxanes on androgen receptor signaling
http://www.asiaandro.com/Abstract.asp?doi=10.4103/aja.aja_37_18

Can artificial intelligence drive optimal sperm selection for in vitro fertilization
https://www.fertstert.org/article/S0015-0282(21)00121-7/fulltext

Battle of the sexes: contrasting roles of testis-specific protein Y-encoded (TSPY) and TSPX in human oncogenesis
http://www.asiaandro.com/Abstract.asp?doi=0.4103/aja.aja_43_18

Leptin and its actions on reproduction in males
http://www.asiaandro.com/Abstract.asp?doi=10.4103/aja.aja_98_18

Complications of proximal hypospadias repair with transverse preputial island flap urethroplasty: a 15-year experience with long-term follow-up
http://www.asiaandro.com/Abstract.asp?doi=10.4103/aja.aja_115_18

Clinical and socioeconomic factors associated with delayed orchidopexy in cryptorchid boys in China: a retrospective study of 2423 cases
http://www.asiaandro.com/Abstract.asp?doi=10.4103/aja.aja_106_18

PLZFposc-KITpos-delineated A1–A4-differentiating spermatogonia by subset and stage detection upon Bouin fixation
http://www.asiaandro.com/Abstract.asp?doi=10.4103/aja.aja_103_18

Fertility preservation in men and women: Where are we in 2021? – Are we rising to the challenge?
https://www.fertstert.org/article/S0015-0282(21)00233-8/fulltext

The effect of daily ejaculation on semen parameters and sperm DNA damage in normal men
https://www.fertstert.org/article/S0015-0282(11)01992-3/fulltext

Составитель: *А.В. Конышев*

DOI: 10.17650/1726-9784-2021-22-1-13-20

CC BY 4.0

Эректильная дисфункция при болезнях почек: обзор литературы

З.А. Кадыров[1], А.Ю. Одилов[1, 2], Ф.С. Саъдуллоев[2]

[1]Кафедра эндоскопической урологии факультета непрерывного медицинского образования медицинского института ФГАОУ ВО «Российский университет дружбы народов»; Россия, 117198 Москва, ул. Миклухо-Маклая, 6;
[2]ГУ «Республиканский научно-клинический центр урологии», Министерство здравоохранения и социальной защиты населения Республики Таджикистан; Республика Таджикистан, 734026 Душанбе, ул. И. Сомони, 59, корп. 8

Контакты: Зиёратшо Абдуллоевич Кадыров zieratsho@yandex.ru

Анализ мировой литературы показывает, что сексуальная дисфункция является распространенной проблемой у пациентов с хронической болезнью почек, как у мужчин, так и у женщин, и эта проблема, по известным причинам, не получила должного признания и внимания среди специалистов и организаторов здравоохранения. Распространенность эректильной дисфункции среди мужчин с хронической почечной недостаточностью составляет от 70 до 86 %. Нарушение эректильной функции связано с уремическими воздействиями, сопутствующими заболеваниями, анемией, гормональными нарушениями, вегетативной невропатией, сосудистыми нарушениями, гиперпаратиреозом, гиперпролактинемией, побочными эффектами лекарств и психосоциальными факторами. Эректильная дисфункция оказывает серьезное влияние на качество жизни, что сильно отражается на социальной и семейной жизни пациентов. Сексуальная дисфункция чаще встречается у мужчин и женщин с хронической болезнью почек и сердечно-сосудистыми заболеваниями. Пациенты, находящиеся на гемодиализе, имеют лучшие показатели сексуальной функции, чем без него. Сексуальная дисфункция оказывает отрицательное влияние на качество жизни больных с хронической болезнью почек, поэтому они нуждаются в качественной терапии с учетом стадии, желаний и возможностей пациентов.

Ключевые слова: эректильная дисфункция, хроническая болезнь почек, гемодиализ, хроническая почечная недостаточность

Для цитирования: З.А. Кадыров, А.Ю. Одилов, Ф.С. Саъдуллоев. Эректильная дисфункция при болезнях почек: обзор литературы. Андрология и генитальная хирургия 2021;22(1):13–20. DOI: 10.17650/1726-9784-2021-22-1-13-20

Erectile dysfunction in kidney diseases: a review of the literature

Z.A. Kadyrov[1], A.Yu. Odilov[1, 2], F.S. Sadulloev[2]

[1]Department of Endoscopic Urology, Faculty of Continuing Medical Education, Medical Institute of the Peoples' Friendship University of Russia; 6 Miklouho-Maclay St., Moscow 117198, Russia;
[2]Republican Scientific and Clinical Center of Urology, Ministry of Health and Social Protection of the Population of the Republic of Tajikistan; Build 8, 59 I. Somoni St., Dushanbe 734026, Republic of Tajikistan

Contacts: Zieratsho Abdulloevich Kadyrov zieratsho@yandex.ru

Analysis of the world literature shows that sexual dysfunction is a common problem in patients with chronic kidney disease, both men and women, and this problem for known reasons has not received proper recognition and attention among health professionals and organizers. The prevalence of erectile dysfunction among men with chronic kidney failure ranges from 70 to 86 %. Sexual disorders are associated with uremic effects, comorbidities, anemia, hormonal disorders, autonomic neuropathy, vascular disorders, hyperparathyroidism, hyperprolactinemia, drug side effects, and psychosocial factors. Erectile dysfunction has a serious impact on the quality of life and this strongly affects the social and family life of affected patients. Sexual dysfunction is more common in men and women with chronic kidney disease and cardiovascular disease. Patients on hemodialysis have better sexual function than those without it. Sexual dysfunction has a negative impact on the quality of life of patients with chronic kidney disease and therefore they need high-quality therapy, taking into account the stage, desire and ability of patients.

Key words: erectile dysfunction, chronic kidney disease, hemodialysis, chronic kidney failure

For citation: Kadyrov Z.A., Odilov A.Yu., Sadulloev F.S. Erectile dysfunction in kidney diseases: a review of the literature. Andrologiya i genital'naya khirurgiya = Andrology and Genital Surgery 2021;22(1):13–20. (In Russ.). DOI: 10.17650/1726-9784-2021-22-1-13-20

Введение

Хроническая болезнь почек (ХБП) встречается более чем у 10 % населения в мире, и ежегодно заболеваемость растет [1, 2]. ХБП поражает не только почки, но и все другие жизненно важные органы и системы [1, 3].

Эректильная дисфункция (ЭД) у пациентов с ХБП является распространенной проблемой, которая, по известным причинам, не получила должного признания и внимания среди специалистов и организаторов здравоохранения. Распространенность ЭД среди мужчин с хронической почечной недостаточностью (ХПН) составляет от 70 до 86 % [4, 5].

Нарушения половой функции отмечаются на ранних стадиях хронических заболеваний почек и в дальнейшем прогрессируют по мере снижения функции почек. Это связано с уремическими воздействиями, сопутствующими заболеваниями, анемией, гормональными нарушениями, вегетативной невропатией, сосудистыми нарушениями, гиперпаратиреозом, гиперпролактинемией, побочными эффектами лекарств и психосоциальными факторами [6]. ЭД оказывает серьезное влияние на качество жизни, что находит свое отражение в социальной и семейной жизни пострадавших пациентов [7].

Эпидемиология

В последнее время в литературе значительное внимание уделяется распространенности ЭД у больных ХБП, особенно влиянию разной стадии ХПН на развитие ЭД. Полученные данные свидетельствуют, что ХБП могут играть определенную роль в развитии ЭД [6]. В частности, в своем систематическом обзоре D. Pizzol и соавт. (2020) провели анализ данных для оценки распространенности ЭД у мужчин с ХБП. Из 291 независимой статьи для полноценного обзора были выбраны 34. Средний возраст пациентов составил 53,9 ± 12,3 года. Медиана качества исследований составила 4,9 (диапазон 4–6). Общая распространенность ЭД составила 76 % (95 % доверительный интервал (ДИ) 72–79) с высокой степенью неоднородности (I^2 = 84,2 %; p <0,0001). Анализируя данные по стадиям ХБП, авторы выявили высокую распространенность ЭД при III и IV стадиях ХБП (2 исследования; 78 %; 95 % ДИ 75–81 %; I^2 недостоверно) по сравнению с пациентами с гемодиализом (28 исследований; распространенность 75 %; 95 % ДИ 73–80 %; I^2 = 84,5) или перенесшими трансплантацию почки (4 исследования; распространенность 64 %; 95 % ДИ 54–74 %; I^2 = 54 %) (p = 0,036). В этом метаанализе авторы обнаружили высокую распространенность ЭД при ХБП. При разделении больных ЭД была достоверно выше при ХБП по сравнению с пациентами, получающими гемодиализ или перенесшими трансплантацию почки [5].

В другой работе M.R. Costa и соавт. (2018) оценили влияние стадии ХБП и скорости клубочковой фильтрации (СКФ) на распространенность и степень ЭД и выявили, что у пациентов со стадией IV/V ХБП ЭД в тяжелой форме была выше, чем у других пациентов. Частота ЭД у пациентов с III стадией ХБП была ниже, чем со стадиями IV/V. Однако частота тяжелой степени ЭД не различалась при III и IV/V стадиях. То же самое зафиксировано и с другими степенями ЭД (мягкая, от слабой до умеренной и умеренная). Увеличение балла по международному индексу эректильной функции (International Index of Erectile Function, МИЭФ-5) и СКФ имело слабую зависимость. Распространенность ЭД у больных ХБП в IV/V стадиях была больше, чем в III стадии, СКФ положительно коррелировала с оценкой МИЭФ-5. Таким образом, проведенное исследование показало, что прогрессирование ХБП (снижение СКФ и прогрессирование в стадиях ХБП) ухудшает эректильную функцию [8].

Взаимосвязь хронической болезни почек, эректильной дисфункции и гипомагниемии

Известно, что магний является одним из элементов, необходимых для метаболизма оксида азота и оказывающих влияние на эрекцию полового члена. Гипомагниемия снижает уровень оксида азота и уменьшает кровообращение в половом члене путем сужения его сосудов. Кроме того, отсутствие магния влияет на выработку тестостерона [9]. В связи с этим O. Toprak и соавт. (2017) провели исследования и оценили влияние гипомагниемии на ЭД у 372 пожилых пациентов мужского пола с отсутствием сахарного диабета, с III (СКФ 30–59 мл/мин/1,73 м^2) и IV (СКФ 15–29 мл/мин/1,73 м^2) стадиями ХБП. Средний возраст пациентов составлял 72,52 ± 5,43 года (65–85 лет). Пациенты были разделены на 2 группы: с гипомагниемией (n = 180) и нормомагниемией (n = 192). Гипомагниемия диагностируется при уровне магния в крови ниже 1,8 мг/дл. Распространенность ЭД была выше среди лиц с гипомагниемией, чем среди лиц с нормальным уровнем магния (93,3 % против 70,8 %, p = 0,001). Частота тяжелой ЭД (62,8 % против 43,8 %, p = 0,037), легкой и умеренной ЭД (12,2 % против 5,2 %, p = 0,016), абдоминального ожирения (37,2 % против 22,9 %, p = 0,003), метаболического синдрома (38,4 % против 19,2 %, p = 0,026), уровня протеинурии (0,83 ± 0,68 мг/дл против 0,69 ± 0,48 мг/дл, p = 0,023) и С-реактивного белка (СРБ) (6,1 ± 4,9 мг/л

против 4,1 ± 3,6 мг/л, $p = 0,001$) были высокими, а содержание холестерина липопротеидов высокой плотности (48,8 ± 14,0 мг/дл против 52,6 ± 13,5 мг/дл, $p = 0,009$), а также альбумина (4,02 ± 0,53 г/дл против 4,18 ± 0,38 г/дл, $p = 0,001$) было низким в группе пациентов с гипомагниемией. Авторы заключают, что уровень магния в крови 1,85 мг/дл является отправной точкой для прогнозирования ЭД. Гипомагниемия, пожилой возраст, протеинурия, курение, абдоминальное ожирение и артериальная гипертензия были предикторами ЭД. Вышеуказанные данные подтверждают, что ЭД связана с гипомагниемией у пожилых пациентов с умеренно или сильно сниженной функцией почек [10].

Качество жизни пациентов с хронической болезнью почек и эректильной дисфункцией

Кроме распространенности ЭД среди больных ХБП, изучение этой проблемы проводилось в направлении *оценки качества жизни* таких пациентов. При этом выявлено отрицательное влияние ХБП на состояние больных. Доказательством в пользу сказанного выше служит исследование B. Esen и соавт. (2015), в котором с целью выявления взаимосвязи сексуальной дисфункции (СД), депрессивного настроения и качества жизни пациентов с ХБП на стадии преддиализа обследовали 53 пациента (27 женщин и 26 мужчин) с ХБП и СКФ от 15 до 90 мл/мин и 40 практически здоровых лиц в контрольной группе (20 женщин и 20 мужчин). Средний возраст больных составил 55,0 ± 8,7 года. Депрессия наблюдалась у 12 (46 %) пациентов мужского пола и у 14 (51 %) пациентов женского пола. Частота депрессии среди пациентов мужского пола и мужчин контрольной группы была схожей, однако достоверно выше у пациентов женского пола группы сравнения, чем у женщин контрольной группы ($p = 0,036$). Оценка физической функции и боли по опроснику SF36 у всех пациентов была достоверно ниже, чем в контроле ($p = 0,0001$; 0,0001; 0,001 соответственно). Частота депрессии была одинаковой у пациентов и в контрольной группе ($p > 0,05$). При сравнении результатов тестов SF36 пациентов мужского и женского пола общее состояние здоровья, жизнеспособность и психическое здоровье были достоверно лучше у пациентов мужского пола ($p = 0,005$; 0,016; 0,035 соответственно). Показатели SF36 у пациенток были достоверно ниже, чем у женщин контрольной группы ($p = 0,0001$). Частота ЭД была одинаковой у пациентов мужского пола (84 %) и в контрольной группе (75 %) ($p = 0,62$). В то же время СД была достоверно выше у пациентов женского пола по сравнению с контрольной группой (92 % против 30 %; $p = 0,0001$). Авторы пришли к выводу, что СД и депрессия чаще встречаются у пациенток с ХБП на стадии преддиализа, однако это не оказывает существенного влияния на качество жизни. При сравнении качества жизни пациентов женского и мужского пола общее состояние здоровья, жизнеспособность и психическое состояние пациентов женского пола были хуже. Авторы не смогли продемонстрировать связь между СД и уровнем половых гормонов [7].

В другой работе K.S. Fugl-Meyer и соавт. (2017) оценили влияние СД на качество жизни мужчин с ХБП разных стадий и проанализировали взаимосвязь между половыми гормонами, сексуальной функцией и сексуальным удовлетворением у 100 мужчин в возрасте от 18 до 50 лет, не получавших гемодиализ или перитонеальный диализ. Выявлено, что более высокая стадия ХБП (т.е. более низкая функция почек) имела статистически значимую ($p < 0,01$) корреляцию с более низкими уровнями общего тестостерона, свободного тестостерона и гемоглобина, а также с более высокими уровнями лютеинизирующего гормона и пролактина. Сексуальная функция/дисфункция не были достоверно связаны со стадией ХБП в зависимости от возраста и уровня сывороточного тестостерона. Полученные результаты свидетельствуют, что стадия ХБП является фактором, влияющим на уровень тестостерона в сочетании с возрастом у мужчин от 18 до 50 лет на различных стадиях ХБП, но не проходивших гемодиализ или перитонеальный диализ. Авторы заключают, что у больных ХБП СД встречаются часто, но не сильно коррелируют с уровнем тестостерона, уровнем пролактина, жалобами, МИЭФ-5 и оценкой по шкале симптомов старения мужчин [1].

Взаимосвязь хронической болезни почек, эректильной дисфункции и сердечно-сосудистых заболеваний

В литературе значительное внимание уделяется взаимосвязи между ХБП, ЭД и ишемической болезнью сердца (ИБС). В частности, L. Canat и соавт. (2015), оценивая взаимосвязь между ЭД и СКФ у пациентов с ИБС, выявили, что частота ЭД составила 45,36 % (44/97) у пациентов с окклюзией 1 сосуда (1-я группа), 64,5 % (31/48) у пациентов с окклюзией 2 сосудов (2-я группа) и 65,7 % (25/38) у пациентов с окклюзией 3 сосудов (3-я группа). Частота ЭД у пациентов 1-й группы была значительно ниже, чем в других группах ($p < 0,001$). Средние баллы МИЭФ-5 составили 24,2 ± 4,3; 20,4 ± 4,9 и 20,5 ± 4,2 в 1–3-й группах соответственно ($p < 0,001$). Средние значения СКФ были одинаковыми во всех группах (128,2 ± 46,8; 130,8 ± 70,9 и 110,8 ± 44,6 соответственно, $p = 0,171$). Исследование подтвердило, что наличие и тяжесть ЭД связаны с количеством окклюзированных сосудов. Авторы рекомендуют крупномасштабные исследования, чтобы точнее определить взаимосвязь между степенью тяжести ИБС, ЭД и СКФ [11].

V. Dzenkeviciute и соавт. (2018) изучили связь между тяжестью ЭД, сердечно-сосудистым риском и поражением органов-мишеней (сердца, почек, сосудов) у мужчин без сердечно-сосудистых заболеваний. В группе ЭД достоверно выше по сравнению с контролем

были следующие показатели: семейный анамнез ИБС (43,7 % против 26,7 %, $p = 0,047$), систематическая оценка коронарного риска – ESC балл (2,27 ± 1,79 против 1,61 ± 1,13, $p = 0,012$) и окружность талии (109,28 ± 10,82 см против 106,17 ± 10,07 см, $p = 0,047$). Нарушение функции почек ($p = 0,081$), альбуминурия ($p = 0,545$), повреждение сосудов ($p = 0,602$) и диастолическая функция ($p = 0,724$) были одинаковыми в обеих группах. Однако гипертрофия левого желудочка чаще встречалась в группе ЭД (29,9 % против 16,0 %). Множественный линейный регрессионный анализ показал, что гипертрофия левого желудочка ($\beta = 1,761$, $p = 0,002$) и нарушение функции почек, оцениваемые по СКФ (<60 мл/мин/1,73 м^2; $\beta = 6,207$, $p = 0,0001$), являются независимыми факторами риска развития ЭД [12].

По мнению некоторых авторов, СД часто встречается у мужчин и женщин с ХБП и может рассматриваться как ранний маркер сердечно-сосудистых заболеваний. V. Premužić и B. Jelaković (2018) выявили, что у пациентов с СД скорость пульсовой волны (СПВ) была значительно ниже (8,8 м/с против 10,5 м/с, p <0,001). Только 57 % пациентов с предшествующими сердечно-сосудистыми заболеваниями имели СПВ >10 м/с. Пациенты без СД имели лучшие значения голеностопно-плечевого индекса (0,83 против 1,09, $p < 0,05$). СПВ была самым сильным предиктором более низких баллов МИЭФ-5 и по опроснику индекса женской сексуальной функции. Среднее время выживаемости было больше у пациентов без СД, чем у пациентов с СД (11,6 мес против 10,5 мес, $p = 0,019$). Более высокая частота сердечно-сосудистых заболеваний в анамнезе и летальность от них, обнаруженная у пациентов с СД при гемодиализе, является следствием ускоренного старения сосудов. СД у пациентов с гемодиализом также должна рассматриваться как маркер субклинического поражения органов и последующего развития сердечно-сосудистых заболеваний. Исследование подтверждает прогностическую роль СПВ у пациентов с гемодиализом [13].

Эректильная дисфункция у диализных больных

Наибольший интерес представляют работы по изучению ЭД у больных, находящихся на перитонеальном и гемодиализе. По данным ряда авторов, у пациентов, находящихся на программном гемодиализе, часто наблюдается ЭД, распространенность которой варьирует в пределах от 41 до 98 %. ЭД страдают 50 % пациентов в додиализный и 80 % – в диализный период [14].

H. Ye и соавт. (2015) изучили распространенность и сопутствующие факторы ЭД у 176 пациентов, находящихся на перитонеальном диализе (средний возраст 43,2 ± 9,6 года, медиана продолжительности перитонеального диализа 25 (13,0–39,8) мес, СКФ 1,2 (0,2–3,5) мл/мин/1,73 м^2). Распространенность ЭД составила 80,6 % ($n = 137$). После исключения других факторов выявили, что более ранний возраст ($p = 0,014$), меньший суточный объем мочи ($p = 0,032$) и более высокий уровень СРБ ($p = 0,043$) являются независимыми факторами риска развития ЭД. Суточный объем мочи ($p = 0,011$) был положительно связан с баллами МИЭФ-5, в то время как пожилой возраст ($p = 0,001$) и СРБ ($p = 0,017$) были отрицательно связаны с баллами МИЭФ-5. Авторы пришли к заключению, что распространенность ЭД высока у пациентов, находящихся на перитонеальном диализе. СКФ тесно связана с распространенностью и тяжестью ЭД в этой популяции, что позволяет предположить, что сохранение СКФ способствует улучшению половой функции. Пожилой возраст, низкий уровень СКФ и более высокий уровень СРБ были независимо связаны с распространенностью ЭД [15].

I. Gorsane и соавт. (2016) изучали распространенность и тяжесть ЭД у пациентов, находящихся на гемодиализе, и выявили, что основными причинами ХБП были артериальная гипертензия (62,5 %) и сахарный диабет (41,6 %). Распространенность ЭД составила 80 % (24/30), в том числе тяжелой ЭД – 33,3 %. ЭД отмечалась у 8,4 % пациентов до обнаружения почечной недостаточности и у 91,6 % пациентов в начале диализа. У 19 (79,1 %) пациентов ЭД прогрессировала во время сеансов диализа. Помимо этого, ЭД не была связана с продолжительностью заместительной почечной терапии, уровнем гемоглобина и причиной почечной недостаточности при $p = 0,765$ и $p = 0,441$ соответственно [16].

В другой работе L.C. Lau и соавт. (2018) обследовали 164 пациента мужского пола с почечной недостаточностью на программном гемодиализе. Средний возраст участников составил 53,9 ± 8,8 года (22–65 лет). ЭД зафиксирована у 93,3 % (153/164). Около 63 % пациентов сообщили о тяжелой степени ЭД. По мере увеличения возраста (старше 50 лет) выявлены значительно более высокие показатели тяжелой степени ЭД (многомерная логистическая регрессионная модель для оценки отношения шансов (ОШ): 5,81 с 95 % ДИ 2,27–14,88; значение p <0,001). Около 54 % испытуемых страдали диабетом, при котором имели высокий риск уремии с развитием тяжелой степени ЭД (ОШ 2,95 с 95 % ДИ 1,2–7,27; значение $p = 0,019$). Распространенность других сопутствующих сердечно-сосудистых заболеваний, ожирения, гиперлипидемии и артериальной гипертензии составила 38,5; 7,5; 52,2 и 75,2 % соответственно. Авторы не выявили связи между тяжелой степенью ЭД и распространенностью сердечно-сосудистых и метаболических заболеваний. Тяжелая степень ЭД также не была связана с уровнем депрессии, курением или употреблением алкоголя. Умеренная физическая нагрузка снижала склонность к тяжелой степени ЭД. Исследование показало, что в 63,4 % случаев пациенты имели тяжелую ЭД. В то же время сахарный диабет и возраст при гемодиализе были достоверно связаны с тяжелой степенью ЭД [17].

H. Savadi и соавт. (2016), оценивая влияние сеансов диализа на состояние сексуальной функции у мужчин, зафиксировали, что распространенность СД в порядке их частоты была следующей: удовлетворенность половым актом (100 %), общая удовлетворенность (100 %), сексуальное желание (96,7 %), оргазмическая функция (93,3 %) и эректильная функция (90 %). После 6 мес лечения гемодиализом оценки всех параметров СД были значительно улучшены ($p = 0{,}001$ для всех показателей). По результатам данного исследования высказано предположение, что 6-месячный курс гемодиализа может улучшить эректильную функцию, оргастическую функцию, сексуальное желание, удовлетворенность половым актом и общую удовлетворенность у пациентов с ХБП [18].

N. Tekkarismaz и соавт. (2020) провели исследование с целью оценки влияния диализа на СД у пациентов мужского пола с ХПН на основании анкеты госпитальной шкалы тревоги и депрессии (ГШТД) и опросника МИЭФ-5. Всего в исследование был включен 51 пациент (средний возраст 50,5 ± 9,1 года), 31 из них находился на гемодиализе и 20 – на перитонеальном диализе. Выявлено, что СД чаще встречается у пациентов, получающих терапию перитонеальным диализом, чем у тех, кто получает терапию гемодиализом. Пожилой возраст, высокое кровяное давление, лечение железом, высокий уровень липидов и наличие депрессии были связаны с более высокой распространенностью СД [19].

I. Selvi и соавт. (2020) оценили влияние адекватного диализа на развитие СД у мужчин и женщин с терминальной стадией почечной недостаточности. Всех участников разделили на 3 группы: контрольная, адекватного диализа и неадекватного диализа (непостоянный). Адекватный диализ (ОШ 3,225; 95 % ДИ 1,213–8,620; $p = 0{,}019$) был обнаружен как более решающий фактор для мужской СД, в то же время адекватный диализ (ОШ 3,015; 95 % ДИ 0,991–7,250; $p = 0{,}041$) и депрессия (ОШ 4,280; 95 % ДИ 1,705–10,747; $p = 0{,}002$) были более значимыми для женской СД. Кроме того, была обнаружена сильная связь между мужской СД и физическим функционированием ($r = 0{,}524$, $p = 0{,}032$), социальным функционированием ($r = 0{,}565$, $p = 0{,}042$), общим состоянием здоровья ($r = 0{,}693$, $p = 0{,}037$), в то время как женская СД была сильно связана с тревогой ($r = 0{,}697$, $p = 0{,}002$) и депрессией ($r = 0{,}738$, $p = 0{,}001$). Авторы установили, что адекватность диализа является наиболее важным фактором снижения СД. Неадекватный диализ приводил к ухудшению сексуальной функции, повышению уровня депрессии и тревоги. Его негативное влияние на качество жизни, связанное со здоровьем, наблюдалось только у мужчин [20].

A.F. Ahmed и соавт. (2018) оценивали взаимосвязь между длительностью гемодиализа и состоянием эректильной функции, а также уровнем гонадных гормонов в сыворотке крови у мужчин с терминальной почечной недостаточностью, особенно у лиц, получающих гемодиализ. Общая распространенность ЭД составила 78,8 %, из них 31,2 % имели тяжелую степень. Распространенность ЭД была сопоставима в категориях длительности гемодиализа (≤5 лет (79,7 %), 5–10 лет (76,5 %), >10 лет (80,0 %); $p > 0{,}05$). Процент сывороточных уровней фолликулостимулирующего, лютеинизирующего гормонов, тестостерона, пролактина, эстрадиола составил 5,1; 1,6; 18,6; 90,7 и 0,0 % соответственно. Достоверных взаимосвязей между длительностью гемодиализа и оценкой МИЭФ-5 или уровнем гонадных гормонов в сыворотке крови не наблюдалось ($p < 0{,}05$). Авторы пришли к выводу, что длительность гемодиализа не оказывает влияния на состояние эректильной функции и уровень гонадных гормонов в сыворотке крови [21].

Лечение эректильной дисфункции у больных с хронической болезнью почек

В последние десятилетия в терапии ЭД произошли значительные изменения. Больные с ХБП, страдающие ЭД, нуждаются в тщательном отборе лекарственных препаратов. Согласно рекомендациям Американской урологической ассоциации (American Urological Association), любой вариант лечения ЭД может использоваться в качестве терапии 1-й линии [22]. Варианты лечения ЭД в настоящее время включают изменение образа жизни, терапию локальным отрицательным давлением, пероральную фармакотерапию ингибиторами фосфодиэстеразы 5– ФДЭ-5 (силденафил, варденафил, тадалафил и аванафил), интракавернозные инъекции вазоактивных препаратов (алпростадил, папаверин), фаллопротезирование, а также более новые подходы, такие как: имплантация наружного пенильного протеза [23–26], методики микрохирургической реваскуляризации, рентгенэндоваскулярные технологии [23, 26–27] и реконструкции кавернозного нервного трансплантата [27]. Недавно во Франции был разрешен к применению крем «Алпростадил» (Vitaros), сочетающий активную молекулу с усилителем кожи. Минимизированные системные побочные эффекты (3 %) в сочетании с высокой эффективностью (до 83 %) делают его возможным терапевтическим вариантом 1-й линии для пациентов с ЭД, которые неохотно принимают системные методы лечения [23]. Кроме того, активно разрабатываются и внедряются новые технологические и патогенетические подходы к лечению ЭД, такие как ударно-волновая терапия полового члена, инъекции стволовых клеток или богатой тромбоцитами плазмы и генная терапия. Вероятно, в ближайшие годы пациенты смогут лечиться по выбору этими новыми препаратами в качестве монотерапии или в комбинации с другими препаратами для получения синергического эффекта [23, 25–27]. В итоге для терапии ЭД,

особенно у больных ХБП, представлен широкий выбор методов лечения, поэтому врач, занимающийся этой проблемой, может выбрать наиболее эффективный метод.

N. Gurbuz и соавт. (2015) провели исследование, направленное на изучение того, может ли хроническое применение силденафила повысить эректильную способность у крыс с индуцированной ХПН, и оценили влияние этого лечения на определенные механизмы, играющие решающую роль в физиологии эрекции и связанной с ХПН ЭД. Использовали 3 группы животных: 1-я группа – контрольные крысы, 2-я – крысы с ХПН, индуцированной резекцией 5/6 правой почки и нефрэктомией левой почки, и 3-я – крысы с индуцированной ХПН, получавшие хроническое введение силденафила в течение 6 нед после нефрэктомии. Через 3 мес всем животным проводилась стимуляция кавернозных нервов для оценки эректильной функции. Во всех группах крыс проводили анализ конечных продуктов расширенного гликирования тканей полового члена (AGE) 5-гидроксиметил-2-фуральдегида, малонового диальдегида (МДА), циклического гуанозинмонофосфата (цГМФ), индуцибельной синтазы оксида азота (ИСОА) и нейронного индуцибельного синтеза оксида азота (НИСОА).

У крыс с индуцированной ХПН наблюдалось достоверное снижение эректильной функции по сравнению с крысами контрольной группы (p <0,05). Авторы отметили, что у крыс с индуцированной ХПН, получавших силденафил (3-я группа), был повышен уровень внутрикавернозного давления и увеличена площадь под кривой по сравнению с аналогичными показателями крыс, не получавших препарат (2-я группа). Кроме того, лечение силденафилом снижало уровень 5-гидроксиметил-2-фуральдегида, МДА и ИСОА, при этом оно сохраняло содержание НИСОА и цГМФ в индуцированной ХПН ткани полового члена. Снижение уровня 5-гидроксиметил-2-фуральдегида, МДА, ИСОА и повышение уровня НИСОА, цГМФ в группе, получавшей силденафил, вызывали увеличение внутрикавернозного давления, что приводило к улучшению эректильной функции у крыс с индуцированной ХПН. Авторы заключают, что экспериментальное исследование подтвердило негативное воздействие ХПН на эректильную функцию. Лечебное влияние хронического приема силденафила на эректильную функцию у крыс с индуцированной ХПН позволяет выработать новые терапевтические возможности, такие как хроническое введение ингибиторов ФДЭ-5 и применение ингибиторов 5-гидроксиметил-2-фуральдегида [28].

В.Н. Павлов и соавт. (2015) обследовали 86 пациентов с ХПН, находящихся на программном гемодиализе (средний возраст 44,86 ± 3,54 года). Выявлено, что ЭД в начале лечения встречалась у 54 (62,79 %) пациентов. В комплексном лечении пациентов с ХПН, сочетающейся с ЭД, использовали специальный комплекс упражнений для мышц дна таза с целью улучшения кровоснабжения пениса. Применяли ингибиторы ФДЭ-5 (сиалис 5 мг перорально 3 раза в нед за 60 мин до полового акта), витамин Е в течение 1 мес, зофлокс 100 мг, пентоксифиллин 100 мг перорально, индометациновые свечи 50 мг в течение 10 дней, отвар коры осины по 1 ч. л. 3 раза в день. Авторы пришли к заключению, что применение метода лазерной доплеровской флоуметрии позволяет неинвазивно оценить капиллярное кровообращение полового члена. Комплексная реабилитация с использованием упражнений и препаратов, улучшающих питание тканей, влияющих на кавернозный кровоток и микроциркуляцию полового члена, позволяет в значительной степени улучшить результаты при гемодиализе, а также адаптировать к сексуальной жизни на удовлетворительном для таких пациентов уровне [29].

L. Irkilata и соавт. (2016) оценивали эффективность и надежность применения уденафила у 31 пациента с терминальной стадией почечной недостаточности, находящегося на гемодиализе. Средний возраст пациентов составил 53,2 ± 7,46 года. Пациенты принимали 100 мг уденафила 1 раз в нед. У всех пациентов наблюдалось статистически значимое улучшение всех показателей эректильной функции (p = 0,033), оргазмической функции (p <0,001), сексуального желания (p <0,001), удовлетворенности отношениями (p <0,001) и общей удовлетворенности (p <0,001) после лечения. Из побочных эффектов отмечены головная боль у 1 пациента и диспепсия у 1 пациента. Тем не менее пациенты смогли продолжить лечение. Авторы пришли к выводу, что уденафил является эффективным и надежным подходом к лечению пациентов, находящихся на гемодиализе, однако результаты требуют поддержки со стороны проспективных рандомизированных перекрестных исследований с силденафилом [30].

В другой работе M.S. Bolat и соавт. (2017) ретроспективно оценивали эффективность тадалафила в дозе 5 мг 2 раза в нед у больных с терминальной стадией ХПН, проходящих гемодиализ. В целом показатель ЭД в начале, после 1-го и 3-го месяцев лечения составил 100; 93,3 и 66,6 % соответственно, средние баллы МИЭФ-5 – 21 ± 4,7; 21,4 ± 4,0 и 22,6 ± 4,0, средние баллы шкалы твердости эрекции – 3,3 ± 1,1; 3,6 ± 0,7 и 3,7 ± 0,7 (p = 0,001), средние баллы опросника мужского сексуального здоровья – 3,1 ± 0,9; 3,6 ± 0,7 и 4,0 ± 0,7 (p <0,05) соответственно. Не выявлено существенной разницы между оценками по шкале депрессии Бека (p >0,05), но показатели тревожности по шкале Гамильтона значительно снизились (p = 0,001). Показатели качества жизни улучшались в течение всего периода лечения (p <0,05). Авторы пришли к выводу, что терапия тадалафилом является эффективным терапевтическим вариантом для пациентов с терминальной стадией ХПН, проходящих гемодиализ, не только для лечения ЭД, но и для эякуляторной функции [31].

Заключение

Анализ мировой литературы последних лет показывает, что СД широко распространена как у мужчин, так и у женщин с ХБП, особенно среди тех, кто находится на диализе. Все больше данных свидетельствуют, что ХБП играют определенную роль в развитии ЭД. СД чаще встречается у мужчин и женщин с ХБП и сердечно-сосудистыми заболеваниями. Пациенты, находящиеся на гемодиализе, имеют лучшую сексуальную функцию, чем пациенты без него. СД оказывает отрицательное влияние на качество жизни больных с ХБП, и в связи с этим они нуждаются в качественной терапии с учетом стадии, желаний и возможностей пациентов. Необходимы более масштабные исследования о влиянии различных факторов на развитие СД у больных с ХБП, о стандартизации методов диагностики и выборе минимально инвазивной терапии с учетом современных достижений.

ЛИТЕРАТУРА / REFERENCES

1. Fugl-Meyer K.S., Nilsson M., Hylander B., Lehtihet M. Sexual function and testosterone level in men with conservatively treated chronic kidney disease. American J Men's Health 2017;11(4):1069–76. DOI: 10.1177/1557988317703207.
2. Guven S., Sari F., Inci A., Cetinkaya R. Sexual dysfunction is associated with depression and anxiety in patients with predialytic chronic kidney disease. Eurasian J Med 2018;50(2):75–80. DOI: 10.5152/eurasianjmed.2018.17152.
3. Panocchia N., Tazza L., Di Stasio E. et al. Mortality in hospitalized chronic kidney disease patients starting unplanned urgent hemodialysis. Nephrol (Carlton, Vic.) 2016;21(1):62–7. DOI: 10.1111/nep.12561.
4. Fernandes G.V., dos Santos R.R., de Lima L.G. et al. The impact of erectile dysfunction on the quality of life of men undergoing hemodialysis and its association with depression. J Sex Med 2010;7:4003–10. DOI: 10.1111/j.1743-6109.2010.01993.x.
5. Pizzol D., Xiao T., Yang L. et al. Prevalence of erectile dysfunction in patients with chronic kidney disease: a systematic review and meta-analysis. Int J Impot Res 2020 [ahead of print]. DOI: 10.1038/s41443-020-0295-8.
6. Rathi M., Ramachandran R. Sexual and gonadal dysfunction in chronic kidney disease: Pathophysiology. Indian J Endocrinol Metabol 2012;16(2):214–19. DOI: 10.4103/2230-8210.93738.
7. Esen B., Kahvecioglu S., Atay A. E. et al. Evaluation of relationship between sexual functions, depression and quality of life in patients with chronic kidney disease at predialysis stage. Ren Fail 2015;37(2):262–7. DOI: 10.3109/0886022X.2014.990348.
8. Costa M.R., Ponciano V.C., Costa T.R. et al. Stage Effect of Chronic Kidney Disease in Erectile Function. Int Braz J Urol 2018;44(1):132–40. DOI: 10.1590/ S1677-5538.IBJU.2017.0228.
9. Suzuki E., Nishimatsu H., Oba S. et al. Chronic kidney disease and erectile dysfunction. World J Nephrol 2014;3(4):220–9. DOI: 10.5527/wjn.v3.i4.220.
10. Toprak O., Sarı Y., Koç A. et al. The impact of hypomagnesemia on erectile dysfunction in elderly, non-diabetic, stage 3 and 4 chronic kidney disease patients: a prospective cross-sectional study. Clin Interv Aging 2017;12:437–44. DOI: 10.2147/CIA.S129377.
11. Canat L., Canat M., Guner B. et al. Association between renal function, erectile function and coronary artery disease: Detection with coronary angiography. Korean J Urol 2015;56(1):76–81. DOI: 10.4111/kju.2015.56.1.76.
12. Dzenkeviciute V., Petrulioniene Z., Rinkuniene E. et al. Cardiorenal Determinants of Erectile Dysfunction in Primary Prevention: A Cross-Sectional Study. Med Principl Pract 2018;27(1):73–9. DOI: 10.1159/000484949.
13. Premužić V., Jelaković B. Sexual dysfunction as a determinant of cardiovascular outcome in patients undergoing chronic hemodialysis. Int J Impot Res 2018;30(1):14–20. DOI: 10.1038/s41443-017-0001-7.
14. Ватазин А.В., Зулькарнаев А.Б. Трансплантация почки как оптимальный метод лечения хронической болезни почек. Лечебное дело 2013;(3):47–52. [Vatazin A.V., Zulkarnaev A.B. Kidney transplantation as the optimal method of treatment of chronic kidney disease. Lechebnoye delo = Medical business 2013;(3):47–52. (In Russ.)].
15. Ye H., Chen W., Cao P. et al. Prevalence of erectile dysfunction and its association with residual renal function in chinese peritoneal dialysis patients. Int Urol Nephrol 2015;47(2):383–9. DOI: 10.1007/s11255-014-0767-1.
16. Gorsane I., Amri N., Younsi F. et al. Erectile dysfunction in hemodialysis patients. Saudi J Kidney Dis Transpl 2016;27(1):23–8. DOI: 10.4103/1319-2442.174057.
17. Lau L.C., Adaikan P.G., Vathsala A. et al. Clinical prevalence and associated factors of erectile dysfunction in patients undergoing haemodialysis. Ann Acad Med Singap 2018;47(2):78–81.
18. Savadi H., Khaki M., Javnbakht M., Pourrafiee H. The Impact of hemodialysis on sexual function in male patients using the International Index of Erectile Function Questionnaire (IIEF). Electron Physician 2016;8(5):2371–7. DOI: 10.19082/2371.
19. Tekkarismaz N., Tunel M., Ozer C. Dialysis modality and sexual dysfunction in male patients. Androl 2020;e13735. DOI: 10.1111/and.13735.
20. Selvi I., Sarikaya S., Atilgan K.G., Ayli M.D. Is dialysis adequacy a useful predictor for sexual function in males and females with end-stage renal disease? Rev Int Androl 2020;S1698-031X(20)30017-0. DOI: 10.1016/j.androl.2020.01.001.
21. Ahmed A.F., Shaban M., Daoud A. et al. Erectile Function and Gonadal Hormones Levels in Men With End-Stage Renal Disease: It's Relevance to Duration of Haemodialysis. Androl 2018;50(8):e13073. DOI: 10.1111/and.13073.
22. Burnet A.L., Nehra A., Breau R.H. et al. Erectile dysfunction: AUA Guideline. J Urol 2018;200(3):633–41. DOI: 10.1016/j.juro.2018.05.004.
23. Huyghe É. News in Erectile Dysfunction. Rev Prat 2017;67(6):616–22.
24. Leiber C. Erectile Dysfunction: current diagnostics and treatment. Der Urol 2017;56(4):519–29. DOI: 10.1007/s00120-017-0355-y.
25. Krzastek S.C., Bopp J., Smith R.P., Kovac J.R. Recent advances in the understanding and management of erectile dysfunction. F1000 Res 2019;8:F1000. DOI: 10.12688/f1000research.16576.1.
26. Попов С.В., Орлов И.Н., Гринь Е.А. и др. Новые технологии и подходы в диагностике и лечении эректильной дисфункции. Вестник урологии 2020;8(2):78–92. [Popov S.V., Orlov I.N.,

Grin E.A. et al. Erectile dysfunction: new technologies and approaches in diagnostics and treatment. Vestnik urologii = Urology Herald 2020;8(2):78–92. (In Russ.)]. DOI: 10.21886/2308-6424-2020-8-2-78-92.
27. Shauly O., Gould D.J., Patel K.M. Emerging nonsurgical and surgical techniques to treat erectile dysfunction: a systematic review of treatment options and published outcomes. J Plast Reconstr Aesthet Surg 2019;72(4):532–8. DOI: 10.1016/j.bjps.2018.12.028.
28. Gurbuz N., Kol A., Ipekci T. et al. Chronic administration of sildenafil improves erectile function in a rat model of chronic renal failure. Asian J Androl 2015;17(5):797–801. DOI: 10.4103/1008-682X.146973.
29. Павлов В.Н., Мухамедьянов Ф.Н., Загитов А.Р. и др. Оптимизация комплексной терапии у пациентов с хронической почечной недостаточностью, сочетанной с эректильной дисфункцией. Медицинский вестник Башкортостана 2015;10(3):226–9. [Pavlov V.N., Mukhamedyanov F.N., Zagitov A.R. et al. Optimization of complex therapy in patients with chronic renal failure combined with erectile dysfunction. Meditsinskiy vestnik Bashkortostana = Bashkortostan Medical Journal 2015;10(3):226–9. (In Russ.)].
30. Irkilata L., Aydin H.R., Ozer I. et al. The efficacy of udenafil in end-stage renal disease patients undergoing hemodialysis. Ren Fail 2016;38(3):357–61. DOI: 10.3109/0886022X.2015.1128840.
31. Bolat M.S., Özer İ., Cinar O. et al. The efficacy of low-dose tadalafil in patients undergoing hemodialysis with end-stage renal disease. Ren Fail 2017;39(1):582–7. DOI: 10.1080/0886022X.2017.1349678.

Вклад авторов
З.А. Кадыров, А.Ю. Одилов, Ф.С. Саъдуллоев: обзор публикаций по теме статьи, написание текста статьи.
Authors' contributions
Z.A. Kadyrov, A.Yu. Odilov, F.S. Sadulloev: review of publications on the topic of the article, writingthe text of the article.

ORCID авторов/ORCID of authors
З.А. Кадыров / Z.A. Kadyrov: https://orcid.org/0000-0002-1108-8138
А.Ю. Одилов / A.Yu. Odilov: https://orcid.org/0000-0002-8432-6512
Ф.С. Саъдуллоев / F.S. Sadulloev: https://orcid.org/0000-0001-5233-6348

Конфликт интересов. Авторы заявляют об отсутствии конфликта интересов.
Conflict of interest. The authors declare no conflict of interest.

Финансирование. Работа выполнена без спонсорской поддержки.
Financing. The work was performed without external funding.

Статья поступила: 31.01.2021. **Принята к публикации:** 11.03.2021.
Article submitted: 31.01.2021. **Accepted for publication:**11.03.2021.

DOI: 10.17650/1726-9784-2021-22-1-21-27

CC BY 4.0

Принципы лечения поздних лучевых повреждений прямой кишки у онкологических больных

В.В. Пасов[1], В.А. Коротков[1], М.Р. Касымов[1], Л.В. Аферкина[1], Н.П. Наумов[1], А.С. Брычева[2]

[1]Медицинский радиологический научный центр им. А.Ф. Цыба – филиал ФГБУ «Национальный медицинский исследовательский центр радиологии» Минздрава России; Россия, 249036 Обнинск, ул. Королева, 4;
[2]ФГБОУ ВО «Северо-Западный государственный медицинский университет им. И.И. Мечникова» Минздрава России; Россия, 191015 Санкт-Петербург, ул. Кирочная, 41

Контакты: Виктор Владимирович Пасов pasov@mrrc.obninsk.ru

Злокачественные новообразования органов малого таза в структуре онкологической заболеваемости составляют около 30 % среди взрослого населения нашей страны. Широкое применение лучевой терапии, к сожалению, увеличило и частоту лучевых повреждений органов малого таза, которые, как правило, принимают хроническое течение. Поздние лучевые повреждения органов малого таза – достаточно частые осложнения лучевой терапии рака предстательной железы. По данным различных авторов, частота таких ятрогенных патологических изменений составляет до 25 %. Фактически часть больных, излеченных от злокачественного новообразования, приобретает новое заболевание, существенно снижающее качество жизни и требующее лечения. При лучевой терапии рака предстательной железы в зону полей облучения могут попадать различные анатомические образования: мочевой пузырь, прямая кишка, внутритазовая клетчатка, сосудисто-нервные пучки и кости таза. Необходимо отметить, что изолированные поражения одного органа встречаются редко, в большинстве случаев они носят сочетанный характер. Отдельное место в клинической практике занимают случаи развития местных лучевых повреждений прямой кишки, включая тяжелые осложнения лучевого и комбинированного лечения, связанные с формированием свищей на фоне индуцированного облучением фиброза внутритазовой клетчатки при отсутствии рецидива основного заболевания. Кроме того, данная ситуация связана с нарушением психоэмоционального статуса больных, резким снижением качества жизни, трудностями социальной адаптации в обществе и семье, болевым синдромом, а также проблемами медицинской реабилитации. К сожалению, консервативные мероприятия при таких местных лучевых повреждениях не всегда эффективны, а результаты хирургических вмешательств далеко не однозначны и требуют тщательного изучения, поиска алгоритма показаний и приемлемой стандартизации операционных манипуляций.
В предлагаемой работе представлены основные принципы диагностики, комплексного лечения и реабилитации больных поздним лучевым ректитом в зависимости от тяжести патологического процесса. Учитывая рост заболеваемости злокачественными новообразованиями органов малого таза, можно предположить относительное увеличение числа больных с осложнениями, связанными с лучевой терапией, которые требуют реабилитационных мероприятий. Такие пациенты попадают в поле зрения онкологов, радиологов, колопроктологов, гастроэнтерологов, терапевтов и т.д. В настоящее время в нашей стране отсутствует сеть специализированных региональных отделений, которые занимаются данной проблемой, не разработаны стандарты лечения, клинические рекомендации, алгоритм диагностических и реабилитационных мероприятий местных лучевых повреждений. В связи с вышесказанным возникла необходимость обобщить данные клинических исследований, основанных на собственном опыте.

Ключевые слова: лучевая терапия, местные лучевые повреждения органов малого таза, поздний лучевой ректит, реабилитация

Для цитирования: Пасов В.В., Коротков В.А., Касымов М.Р. и др. Принципы лечения поздних лучевых повреждений прямой кишки у онкологических больных. Андрология и генитальная хирургия 2020;22(1):21–7. DOI: 10.17650/1726-9784-2021-22-1-21-27

Principles of treatment of late rectal radiation damage in cancer patients

V.V. Pasov[1], V.A. Korotkov[1], M.R. Kasymov[1], L.V. Aferkina[1], N.P. Naumov[1], A.S. Brycheva[2]

[1]A. Tsyb Medical Radiological Research Centre – branch of the National Medical Research Radiological Centre, Ministry of Health of Russia, 4 Koroleva St., Obninsk 249036, Russia;
[2]North-Western State Medical University n. a. I.I. Mechnikov, Ministry of Health of Russia; 41 Kirochnaya St., Saint-Petersburg 191015, Russia

Contacts: Viktor Vladimirovich Pasov pasov@mrrc.obninsk.ru

Malignant neoplasms of the pelvic organs in the structure of cancer incidence make up about 30 % of the adult population of our country. The widespread use of radiation therapy, unfortunately, has also increased the frequency of radiation damage to the pelvic organs, which, as a rule, take a chronic course. Late radiation damage to the pelvic organs is a fairly common complication of radiation therapy for prostate cancer. According to various authors, the frequency of such iatrogenic pathological changes is up to 25 %. In fact, some patients who are cured of a malignant neoplasm acquire a new disease that significantly reduces the quality of life and requires treatment. During radiation therapy of prostate cancer, various anatomical formations can fall into the zone of radiation fields: the bladder, rectum, intra-pelvic tissue, neurovascular bundles and pelvic bones. It should be noted that isolated lesions of one organ are rare and in most cases they are combined. A special place in clinical practice is occupied by cases of local radiation injuries of the rectum, including severe complications of radiation and combined treatment associated with the formation of fistulas against the background of radiation-induced intra-pelvic fibrosis in the absence of a relapse of the underlying disease. In addition, this situation is associated with a violation of the psycho-emotional status of patients, a sharp decrease in the quality of life, difficulties in social adaptation in society and family, pain syndrome, and problems of medical rehabilitation. Unfortunately, conservative measures for such local radiation injuries are not always effective, and the results of surgical interventions are far from ambiguous and require careful study of patients, search for an algorithm of indications and acceptable standardization of surgical manipulations.
This paper presents the basic principles of diagnosis, comprehensive treatment and rehabilitation of patients with late radiation rectitis, depending on the severity of the pathological process. Given the growth of malignant neoplasms of the pelvic organs, we can assume a relative increase in the number of patients with complications associated with radiation therapy, which require rehabilitation measures. Such patients come to the attention of oncologists, radiologists, coloproctologists, gastroenterologists and therapists, etc. Currently, our country lacks a network of specialized regional departments that deal with this problem, as well as treatment standards, clinical recommendations, and an algorithm for diagnostic and rehabilitation measures for local radiation injuries. In connection with the above, it became necessary to summarize the data of clinical studies based on their own experience.

Key words: radiation therapy, local radiation injuries of the pelvic organs, late radiation rectitis, rehabilitation

For citation: Pasov V.V., Korotkov V.A., Kasymov M.R. et al. Principles of treatment of late rectal radiation damage in cancer patients. Andrologiya i genital'naya khirurgiya = Andrology and Genital Surgery 2020;22(1):21–7. (In Russ.). DOI: 10.17650/1726-9784-2021-22-1-21-27

Введение

Несмотря на значительный прогресс и развитие радиотерапевтической службы в Российской Федерации, частота осложнений лучевой терапии (ЛТ) органов малого таза (лучевых повреждений), возникающих в отдаленные сроки после ее окончания, остается высокой и составляет около 10–25 % [1–5]. Учитывая рост заболеваемости злокачественными новообразованиями предстательной железы и широкое применение ЛТ в различных вариантах, можно ожидать увеличения числа пациентов, страдающих данной патологией. По данным Всемирной организации здравоохранения (ВОЗ), только в экономически развитых странах ежегодно отмечается свыше 3 тыс. случаев превышения планируемой суммарной очаговой дозы облучения, в результате которого возникают поздние лучевые повреждения различных органов и систем. Кроме того, более чем в 4 тыс. наблюдений выявляются ошибки, связанные с подведением дозы, в отношении которых нанесенный пациентам вред остался неизвестным. ЛТ является одним из основных методов лечения больных раком предстательной железы (дистанционная гамма терапия, брахитерапия, сочетанная ЛТ). Данный метод лечения применяется как в самостоятельном варианте, так и в составе комбинированного и комплексного лечения. При воздействии ионизирующего излучения возможно, а у части больных заранее предполагается, развитие местных лучевых повреждений различной степени тяжести ввиду вынужденного превышения толерантных суммарных очаговых доз, необходимых для купирования онкологического процесса [2]. Кроме того, существуют определенные сложности дозиметрического планирования, которые вызваны близким расположением органов малого таза. Часто не учитываются особенности распределения дозы в сопряженных со злокачественным новообразованием органах [2, 4, 6–17].

Возникновение и степень патологических изменений также зависят от индивидуальной радиочувствительности пациента, энергии и источника излучения (рентгеновское, бета, гамма, тормозное излучение, быстрые электроны и т. д.). Важную роль играет и методика ЛТ (количество, размеры и расположение полей, величина разовой и суммарной доз, ритм облучения). Кроме того, необходимо учитывать особенности распределения дозы в облучаемом объеме тканей, а также продолжительность сроков, прошедших после окончания курса ЛТ, ошибки дозиметрии, погрешность аппаратуры и др. Важно, чтобы их частота составляла не более 5 %, как рекомендуется ВОЗ. При этом не должно возникать повреждений IV–V степени тяжести по классификации RTOG (Radiation Therapy Oncology Group), ухудшающих качество жизни и снижающих социальную активность больных, а в отдельных случаях, приводящих к тяжелой инвалидности и смертельному исходу.

Классификация, особенности клинического течения и диагностика поздних лучевых повреждений органов малого таза (МКБ-10: К62.7)

В настоящее время наиболее полной считается классификация радиотерапевтической онкологической группы (Radiation Therapy Oncology Group), разработанная совместно с Европейской организацией по исследованию и лечению рака (European Organisation for Research and Treatment of Cancer) (RTOG/EORTC, 1995). В данной классификации повреждения оцениваются по шкале от 0 до 5 баллов с учетом степени тяжести их проявлений, при этом 0 соответствует отсутствию изменений, а 5 – смерти пациента в результате лучевого повреждения (см. таблицу).

М.С. Бардычевым в 1985 г. [1] была разработана собственная классификация лучевых повреждений кишечника, которая, на наш взгляд, является наиболее приемлемой для повседневной практики и адекватно отражающей клинические, рентгенологические и эндоскопические проявления патологического процесса (рис. 1–5).

В зависимости от сроков развития, локализации, клинических проявлений, эндоскопических и рентгенологических изменений выделяют следующие формы лучевых повреждений кишечника:

- по срокам развития – ранние или поздние;
- по локализации патологического очага – ректиты, ректосигмоидиты, энтероколиты;
- по характеру патологического процесса – катаральный, эрозивно-десквамативный, инфильтративно-язвенный, некротический;
- по осложнениям заболевания – свищи, рубцовые стенозы.

В патогенезе лучевых повреждений прямой кишки ведущую роль играют лучевые повреждения ее стенки, тяжесть которых непосредственно зависит от величины поглощенной суммарной дозы облучения. Не менее важным является возникающий при этом воспалительный процесс. Поэтому и лечение лучевых повреждений должно включать терапевтические мероприятия, направленные на все звенья патогенетической цепи.

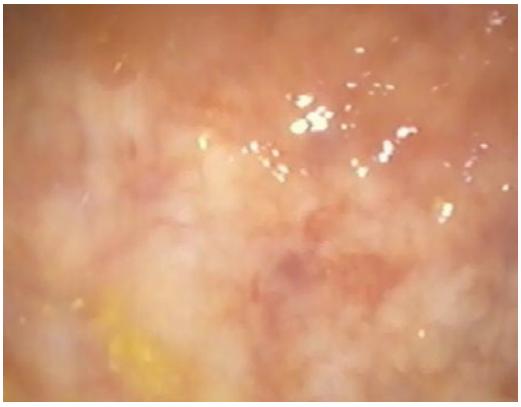

Рис.1. *Поздний лучевой катаральный ректит*

Fig.1. *Late radiation catarrhal rectitis*

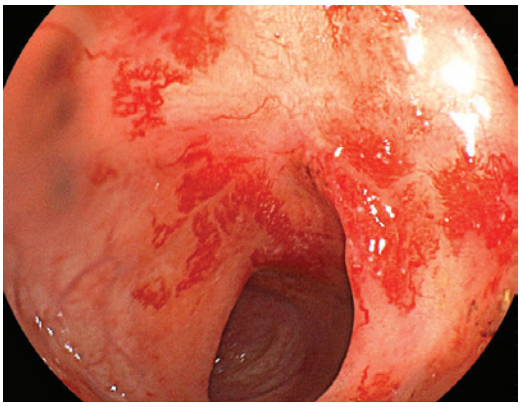

Рис. 2. *Поздний лучевой эрозивный ректит*

Fig. 2. *Late radiation erosive rectitis*

Классификация лучевых повреждений кишечника (RTOG/EORTC, 1995)

Classification of radiation injuries of intestines (RTOG/EORTC, 1995)

Орган, ткань Organ, tissue	Повреждения по степеням Damage by degree				
	0	1	2	3	4
Кишечник Intestine	Без изменений по сравнению с исходными данными No changes compared to the original data	Слабая диарея; небольшие спазмы; опорожнение кишечника 5 раз в день при небольших ректальных выделениях или кровотечении Mild diarrhea; small spasms; bowel movement 5 times a day with small rectal discharge or bleeding	Умеренная диарея и колики; опорожнение кишечника >5 раз в день; избыточная ректальная слизь или периодическое кровотечение Moderate diarrhea and colic; bowel movement >5 times a day; excessive rectal mucus or intermittent bleeding	Непроходимость или кровотечение, требующее хирургического вмешательства Obstruction or bleeding that requires surgery	Некроз/прободение; фистула Necrosis/perforation; fistula

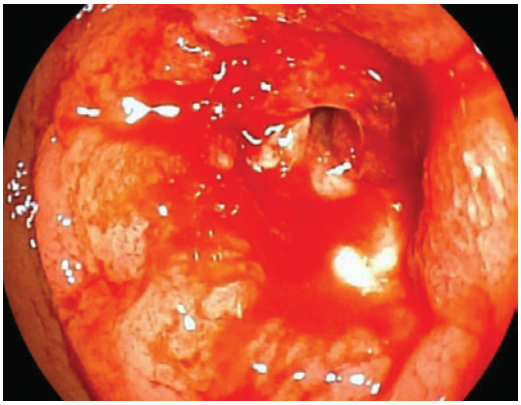

Рис. 3. *Поздний лучевой эрозивно-геморрагический ректит*
Fig. 3. *Late radiation erosive-hemorrhagic rectitis*

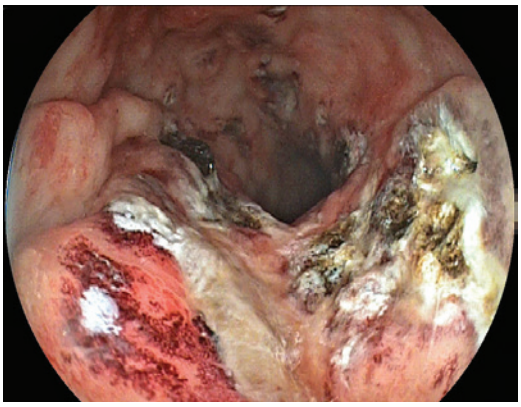

Рис. 4. *Поздний лучевой язвенно-некротический ректит*
Fig. 4. *Late radiation ulcer-necrotic rectitis*

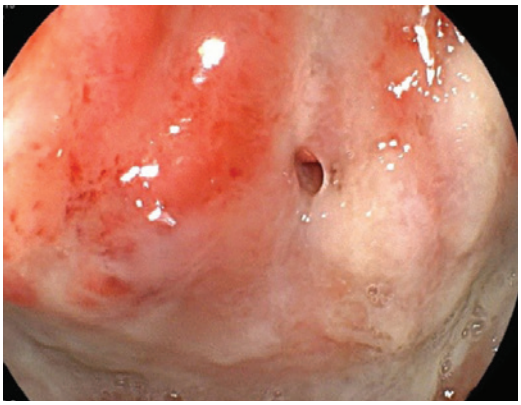

Рис. 5. *Мочепузырно-прямокишечный свищ*
Fig. 5. *Urogenital-rectal fistula*

Как известно, проведение ЛТ может сопровождаться развитием радиационно-индуцированного фиброза (РИФ). Выраженность РИФ прямо пропорциональна величине суммарной поглощенной дозы, режиму фракционирования и времени после проведения ЛТ. Микроскопическое исследование тканей с РИФ показало, что его развитие создает каркас в подслизистом слое стенки кишки, в сетях которого фиксируются стенки мелких кровеносных сосудов, из-за чего сосуды не спадаются. Клинически это проявляется различной степени выраженности кровотечениями, вплоть до профузного.

Лучевые повреждения прямой кишки следует подозревать у любого пациента, которому проводилось облучение тазовой области, при наличии соответствующих симптомов: диарея, ректальное кровотечение, тенезмы, императивные позывы, анальная инконтиненция (недержание кала, газов), боль в животе и в области ануса. Для диагностики поздних лучевых повреждений органов малого таза и исключения прогрессирования основного заболевания используют следующий алгоритм: сбор жалоб и анамнеза, осмотр, включая пальцевое исследование прямой кишки, клинико-лабораторные анализы, копрограмма. Инструментальные обследования включают трансректальное ультразвуковое исследование, ректоскопию или колоноскопию, ректографию, ирригоскопию или фистулографию при наличии свища, магнитно-резонансную или спиральную компьютерную томографию с целью исключения рецидива или прогрессирования основного заболевания. Учитывая, что у многих больных возможно сочетание поздних лучевых повреждений, алгоритм диагностических манипуляций подразумевает исключение повреждения соседних органов и возможного развития лучевого цистита, уретрита, вагинита [2].

Лечение поздних лучевых повреждений прямой кишки

В России и экономически развитых странах клинические рекомендации и стандарты лечения поздних лучевых повреждений прямой кишки не разработаны. Существующие методы реабилитации пациентов с данной патологией основаны на опыте отдельных медицинских учреждений, специализированных отделений и клинических наблюдениях. С учетом достаточно высокого процента осложнений ЛТ злокачественных новообразований органов малого таза назрела необходимость многоцентрового исследования, которое позволит создать алгоритм диагностических и лечебных мероприятий, направленных на улучшение качества жизни таких больных. В настоящее время лечение позднего лучевого ректита предполагает комплексный подход, который включает [2]:

- коррекцию акта дефекации;
- коррекцию анемии;
- коррекцию гемостаза;
- купирование болевого синдрома;
- вазоактивную терапию (ангиопротекторы, метаболические препараты, декстраны);
- иммунотерапию (препараты интерферонов);
- местную консервативную терапию (микроклизмы, свечи, орошения);

- гипербарическую оксигенацию;
- коагулирующую терапию (монополярная коагуляция, аргоноплазменная коагуляция (АПК), формалинотерапия, радиочастотная абляция, криоабляция, низкоинтенсивное лазерное излучение;
- применение внутритазовых блокад супероксиддисмутазой под контролем ультразвукового исследования;
- эндоскопические манипуляции;
- хирургическое вмешательство, включая эндоваскулярную рентгенохирургию.

Каждый из этих методов лечения имеет свои преимущества и недостатки и может применяться в различных сочетаниях в зависимости от их эффективности в процессе реабилитационных мероприятий. В большинстве случаев лечение больных поздним лучевым ректитом начинают с консервативной терапии. Эндоскопические или хирургические вмешательства применяют при более тяжелых случаях лучевой токсичности, а также неэффективности медикаментозного или физиотерапевтического лечения.

Лечение больных лучевым ректитом 1–2 степени

Терапия поздних лучевых проктитов, направленная на купирование клинических проявлений и коррекцию всех звеньев патогенеза, подразумевает идентичный арсенал медикаментозных средств, как и при лечении поздних лучевых циститов (противовоспалительные стероидные и нестероидные препараты, дезагреганты, средства, улучшающие микроциркуляцию и репараторные процессы, тромбоцитарную массу, плазму, препараты железа, витамины, антиоксиданты, иммуномодуляторы и т. д.).

Местная терапия поздних лучевых ректитов предполагает применение микроклизм. С целью непосредственного воздействия на патологический очаг используют противовоспалительные, обволакивающие средства (10–15 % раствор димексида, альмагель А) и препараты, ускоряющие восстановление слизистой прямой кишки в различных комбинациях (колегель, синтозоновая эмульсия и т. д.). В случаях периодического и умеренного кровотечения рекомендуется применять микроклизмы с 3 % раствором колларгола, гемоблоком, аминокапроновой кислотой в сочетании с адреналиновыми свечами, гемостатическими трубками. В некоторых случаях возможно использование химического локального прижигания 2,5 % раствором формалина.

Как правило, микроклизмы назначают 2 раза в день, объемом от 20 до 50 мл, курсом 10–15 процедур каждые 3 мес в течение года. В промежутках между госпитализациями рекомендуют соблюдать диету, охранительный режим, следить за артериальным давлением и регулярным стулом.

При относительно частом и обильном кровотечении (с учетом отсутствия эффекта от местного лечения) целесообразно прибегать к эндоскопическим методам коррекции, позволяющим значительно снизить частоту и сроки госпитализаций.

Цель эндоскопического вмешательства заключается в облитерации телеангиоэктазий слизистой оболочки кишки с помощью контактных (биполярная коагуляция) или бесконтактных (АПК, лазерная терапия, радиочастотная абляция, криотерапия) методов. Бесконтактные методы обладают преимуществом по сравнению с контактными вмешательствами, поскольку последние имеют более высокую частоту рецидивов ректальных кровотечений и требуют более продолжительного лечения. АПК – монополярный, бесконтактный метод воздействия на биологические ткани. В нашей практике мы отдаем предпочтение АПК, которая выполняется в виде однократной процедуры. В случаях циркулярного и обширного по площади поражения слизистой прямой кишки требуется выполнение нескольких процедур (2–3) каждые 3 мес с продолжением курсов консервативной терапии на амбулаторном этапе.

Лечение больных лучевым ректитом 3 степени

У больных с эрозивно-геморрагическим и геморрагическим проктитом проводят гемостатическую и заместительную терапию (этамзилат, викасол, аминокапроновая кислота, транексамовая кислота и т. д., а также, по показаниям, переливание свежезамороженной плазмы и эритроцитарной массы) с учетом общего анализа крови и коагулограммы. При отсутствии эффекта от лечебных мероприятий рекомендуется выполнение АПК либо эндоваскулярной эмболизации ректальных артерий на уровне источника кровотечения или их поэтапное сочетание.

При язвенно-некротическом проктите хороший очищающий эффект оказывают свечи с трипсином с последующим назначением препаратов, усиливающих регенерацию тканей. В случаях выраженного болевого синдрома и фиброзных изменений прямой кишки для улучшения микроциркуляции целесообразно применение низкоинтенсивного лазерного излучения, а также внутритазовых блокад супероксиддисмутазой под контролем ультразвукового исследования.

При рецидивирующих профузных кишечных кровотечениях и прогрессирующих язвах, не поддающихся консервативной терапии, необходимо стомирование толстой кишки (иногда в сочетании с АПК). Данная манипуляция снижает травму слизистой прямой кишки за счет исключения акта дефекации, в дальнейшем решается вопрос о возможности реконструктивно-пластической операции.

Лечение больных лучевым ректитом 4 степени

Четвертая степень лучевых повреждений прямой кишки предполагает только хирургическое вмешательство ввиду неэффективности и бесперспективности

вышеописанных методов лечения. В хирургическом лечении нуждаются около 10–15 % больных. Показанием к оперативному лечению являются выраженные стенозы прямой и ректосигмоидного отдела толстой кишки, перфорации, свищи, профузные кишечные кровотечения. При развитии ректовагинальных свищей и профузном кровотечении рекомендованы формирование колостомы, перевязка внутренних подвздошных артерий, резекция прямой кишки или ее экстирпация. В тяжелых случаях объем хирургического вмешательства не ограничивается резекционными операциями и требует выполнения эвисцерации органов малого таза с одновременным реконструктивно-пластическим компонентом.

Заключение

В заключение необходимо сказать, что лечение поздних лучевых повреждений органов малого таза представляет собой достаточно сложную задачу, которая требует индивидуального подхода и комплексной терапии. В настоящее время в нашей стране отсутствует сеть специализированных региональных отделений, которые занимаются данной проблемой, не разработаны стандарты лечения, клинические рекомендации, алгоритм диагностических и реабилитационных мероприятий местных лучевых повреждений. В связи с вышесказанным, необходимо объединение усилий различных специалистов, которое позволит решить задачи, связанные с реабилитацией таких пациентов.

ЛИТЕРАТУРА / REFERENCES

1. Бардычев М.С., Цыб А.Ф. Местные лучевые повреждения. М.: Медицина, 1985. 239 с. [Bardychev M.S., Tsyb A.F. Local radiation damage. Moscow: Meditsina, 1985. 239 p. (in Russ.)].
2. Пасов В.В. Местные лучевые повреждения в онкологии. Национальное руководство. Терапевтическая радиология. М., 2018. Гл. 35: 665–680. [Pasov V.V. Local radiation damage in oncology. The National Guide to Therapeutic Radiology. Moscow, 2018; Chapter 35: 665–680. (in Russ.)].
3. Пасов В.В., Жариков А.А., Коротков В.А. Внутритазовые блокады под контролем ультразвука в комплексном лечении больных местными лучевыми повреждениями прямой кишки. Osterreichiches Multiscience Journal 2019;1(19):30–6. [Pasov V.V., Zharikov A.A., Korotkov V.A. Intrapelvical Blockade Ultrasound Control In Complex Treatment Of Patients With Local Radiation Injuries Of Rectum. Osterreichiches Multiscience Journal 2019;1(19):30–6. (in Russ.)].
4. Сычева И.В. Лечение лучевых повреждений органов малого таза после лучевой терапии рака предстательной железы. Сибирский онкологический журнал 2018;17(3): 64–71. [Sycheva I.V. Treatment of pelvic organs radiation damage after radiation therapy of prostate cancer. Sibirskiy onkologicheskiy zhurnal = Siberian Cancer Journal 2018;17(3):64–71. (in Russ.)]. DOI: 10.21294/1814-4861-2018-17-3-64-71.
5. Сычева И.В., Пасов В.В., Курпешева А.К. Консервативные методы лечения местных лучевых повреждений, сформировавшихся в результате сочетанной лучевой терапии и брахитерапии рака предстательной железы. Сибирский онкологический журнал 2012;53(5):57–60. [Sycheva I.V., Pasov V.V., Kurpesheva A.K. Conservative methods of treatment of local radiation damage, formed as a result of combined radiation therapy and brachytherapy of prostate cancer. Sibirskiy onkologicheskiy zhurnal = Siberian Cancer Journal 2012;53(5):57–60. (in Russ.)].
6. Bansal N., Soni A., Kaur P. et al. Exploring the Management of Radiation Proctitis in Current Clinical Practice. J Clin Diagn Res 2016;10(6):XE01–XE06. DOI: 10.7860/JCDR/2016/17524.7906.
7. Cotti G., Seid V., Araujo S. et al. Conservative therapies for hemorrhagic radiation proctitis: a review. Rev Hosp Clin Fac Med Sao Paulo 2003;58(5):284–92.
8. Eddi R., Depasquale J.R. Radiofrequency ablation for the treatment of radiation proctitis: a case report and review of literature. Therap Adv Gastroenterol 2013;6(1):69–76. DOI: 10.1177/1756283X12456895.
9. Hanson B., MacDonald R., Shaukat A. Endoscopic and medical therapy for chronic radiation proctopathy: a systematic review. Dis Colon Rectum 2012;55(10):1081–95. DOI: 10.1097/DCR.0b013e3182587aef.
10. Johnston M.J., Robertson G.M., Frizelle F.A. Management of late complications of pelvic radiation in the rectum and anus: a review. Dis Colon Rectum 2003;6(2):247–59. DOI: 10.1097/01.DCR.0000050451.16169.59.
11. Kennedy G.D., Heise C.P. Radiation colitis and proctitis. Clin Colon Rectal Surg 2007;20(1):64–72. DOI: 10.1055/s-2007-970202.
12. Lund J.Å., Kaasa S., Wibe A. et al. Late radiation effects to the rectum and anus after treatment for prostate cancer; validity of the LENT/SOMA score. Acta Oncol 2013;52(4):727–35. DOI: 10.3109/0284186X.2013.747695.
13. Phan J., Swanson D.A., Levy L.B. et al. Late rectal complications after prostate brachytherapy for localized prostate cancer: incidence and management. Cancer 2009;115(9):1827–39. DOI: 10.1002/cncr.24223.
14. Rustagi T., Mashimo H. Endoscopic management of chronic radiation proctitis. World J Gastroenterol 2011;17(41):4554–62. DOI: 0.3748/wjg.v17.i41.4554.
15. Vanneste B.G., Van De Voorde L., de Ridder R.J. et al. Chronic radiation proctitis: tricks to prevent and treat. Int J Colorectal Dis 2015;30(10):1293–303. DOI: 10.1007/s00384-015-2289-4.
16. Weiner J.P., Wong A.T., Schwartz D. et al. Endoscopic and non-endoscopic approaches for the management of radiation-induced rectal bleeding. World J Gastroenterol 2016;22(31):6972–86. DOI: 10.3748/wjg.v22.i31.6972.
17. Wilson S.A., Rex D.K. Endoscopic treatment of chronic radiation proctopathy. Curr Opin Gastroenterol 2006;22:536–49.

Вклад авторов
В.В. Пасов, М.Р. Касымов: написание текста статьи, научное редактирование текста статьи;
В.А. Коротков, Н.П. Наумов: научное редактирование текста статьи;
Л.В. Аферкина: ведение пациентов;
А.С. Брычева: перевод научных источников.
Authors' contributions
V.V. Pasov, M.R. Kasymov: article writing, scientific editing;
V.A. Korotkov, N.P. Naumov: scientific editing;
L.V. Aferkina: patients monitoring;
A.S. Brycheva: translation of scientific sources.

ORCID авторов / ORCID of authors
В.В. Пасов / V.V. Pasov: https://orcid.org/0000-003-0387-1648
М.Р. Касымов / M.R. Kasymov: https://orcid.org/0000-0001-8202-8055
Н.П. Наумов / N.P. Naumov: https://orcid.org/0000-0003-1854-368X
А.С. Брычева / A.S. Brycheva: https://orcid.org/0000-0002-3665-6744

Конфликт интересов. Авторы заявляют об отсутствии конфликта интересов.
Conflict of interest. Authors declared about the absence of conflict of interest.

Финансирование. Работа проведена без спонсорской поддержки.
Funding. The work was conducted without any sponsorship.

Статья поступила: 07.10.2020. Принята к публикации: 11.03.2021.
Article submitted: 07.10.2020. Accepted for publication: 11.03.2021.

DOI: 10.17650/1726-9784-2021-22-1-28-37

CC BY 4.0

Стентирование левой почечной вены: показания, ближайшие и отдаленные результаты

А.Э. Васильев[1, 2], О.Б. Жуков[2, 3], В.Е. Синицын[4], А.Н. Сулима[5]

[1]ФГБУ «Национальный медицинский исследовательский центр гематологии» Минздрава России; Россия, 125167 Москва, Новый Зыковский пр., 4;
[2]Ассоциация сосудистых урологов и репродуктологов; Россия, 105187 Москва, ул. Мироновская, 18;
[3]ФГАОУ ВО «Российский университет дружбы народов»; Россия, 117198 Москва, ул. Миклухо-Маклая, 6;
[4]Факультет фундаментальной медицины ФГБОУ ВО «Московский государственный университет им. М.В. Ломоносова»; Россия, 119991 Москва, Ломоносовский пр-т, 27, корп.1;
[5]кафедра акушерства, гинекологии и перинатологии № 1 Медицинской академии им. С.И. Георгиевского ФГАОУ ВО «Крымский федеральный университет им. В.И. Вернадского»; Россия, 295017 Симферополь, ул. Воровского, 8

Контакты: Александр Эдуардович Васильев vasilisa_oven@mail.ru

В работе представлены результаты стентирования левой почечной вены у 35 пациентов с доказанной, гемодинамически значимой компрессией вены в аортомезентериальном пинцете. Клинические проявления стенооккклюзирующих поражений левой почечной вены весьма разнообразны, патогенетические механизмы остаются до конца не изученными. Поэтому определение показаний к стентированию, безупречное техническое исполнение являются предикторами успеха в ближайшем и отдаленном периодах послеоперационного наблюдения. Наш опыт стентирования левой почечной вены демонстрирует возможность достижения интраоперационного технического успеха в 100 % случаев, а также значительное улучшение качества жизни у большинства пациентов после проведенного эндоваскулярного вмешательства, обусловленное существенным уменьшением клинических проявлений патологического феномена.

Ключевые слова: левая почечная вена, стентирование, синдром орехокола

Для цитирования: Васильев А.Э., Жуков О.Б., Синицын В.Е., Сулима А.Н. Стентирование левой почечной вены: показания, ближайшие и отдаленные результаты. Андрология и генитальная хирургия 2021;22(1):28–37. DOI: 10.17650/1726-9784-2021-22-1-28-37

Left renal vein stenting: indications, disputable points, immediate and long-term results

A.E. Vasiliev[1, 2], O.B. Zhukov[2, 3], V.E. Sinitsyn[4], A.N. Sulima[5]

[1]National Research Center for Hematology, Moscow, Ministry of Health of Russia; 4 Novy Zykovsky proezd, Moscow 125167,Russia;
[2]Association of Vascular Urologists and Reproductologists; 18 Mironovskaya St., Moscow 105187, Russia;
[3]RUDN University; 6 Miklukho-Maklaya St., Moscow 117198, Russia;
[4]Faculty of Fundamental Medicine, Lomonosov Moscow State University; Build. 1, 27 Lomonosovsky Ave., Moscow 119991, Russia;
[5]Department of Obstetrics, Gynecology and Perinatology No 1, S.I. Georgievsky Medical Academy, V.I. Vernadsky Crimean Federal University; 8 Vorovskogo St., Simferopol 295017, Russia

Contacts: Alexandr Eduardovich Vasiliev vasilisa_oven@mail.ru

The article presents the results of stenting of the left renal vein in 35 patients with proven hemodynamically significant compression of the vein in "aorto-mesenteric tweezers". Clinical manifestations of lesions of the left renal vein are very diverse, and pathogenetic mechanisms remain not fully understood. Therefore, the determination of indications for stenting and perfect technical performance are predictors of success in the near and long-term periods of postoperative follow-up. Our experience in stenting the left renal vein demonstrates the possibility of achieving intraoperative technical success in 100 % of cases, as well as a significant improvement in the quality of life in most patients after endovascular intervention, due to a significant reduction in the clinical manifestations of the pathological phenomenon.

Key words: left renal vein, stenting, nutcracker syndrome

For citation: Vasiliev A.E., Zhukov O.B., Sinitsyn V.E., Sulima A.N. Left renal vein stenting: indications, disputable points, immediate and long-term results. Andrologiya i genital'naya khirurgiya = Andrology and Genital Surgery 2021;22(1):28–37. (In Russ.). DOI: 10.17650/1726-9784-2021-22-1-28-37

Введение

Стенооклюзирующие поражения левой почечной вены (ЛПВ) являются достаточно распространенной, но плохо диагностируемой нозологией. До 44 % «асимптомных» женщин имеют ретроградный кровоток в яичниковой вене и признаки варикозной болезни вен таза [1]. Стентирование вен является ответственным этапом, который требует четкого понимания последующих региональных гемодинамических изменений, это один из завершающих этапов лечения венозной гиперволемии больного. Решение в пользу стентирования магистральных вен всегда основывается на клинической картине, данных инструментальных и лабораторных исследований, тщательном анализе результатов, полученных при прямой флебографии и флеботонометрии.

Выходя из левой почки и впадая в нижнюю полую вену, ЛПВ формирует основной магистральный путь оттока из органа. Длина ЛПВ составляет 5–9 см. Дистальный отдел располагается между передней стенкой юкстаренального отдела аорты и задней стенкой проксимального сегмента верхней брыжеечной артерии (ВБА). Основные притоки ЛПВ: гонадная и мочеточниковая вены, капсулярные и поясничные вены. Последние впадают в почечную вену, подходя снизу, в то время как левая средняя надпочечниковая и нижняя диафрагмальная вены – сверху. Помимо этого, ЛПВ имеет связи с полунепарной веной, а также с внутренним и наружным позвоночными сплетениями [2]. В редких случаях (1,8 %) ЛПВ проходит позади аорты [3]. В 5,7 % наблюдений ЛПВ раздваивается, охватывая аорту кольцом (так называемая кольцевидная почечная вена) [4]. ВБА в норме отходит от аорты под углом 28–65°, а величина аортомезентериальной дистанции в норме составляет 10–34 мм [5, 6]. Морфометрические варианты отхождения ВБА от аорты у женщин представлены в работе И.В. Гайворонского. В зависимости от типа телосложения человека (долихоморфный, мезоморфный, брахиморфный) аортомезентериальное расстояние в норме колеблется от 9 до 16 мм [7].

Впервые синдром сдавления ЛПВ в аортомезентериальном пинцете описал анатом L.C. B. Grant в 1937 г. [8]. Клиническая картина (гематурия, варикоцеле и боли в левом боку) была впервые описана в 1950 г. A.R. El Sadr и A. Mina [9]. А в 1972 г. A. De Schepper описал случай макрогематурии и назвал его «nutcracker phenomenon» (синдром орехокола) [10].

Сдавление дистального отдела ЛПВ развивается обычно вследствие отхождения ВБА от аорты под острым углом [4, 11], что схематично представлено на рис. 1. Компрессию вены можно наблюдать у пациентов с ретроаортальным расположением или кольцевидным строением дистального отдела ЛПВ (задний синдром орехокола). Ряд факторов может способствовать развитию левосторонней внутрипочечной гипертензии либо, в казуистически редких случаях, служить ее причиной. К ним относят опущение левой почки, аномально высокое расположение ЛПВ [12], выраженный фиброзный процесс в области отхождения ВБА [13], сдавление извне объемным новообразованием.

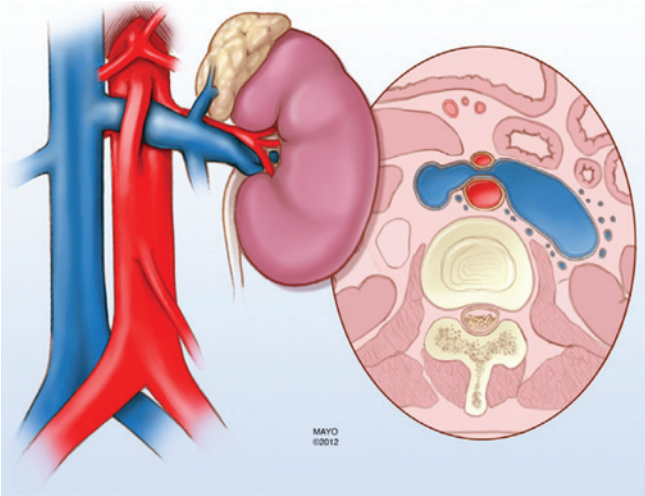

Рис. 1. *Синдром орехокола (схема) [13]*

Fig. 1. *Nutcracker syndrome (scheme) [13]*

Полной картины патогенетических сдвигов, связанных с феноменом аортомезентериального сдавления ЛПВ, на сегодняшний день нет. Известно, что при ортостатическом сужении ЛПВ и связанном с ним рефлюксе крови по центральной вене левого надпочечника в корковом веществе последнего происходит гиперпродукция стероидных гормонов (кортизола, андрогенов и, как следствие, эстрогенов) [14, 15]. Восстановление нормального кровотока в покое обусловливает попадание высоких уровней этих гормонов в общий кровоток, что приводит к развитию гиперандрогенемии и гиперэстрогенемии [14]. Постоянно поддерживаемые данной компрессией высокие уровни андрогенов и эстрогенов крови у женщин репродуктивного возраста могут приводить к нарушению процессов созревания доминантного фолликула в яичнике (т.е. ановуляции), недостаточности лютеиновой фазы овариально-менструального цикла, развитию гиперпластических процессов эндометрия, аномальным маточным кровотечениям (АМК-Н, АМК-О, АМК-Е по классификации PALM–COEIN, FIGO, 2011) [16] и нарушению репродуктивной функции.

Синдром аортомезентериального сдавления ЛПВ служит причиной лабильной венной почечной гипертензии и вторичной декомпенсации клапанов левой яичниковой вены у женщин [17, 18]. По аналогии с механизмом возникновения варикоцеле у мужчин стенотическое поражение почечных вен у женщин может привести к нарушению венозной почечно-яичниковой гемодинамики и развитию варикозного расширения вен яичников – овариковарикоцеле. Хронический застой крови в яичниках при этом становится, по-видимому, причинным фактором дисфункции тазовых органов, проявляющейся хронической тазовой болью, дисменореей и, возможно, бесплодием [18].

Синдром орехокола чаще развивается у женщин в возрасте от 20 до 40 лет. Но, по последним данным, он в равной степени встречается у мужчин и у женщин [19]. Иногда подобные изменения находят у детей [20, 8]. Часть жалоб пациентов связана с внутрипочечной гиперволемией: боли в левом боку, часто иррадиирующие в ягодицу, гематурия (микро- или тотальная макрогематурия). Другие симптомы и жалобы возникают в результате развития коллатералей: тазовое венозное полнокровие у женщин или варикоцеле у мужчин вследствие выраженного рефлюкса по гонадным венам. Пациентки сообщают о регулярных болях в тазу – пельвиалгии, диспареунии, дисменорее, расстройствах мочеиспускания. Выраженность симптомов может нарастать в положении стоя или сидя и уменьшаться в горизонтальной позиции. Возможны развитие варикозного расширения вен нижних конечностей, в том числе и атипичной локализации (ягодица, задняя, латеральная поверхность бедра), а также рецидивы варикоза после хирургического лечения. Миелит и сирингомиелию в крайне редких случаях [21], синдром хронической усталости у детей [22] также относят к проявлениям синдрома орехокола, но механизм их развития при сдавлении ЛПВ остается пока неясным.

Инструментальная диагностика представлена следующими исследованиями: ультразвуковое доплеровское и дуплексное сканирование (УЗС), компьютерная томография (КТ), магнитно-резонансная ангиография (МРА), прямая контрастная флебография. Однако при проведении обследований необходимо помнить, что степень сдавления ЛПВ усиливается в вертикальном положении, поскольку кишечник, а с ним и ВБА, смещаются вниз, тем самым уменьшая угол отхождения артерии от аорты. В связи с этим существует вероятность гиподиагностики синдрома орехокола. Так, S. Fitoz показал, что имеются статистически значимые различия в диаметрах дистального отдела ЛПВ и ВБА, измеренных в положении стоя и лежа [20]. Возможно использование динамической нефросцинтиграфии при подозрении на функциональные изменения в работе почек.

Ультразвуковую локацию брюшной полости осуществляют в горизонтальной, поперечной и сагиттальной проекциях стоя и лежа, стремясь выявить стеноз ЛПВ в области между аортой и ВБА, изменения кровотока и наличие коллатералей. Чувствительность и специфичность дуплексного сканирования могут достигать 78 и 100 % соответственно, если использовать в диагностике цветовое кодирование кровотока при исследовании коллатералей [23].

КТ-ангиография и МРА неинвазивны и позволяют получить изображения в нескольких проекциях. Кроме того, при МРА отсутствует лучевая нагрузка. Использование этих методов предшествует проведению прямой флебографии, поскольку с их помощью можно исключить иные причины гематурии и болей в левом боку. КТ-ангиография и МРА дают возможность визуализировать ЛПВ и уточнить ее взаимоотношения с окружающими анатомическими структурами, позволяют выявить варикозное расширение вен в воротах левой почки, а также коллатеральные пути. Для функциональной оценки кровотока возможно применение фазово-контрастной магнитно-резонансной томографии.

Сдавление ЛПВ в аортомезентериальном пинцете с расширением проксимального отдела сосуда, согласно A.J. Buschi [24], проявляется клинически у 72 % пациентов со стенозом просвета более чем на 50 %. Компрессию считают значимой, если диаметр ЛПВ в ее проксимальной части превышает диаметр стенозированного участка в 5 и более раз.

«Золотым стандартом» в диагностике синдрома орехокола остаются прямая флебография и измерение градиента давления в ЛПВ и нижней полой вене [25, 26]. Селективную флебографию выполняют под местной анестезией чрескожным доступом через бедренную вену, внутреннюю яремную, подключичную вены или вены плеча. Признаком синдрома орехокола служит сужение ЛПВ с застоем контрастного вещества в проксимальных отделах сосуда. Часто одновременно выявляют варикозно измененные вены или коллатеральные пути. Если имеется рефлюкс по левой гонадной вене, может произойти контрастирование тазовых вен. При выполнении флебографии целесообразно провести измерение градиента давления в ЛПВ и нижней полой вене. Нормальный градиент давления между почечной веной и нижней полой веной составляет <1 мм рт. ст. [27, 28]. Ренокавальный градиент давления ≥2 мм рт. ст. наводит на мысль о синдроме орехокола [28]. Ранее Y. Nishimura считал увеличение показателя до 3 и более мм рт. ст. признаком гипертензии [29]. Диагностическая ценность градиента давления обычно обсуждается в связи с массивным рефлюксом по левой гонадной вене. Литературный обзор, проведенный и опубликованный в 2017 г. K. Ananthan, свидетельствует о том, что и у здоровых людей градиент давления может превышать 3 мм рт. ст., а у пациентов с яркой клиникой находиться в допустимых границах [19].

Дополнительное урологическое обследование показано только в случаях появления крови в моче (обычно это микрогематурия). При фазной контрастной микроскопии по меньшей мере 90 % эритроцитов должны быть изоморфными (если исключены гломерулярные причины гематурии). Инструментальное обследование может включать цистоскопию (выявление гематурии из левого мочеточника), уретероренoскопию и даже биопсию почечной ткани. В коагулограмме пациентов подобной нозологии отклонений от нормы не находят. Тесты на шистозоматоз или туберкулез зачастую также отрицательны.

Лечение синдрома орехокола до сих пор остается сложной и до конца не решенной проблемой [30]. Проводят его только при манифестированном синдроме орехокола, тем более в случаях, когда его течение приобретает инвалидизирующий характер. При развитии синдрома в детском возрасте лечение только консервативное, поскольку существует вероятность спонтанного регресса симптоматики по мере роста организма [31, 32]. Фармакотерапия: лекарственные средства назначают только пациентам, страдающим от проявлений тазового венозного полнокровия, возникшего в результате сдавления ЛПВ. В этих случаях эффективны медроксипрогестерона ацетат (MPA, Provera, UpJohn Ltd., США) [33], гозерелина ацетат 3,6 мг (AstraZeneca, Великобритания) [34] и микронизированная очищенная флавоноидная фракция (Detralex, Servier, Франция) 500 мг дважды в день [35].

Для хирургического лечения пациентов с синдромом сдавления ЛПВ в аортомезентериальном пинцете используют несколько различных способов: транспозицию ЛПВ, обходное шунтирование ЛПВ, транспозицию ВБА, аутотрансплантацию, наружное стентирование ЛПВ [36, 37], гонадокавальное обходное шунтирование [37], транспозицию левой гонадной вены [38], пластику вены с наложением заплаты [39], флеболиз ЛПВ [40], нефропексию [12], а M. Hohenfellner сообщил даже об одном случае нефрэктомии, выполненной по поводу данного состояния [4].

Эндоваскулярные методы: эмболизация, баллонная ангиопластика, стентирование. Первым о стентировании ЛПВ при синдроме орехокола сообщил M.G. Neste в 1996 г. [41].

На сегодняшний день в доступной литературе, касающейся вопросов стентирования ЛПВ, имеются свидетельства малого опыта (суммарно не более 150) [42], преимущественно в формате «клинический случай». Мы предлагаем к обсуждению наш личный опыт эндоваскулярного лечения 35 пациентов с синдромом орехокола.

Материалы и методы

В период с 2003 по 2020 г. было прооперировано 35 человек: 7 мужчин в возрасте 39–54 года (в среднем 44,3 года), 28 женщин в возрасте 31–64 года (в среднем 34,7 года).

Все пациенты были обследованы по принятому алгоритму: УЗС, КТ или МРА, а также осмотрены урологом и/или гинекологом. В качестве предоперационной подготовки исследовалась кровь на общий, биохимический анализ, оценивалось состояние гемостаза. Все пациенты дали письменное информированное согласие на участие в исследовании.

Прямая контрастная флебография в подавляющем большинстве случаев (33–94 %) предшествовала принятию решения о проведении стентирования ЛПВ. В 2 (6 %) случаях прямая почечная флебография завершилась стентированием ЛПВ. Первое стентирование ЛПВ было выполнено 24 февраля 2003 г.

Клинические феномены, являющиеся причиной беспокойства и снижения качества жизни пациентов, отражены в табл. 1–2.

Таблица 1. *Клинические симптомы у пациентов с аортомезентериальной компрессией левой почечной вены*

Table 1. *Clinical symptoms in patients with aortomesenteric compression of the left renal vein*

№ No	Симптом Symptom	Мужчины Men (*n* = 7)		Женщины Women (*n* = 28)	
		Абс. Abs.	%	Абс. Abs.	%
1	Макрогематурия Macrohematuria	1	14,3	1	3,6
2	Микрогематурия Microhematuria	3	42,9	6	21,4
3	Болевой синдром Pain syndrome	7	100,0	28	100,0
4	Дизурические расстройства Dysuric disorders	3	42,9	6	21,4
5	Отягощенный гинекологический анамнез (дисменорея, диспареуния, бесплодие) History of gynecological disorders (dysmenorrhea, dyspareunia, infertility)	–	–	26	92,9

Таблица 2. *Клинические синдромы и сопутствующие хронические заболевания у пациентов с аортомезентериальной компрессией левой почечной вены*

Table 2. *Clinical syndromes and concomitant chronic disorders in patients with aortomesenteric compression of the left renal vein*

№ No	Синдром Syndrome	Мужчины Men (*n* = 7)		Женщины Women (*n* = 28)	
		Абс. Abs.	%	Абс. Abs.	%
1	Варикоцеле Varicocele	4	57,1	–	–
2	Варикооварикс, тазовая гиперволемия Varicose ovarian veins, pelvic hypervolemia	–	–	26	92,9
3	Синдром Мея–Тернера May–Thurner syndrome	–	–	4	14,3
4	Артериальная гипертензия Arterial hypertension	3	42,9	20	71,4
5	Мигренозная цефалгия Migrainous cephalalgia	1	14,3	28	100
6	Кардиальный синдром X Cardiac syndrome X	3	42,9	5	17,9
7	Пароксизмальные нарушения ритма сердца Paroxysmal cardiac rhythm disorders	2	28,6	3	10,7
8	Сахарный диабет II типа Type II diabetes	2	28,6	2	7,2
9	Синдром хронической усталости, астенический синдром Chronic fatigue syndrome, asthenic syndrome	2	28,6	8	28,6
10	Рассеянный склероз Multiple sclerosis	–	–	3	10,7

У всех пациентов, мужчин и женщин, был зафиксирован болевой синдром. Для оценки боли использовали Визуально-аналоговую шкалу оценки болевого синдрома (ВАШ). Все пациенты отмечали сильную боль: 6–7 баллов – 14 (40 %) пациентов (6 мужчин и 8 женщин) и 21 (60 %) пациент (1 мужчина и 20 женщин) озвучили 8–10 баллов. При этом были некоторые отличия по преимущественной локализации болей. У мужчин это поясничная область и левый фланк живота. У женщин также регистрировалась фланковая боль, но практически всегда были указания на боли в области гипогастрия, подвздошных, пояснично-крестцовой и копчиковой областях. Часто боли носили мигрирующий характер. В половине случаев у мужчин и у трети женщин была зафиксирована преходящая гематурия, редко носившая характер массивной кровопотери.

Из 7 мужчин с аортомезентериальной компрессией ЛПВ в 4 (57 %) случаях было выявлено варикоцеле ренотестикулярного типа, из них 3 с мужским фактором бесплодия были обследованы в соответствии с Национальными рекомендациями по лечению бесплодия. У этой категории пациентов в 2 случаях выявлена тератозооспермия, в 1 – астенозооспермия. В 3 случаях рефлюкс в вены лозовидного сплетения при проведении дооперационного лучевого обследования и прямой почечной селективной флебографии не определялся. Обращает на себя внимание тот факт, что у трети пациентов, относящихся к старшей возрастной группе (около 50 лет), отмечались признаки сопутствующих сердечно-сосудистых заболеваний (ишемическая болезнь сердца, артериальная гипертензия, аритмии сердца).

Из 28 женщин с аортомезентериальной компрессией ЛПВ в подавляющем большинстве случаев – 26 (92,9 %) были выявлены варикооварикс и тазовая гиперволемия. Все они были обследованы у гинеколога. У 4 при обследовании выявлены признаки гемодинамически значимой компрессии левой общей подвздошной вены (синдром Мея–Тернера). При этом указанный феномен в нашем исследовании был зафиксирован только у женщин. У всех отмечались приступы мигренозной цефалгии, часто нечувствительные к медикаментозному лечению.

При УЗС у всех пациентов были выявлены признаки стенозирования ЛПВ в аортомезентериальном пинцете с ускорением линейной скорости кровотока в стенозированном сегменте. Также были получены данные, подтверждающие варикоцеле, варикозную трансформацию параовариальных вен и вен малого таза (трансвагинальное сканирование).

При МРА у всех пациентов, подвергшихся в последующем процедуре стентирования, была обнаружена отчетливая картина аортомезентериальной компрессии ЛПВ (рис. 2, 3).

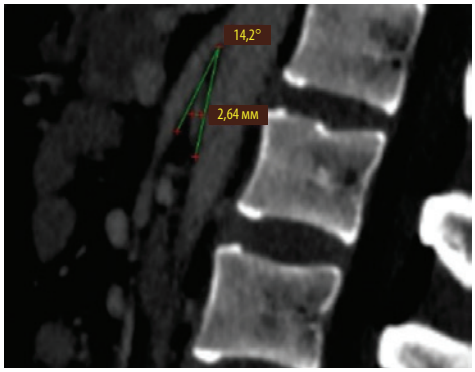

Рис. 2. *Магнитно-резонансная ангиография в сагиттальной проекции. Визуализируется острый угол отхождения верхней брыжеечной артерии от аорты со сдавлением левой почечной вены до 2,5 мм в аортомезентериальном пинцете*

Fig. 3. *Magnetic resonance angiography in the sagittal projection. Acute angle between the mesenteric artery origin and the aorta with compression of the left renal vein to 2.5 mm in the aortomesenteric forceps is visualized*

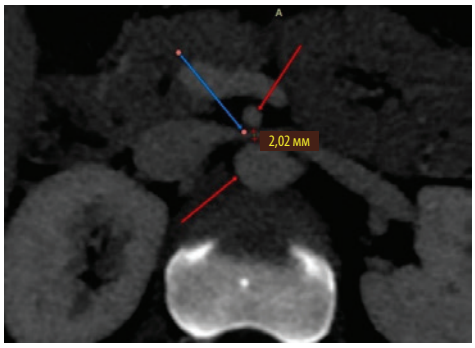

Рис. 3. *Магнитно-резонансная ангиография в горизонтальной проекции. Визуализируются аорта и компремированный сегмент левой почечной вены, с сохранением просвета не более 2,5мм*

Fig. 3. *Magnetic resonance angiography in the horizontal projection. Aorta and the compressed segment of the left renal vein with opening below 2.5 mm are visualized*

Прямая флебография проводилась трансфеморальным, трансъюгулярным и транскубитальным доступами. При этом в последнее время предпочтение отдается транскубитальному доступу, так как он позволяет провести процедуру в амбулаторных условиях и получить всю необходимую информацию. Комментируя флебографическое исследование, следует отметить ряд принципиальных, на наш взгляд, моментов.

1. Необходимо строгое следование протоколу, предусматривающему проведение полипозиционной двусторонней почечной флебографии, двусторонней подвздошной флебографии, тестикуло-/оварико-флебографии, обязательно с маневром Вальсальвы (функциональный тест). Указанная тактика позволяет в достаточно полном объеме оценить особенности венозной гемодинамики исследуемых районов, исключить наличие дополнительных факторов венозной конгестии, определить вклад каждого из них, а значит, и правильно принять решение о дальнейшей лечебной тактике.

2. Проведение флеботонометрии целесообразно в сомнительных случаях. В своих размышлениях на этот счет мы склоняемся к тому, что флеботонометрия не может служить определяющим критерием в пользу принятия решения о необходимости стентирования ЛПВ либо какой-бы то ни было иной хирургической коррекции. Потому как очень часто функциональный статус пациента (орто-/клиностаз, положение на боку, предшествующая обильная трапеза и др.) в значительном диапазоне меняет степень компрессии ЛПВ и связанную с ней внутрипочечную флебогипертензию. Кроме того, наличие компенсирующего коллатерального кровотока также может стать причиной изменения показателей почечного венозного давления. Принципиально изменить флебогемодинамику может функциональный тест (проба Вальсальвы), применяемый при проведении флебографического исследования (рис. 4).

На рис. 4 видно, как при натуживании полностью прекращается магистральный кровоток и включаются обходные, коллатеральные пути.

Таким образом, тщательный анализ клинико-инструментальных данных, оценка всего комплекса полученной информации позволяют принять взвешенное

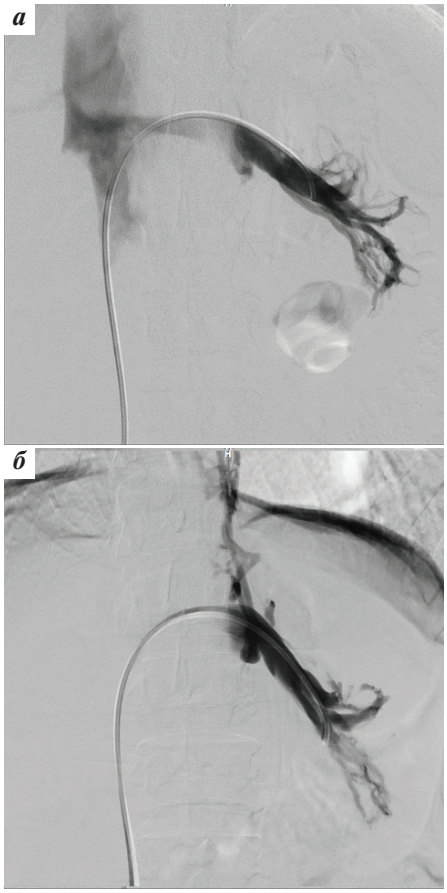

Рис. 4. *Почечная флебография в покое (а), при пробе Вальсальвы (б)*

Fig. 4. *Renal phlebography at rest (a), with Valsalva maneuver (б)*

решение. Показаниями к проведению стентирования ЛПВ мы считаем наличие следующих критериев:

1. Клиническая картина: жалобы на пельвиалгию, диспареунию, жалобы на абдоминальную и поясничную боль – более 5 баллов по данным ВАШ, гематурия по факту или в анамнезе, гемодинамически значимая дизурия, бесплодие в паре. При этом следует сказать о том, что сначала должны быть исключены иные причины указанных явлений. Оговоримся, наш опыт работы с данной категорией пациентов позволяет прогнозировать расширение показаний к проведению эндоваскулярной операции буквально в ближайшем будущем.

2. Инструментальное подтверждение гемодинамически значимой компрессии ЛПВ по данным УЗС, КТ-ангиографии и МРА.

3. Проведенная оценка данных прямой флебографии, флеботонометрии, позволяющая склониться к заключению о доминирующем вкладе в развитие конгестивного синдрома либо имеющейся клинической картины синдрома орехокола.

4. Готовность пациента (пациентки) к проведению эндоваскулярного вмешательства и длительному послеоперационному мониторингу.

По результатам проведенного клинико-инструментального обследования и определения показаний всем пациентам было выполнено стентирование ЛПВ. В 34 случаях стентирование выполнялось трансфеморальным доступом, в 1 случае трансъюгулярным. Использовались только нитиноловые самораскрывающиеся стенты следующих производителей: Zilver (Cook) – 16, Proteghe (Medtronic) – 17, Optimed – 1, Venovo (Bard) – 1. Размерный ряд: в 2 случаях – 12 × 40 мм, в 2 случаях – 16 × 40 мм, в остальных (31) – 14 × 40 мм. Размер подбирался по результатам тщательного измерения диаметров «здорового» и компремированного участков вены по данным преимущественно флебографического исследования, произведенного в прямой и боковой проекциях. Диаметр стента – истинный диаметр вены + 2 мм. Учитывалась также протяженность деформированного сегмента вены, во всех случаях позволившая остановиться на 40 мм длины стента. В предоперационном периоде за 1 нед до планируемого вмешательства назначалась двойная дезагрегантная терапия (клопидогрел 75 мг – 1 раз в сутки, кардиомагнил 75 (150) мг – 1 раз в день). С предварительной оценкой агрегации тромбоцитов принималось решение о готовности пациентов к эндоваскулярному лечению. В редких случаях, из-за неэффективной работы клопидогрела, пациенты были переведены на брилинту (тикагрелор) – 60 мг 2 раза в сутки. В послеоперационном периоде такая схема терапии назначалась на 6 мес с последующим переходом только на прием препаратов ацетилсалициловой кислоты.

Результаты и обсуждение

В подавляющем большинстве случаев (4 мужчин и 26 женщин) больным проведены симультанные операции, включающие стентирование ЛПВ и спиральную эмболизацию либо склеротерапию (часто в комбинации) тестикулярных, овариальных вен. В 4 случаях у женщин в разные сроки (от 6 мес до 1 года) до стентирования ЛПВ были проведены эндоваскулярные вмешательства по поводу синдрома Мея–Тернера. Производилось стентирование левой общей подвздошной вены. В 5 случаях (3 мужчин, 2 женщины) было проведено только стентирование ЛПВ.

Во всех случаях был достигнут технический успех. При этом радиально направленного усилия стента, оказываемого им на стенки сосуда, оказалось достаточно, чтобы в необходимом геометрическом объеме изменить конфигурацию вены, существенно повлияв на гемодинамические характеристики (рис. 5).

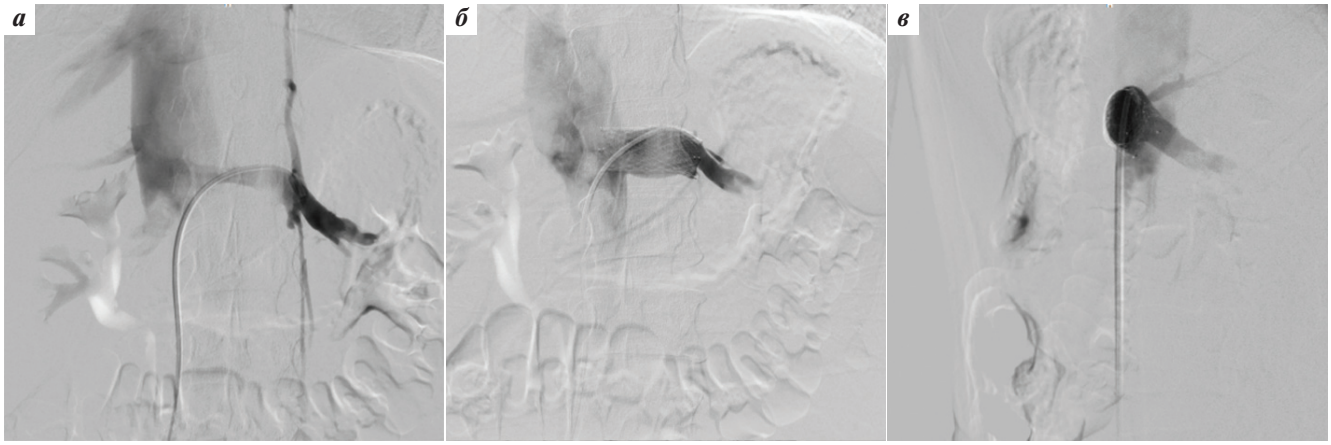

Рис. 5. *Почечная флебография: а – до стентирования; б – после стентирования (прямая проекция); в – после стентирования (боковая проекция)*

Fig. 5. *Renal phlebography: а – prior to stenting; б – after stenting (direct projection); в – after stenting (lateral projection)*

Хорошо виден результат стентирования в виде восстановления просвета почечной вены, в боковой проекции – овоидной формы, что принципиально изменило скоростные характеристики кровотока, привело к исчезновению градиента давления и оказалось вполне достаточным. Ни в одном случае не потребовалось проведения постдилатации стентированного сегмента, что, на наш взгляд, явилось предиктором профилактики в послеоперационном периоде стент-тромбозов и рестенозов в стенте. За период наблюдения от 10 мес до 17 лет не было отмечено ни одного случая стент-тромбоза, рестенозирования в стенте. За этот же период отмечен только 1 эпизод дислокации стента, обусловленный падением пациентки на живот спустя лишь 1 мес после проведенной операции. При этом стент «уперся» в контралатеральную стенку нижней полой вены, сохранив свою работоспособность. В 3 случаях в ближайшем послеоперационном периоде отмечалась люмбалгия, требовавшая приема обезболивающих. Болевой синдром купировался в 2 случаях в течение 1,5 мес, в 1 случае сохранялся до 3 мес.

Очень хороший, устойчивый эффект отмечен у подавляющего большинства пациентов. Гематурия в ближайшем и отдаленном периодах наблюдений не отмечена ни в одном случае. В 88,6 % (31 пациент, из них 7 мужчин и 24 женщины) был купирован «привычный» болевой синдром. При этом указанный эффект был отмечен практически сразу. При проведении регулярного опроса пациентов в течение последующих 3 лет после стентирования 21 из 35 пациентов отметил отсутствие или практическое отсутствие болей (0–1 балл по ВАШ), 10 пациентов отмечали периодические умеренные боли (3–5 баллов), практически не отражающиеся на их трудоспособности и качестве жизни. И только 4 женщины отметили лишь некоторое облегчение. Болевой синдром сохранялся у них на уровне 6–8 баллов. У 3 мужчин со скомпрометированной фертильностью в течение 6 мес после операции нормализовались параметры спермограммы. Практически в 80 % случаев (21 пациентка) улучшился гинекологический статус – уменьшились пельвиалгия, диспареуния, дисменорея. В 2 случаях наступившая беременность завершилась успешными самостоятельными родами. В 8 случаях из 9 (3 мужчин и 5 женщин) были купированы дизурические расстройства. Отмечен целый ряд положительных «побочных» эффектов в виде исчезновения или значительного уменьшения интенсивности приступов головной боли, вариантных форм стенокардии, в 2 наблюдениях наступила устойчивая стабилизации в течении сахарного диабета. В 78 % случаев артериальной гипертензии (18 человек) отмечено заметное улучшение – стабилизировалось системное артериальное давление, уменьшилась потребность в приеме гипотензивных препаратов, «ушла» кризовая составляющая в структуре заболевания. Обнаруженные «побочные» эффекты стентирования ЛПВ позволяют задуматься и по-новому посмотреть на проблему. Однако, это требует углубленного анализа и изучения патогенетических механизмов.

Заключение

Стентирование ЛПВ – эффективный и безопасный метод лечения компрессионного синдрома, сопровождающего венозную гиперволемию, имеющую множество клинических проявлений. В настоящее время пельвиалгия, персистирующий болевой синдром (не менее 6 баллов по ВАШ), рецидив варикоцеле или оварико-варикса, приводящие к нарушению репродуктивной функции, дизурия, обусловленная венозным полнокровием, гематурия, вторичное варикозное расширение вен нижних конечностей, прогрессирующее варикозное расширение вен таза в виде патологического венозного дренажа кавернозных тел полового члена, прогрессирование наружного или внутреннего геморроя являются показаниями для углубленного обследования таких больных и возможного последующего стентирования ЛПВ.

Соблюдение диагностического алгоритма, опубликованного нами ранее (О.Б. Жуков, 2016), в виде триплексного ультразвукового исследования почечных гонадных вен с исключением в них престенотического расширения, асимметрии кровотока более 8 см/с диктует необходимость продолжения лучевого обследования в виде бесконтрастной магнитно-резонансной флебографии для выявления преимущественного этажа и стороны поражения с последующим анализом клинической картины и проведением заключительного диагностического этапа – прямой флебографии [43]. Эти этапы обследования позволяют довольно уверенно определить показания к эндоваскулярному вмешательству в виде стентирования ЛПВ и зачастую симультанного выполнения эмболизации тестикулярных или овариальных вен.

Использование предоперационной лучевой навигации, проработка технических вопросов операции с выбором подразмерного стента и доступа и безукоризненное ее исполнение по строгим клиническим показаниям гарантируют успех. Эффективность операции очевидна, более того, она сопровождается целым рядом «побочных» положительных эффектов, что требует дополнительного изучения обсуждаемой нозологии с привлечением смежных специалистов и использованием междисциплинарного подхода в современном здравоохранении и персональной медицины.

ЛИТЕРАТУРА / REFERENCES

1. Hiromura T., Nishioka T., Nishioka S. et al. Reflux in the Left Ovarian Vein: Analysis of MDCT Findings in Asymptomatic Women. AJR Am J Roengenol 2004;183(5):1411–15. DOI: 10.2214/ajr.183.5.1831411.
2. Satyapal K.S. The renal veins: a review. Eur J Anat 2003;7S1:43–52. DOI:10.1594/ecr2016/C-1902.
3. Satyapal K.S., Kalideen J.M., Haffejee A.A. et al. Left renal vein variations. Surg Radiol Anat 1999;21:77–81. DOI: 10.1007/BF01635058.
4. Hohenfellner M., Steinbach F., Schultz-Lampel D. et al. The nutcracker syndrome: new aspects of patho-physiology, diagnosis and treatment. J Urol 1991;146:685–8. DOI: 10.1016/s0022-5347(17)37893-x.
5. Felton B.M., White J.M., Racine M.A. An uncommon case of abdominal pain: superior mesentericarterysyndrome. West J Emerg Med 2012;13(6):501–12. DOI: 10.5811/westjem.2012.6.12762.
6. Vulliamy P., Hariharan V., Gutmann J., Mukherjee D. Superior mesenteric artery syndrome and the 'nutcracker phenomenon'. BMJ Case Rep 2013;bcr2013008734. DOI: 10.1136/bcr-2013-008734.
7. Гайворонский И.В., Быков П.М., Гайворонская М.Г., Синенченко Г.И. Сравнительная характеристика морфометрических параметров брюшной аорты и ее непарных ветвей у женщин с различным типом телосложения. Курский научно-практический вестник «Человек и его здоровье» 2019;1:93–102. [Gaivoronskiy I.V., Bykov P.M., Gaivoronskaya M.G., Sinenchenko G.I. Comparative characteristics of the morphometric parameters of the abdominal aorta and its unpaired branches in women with different body types. Kurskiy nauchno-prakticheskiy vestnik "Chelovek i zdorovie" = Kursk Scientific and Practical Bulletin "Man and His Health" 2019;(1):93–102. (In Russ.)]. DOI: 10.21626/vestnik/2019-1/11.
8. Shin J.I., Park J.M., Lee J.S., Kim M.J. Effect of renal Doppler ultrasound on the detection of nutcracker syndrome ein children with hematuria. Eur JPediatr 2007;166:399–404. DOI: 10.1007/s00431-006-0252-7.
9. El-Sadr A.R., Mina E. Anatomical and surgical aspects in the operative management of varicocele. Urol Cutaneous Rev 1950;54(5):257–62. PMID: 15443180.
10. de Schepper A. ["Nutcracker" phenomenon of the renal vein and venous pathology of the left kidney] [Article in Dutch]. J Belge Radiol 1972;55(5):507–11. PMID: 4660828.
11. Shokeir A.A., El-Diasty T.A., Ghoniem M.A. The nutcracker syndrome: new methods of diagnosis and treatment. Br J Urol 1994;74:139–143. DOI: 10.1111/j.1464-410x.1994.tb16574.x.
12. Wendel R.G., Crawford E.D., Hehman K.N. The nutcracker phenomenon: An unusual cause for renal varicosities with haematuria. J Urol 1980;123:761. DOI: 10.1016/s0022-5347(17)56121-2.
13. Zhang H., Li M., Jin W. et al. The left renal entrapment syndrome: diagnosis and treatment. Ann Vasc Surg 2007;21:198–203. DOI: 10.1016/j.avsg.2006.10.021.
14. Физиология человека с основами патофизиологии. В 2 т. Под ред. Р. Шмидта, Ф. Ланга, М. Хекманна. Пер. с англ. К.Л. Тарасов и др. 3-е изд., перераб. и доп. М.: Лаборатория знаний, 2019. 494 с. [Human physiology with the basics of pathophysiology. In 2 vols. Ed by P. Shmidt, F. Lang, M. Khekmann. Transl. from Eng. by K.L. Tarasov et al. 3th edn, rev. and suppl. Moscow: Laboratoriya znaniy, 2019. 494 p. (In Russ)].
15. Физиология человека: учебник. В 3 т. Под ред. Р. Шмидта, Г. Тевса. Пер. с англ. к.м.н. Н.Н. Алипова и др. под ред. акад. П.Г. Костюка. 3-е изд., доп. и перераб. М.: Мир, 2005. 228 с. [Human Physiology. In 3 vols. Ed by R.F. Schmidt, G. Thews. Transl. from Eng. by N.N. Alipov et al. ed by P.G. Kostuk. 3th edn, rev. and suppl. Moscow: Mir. 228 p.(In Russ)].
16. Munro M.G., Critchley H.O., Fraser I.S., FIGO Menstrual Disorders Working Group. The FIGO classification of causes of abnormal uterine bleeding in the reproductive years. Fertil Steril 2011;95(7):2204–8. DOI: 10.1016/j.fertnstert.2011.03.079.
17. Mendizábal S., Román E., Serrano A. et al. Síndrome de hipertensión vena renal izquierda [Left renal vein hypertension syndrome] [Article in Spanish] Nefrologia 2005;25(2)141–6. PMID: 15912650.
18. Penfold D., Lotfollahzadeh S. Nutcracker Syndrome. In: StatPearls [Internet]. Treasure Island (FL): StatPearls Publishing, 2021.
19. Ananthan K., Onida S., Davies A.H. Nutcracker Syndrome: An update on current diagnostic criteria and management guidelines. Eur J Vasc Endovasc Surg 2017;53:886e894. DOI: 10.1016/j.ejvs.2017.02.015.
20. Fitoz S., Ekim M., Ozcakar Z.B. et al. Nutcracker syndrome in children. J Ultrasound Med 2007;26:573–80. DOI: 10.7863/jum.2007.26.5.573.
21. Frantz P., Jardin A., Aboulker J., Kuss R. Responsibility of the left renal vein and inferior vena cava in certain cases of myelitis and syringomyelia. Value of ligation of the venous reno-spinal trunk. Aproposof 30 cases. Ann Urol 1986;20:137–41. PMID 3717902.
22. Takahashi Y., Ohta S., Sano A. et al. Does severe nutcracker phenomenon cause pediatric fatigue? Clin Nephr 2000;53:174–81. PMID: 10749295.
23. Takebayashi S., Ueki T., Ikeda N., Fujikawa A. Diagnosis of the nutcracker syndrome e with color Doppler sonography: correlation with flow patterns on retrograde left renal venography. Am J Roentgenol 1999;172:39–43. DOI: 10.2214/ajr.172.1.9888735.
24. Buschi A.J., Harrison R.B., Norman A. et al. Distended left renal vein: CT/sonographic normal variant. Am J Roentgenol 1980;135:339–42. DOI: 10.2214/ajr.135.2.339. PMID: 6773339.
25. Ahmed K., Sampath R., Khan M.S. Current Trends in the Diagnosis and Management of Renal Nutcracker Syndrome: A Review. Eur J Vasc Endovasc Surg 2006;31(4):410-6. DOI: 10.1016/j.ejvs.2005.05.045.
26. Avgerinos E.D., McEnaney R., Chaer R.A. Surgical and endovascular interventions for nutcracker syndrome. Semin Vascular Surg 2013 Dec;26(4):170–7. DOI: 10.1053/j.semvascsurg.2014.06.014.
27. Beinart C., Sniderman K.W., Tamura S. et al. Left renal vein to inferior vena cava pressure relationship in humans. J Urol 1982;127(6):1070–1. DOI: 10.1016/s0022-5347(17)54230-5.
28. Venkatachalam S., Bumpus K., Kapadia S.R., et al. The nutcracker syndrome. Ann Vasc Surg 2011;25(8):1154–64. DOI: 10.1016/j.avsg.2011.01.002.
29. Nishimura Y., Fushiki M., Yoshida M. et al. Left renal vein hypertension in patients with left renal bleeding of unknown origin. Radiology 1986;160:663–7. DOI: 10.1148/radiology.160.3.3737903.
30. Macedo G.L., Santos M.A., Sarris A.B., Gomes R.Z. Diagnóstico e tratamento da síndrome de quebra-nozes (nutcracker): revisão dos últimos 10 anos. J Vasc Bras 2018;17(3):220–8. DOI: 10.1590/1677-5449.012417.
31. Shin J.I., Park J.M., Lee S.M. et al. Factors affecting spontaneous resolution of hematuria in childhood nutcracker syndrome. Pediatr Nephrol 2005;20:609–13. DOI: 10.1007/s00467-004-1799-z.

32. Tanaka H., Waga S. Spontaneous remission of persistent severe haematuria in an adolescent with nutcracker syndrome: Seven years' observation. Clin Exp Nephrol 2004;8:68–70. DOI: 10.1007/s10157-003-0267-6.
33. Faquhar C.M., Rogers V., Franks S. et al. A randomized controlled trial of medroxyprogesteroneacetate and psychotherapy for the treatment of pelvic congestion. Br J Obstet Gynaecol 1989;96:1153–62. DOI: 10.1111/j.1471-0528.1989.tb03190.x.
34. Soysal M.E., Soysal S., Vicdan K., Ozer S. Arandomized controlled trial of goserelinandmedroxyprogesterone acetate in the treatment of pelvic congestion. Hum Reprod 2001;16: 931–9. DOI: 10.1093/humrep/16.5.931.
35. Simsek M., Burak F., Taskin O. Effects of micronized purified flavonoid fraction (Daflon) on pelvic pain in women with laparoscopically diagnosed pelvic congestion syndrome: a randomized crossover trial. Clin Exp Obstet Gynecol 2007;34: 96–8. PMID: 17629162.
36. Barnes R.W., Fleisher H.L. 3rd, Redman J.F. et al. Mesoaortic compression of the left renal vein (theso-called nutcracker syndrome): repair by a new stenting procedure. J Vasc Surg 1988;8:415–21. DOI: 10.1067/mva.1988.avs0080415.
37. Scultetus A.H., Villavicencio J.L., Gillespie D.L. The nutcracker syndrome: its role in the pelvic venous disorders. J Vasc Surg 2001;34:812–19. DOI:10.1067/mva.2001.118802.
38. Hartung O., Barthelemy P., Berdah S.V., Alimi Y.S. Laparoscopy-assisted left ovarian vein transposition to treat one case of posterior nutcracker syndrome. Ann Vasc Surg 2009;23(3):413. e13-6. DOI: 10.1016/j.avsg.2008.08.026. PMID: 18809290.
39. Andrianne R., Limet R., Waltregny D., de Leval J. Haematuria caused by nutcracker syndrome: Post operative confirmation of its presence. Prog Urol 2002;12:1323–6. PMID: 12545650.
40. Paster shank S.P. Left renal vein obstruction by a superior mesenteric artery. J Canad Ass Rad 1974;25:52–4.
41. Neste M.D., Narasimham D.L., Belcher K. K. Endovascular stent placement as a treatment for renal venous hypertension. J Vasc Interv Radiol 1996;7(6):859–61. DOI: 10.1016/s1051-0443(96)70861-8.
42. Agle C.G., Amorim Filho D.S., Almeida L.C., Neves C.A.P. Tratamento endovascular da síndrome de quebra-nozes: relato de caso. J Vasc Bras 2019;18:e20180135. DOI: 10.1590/1677-5449.180135.
43. Жуков О.Б., Капто А.А., Михайленко Д.С., Евдокимов В.В. Варикозная болезнь органов таза мужчины. Андрология и генитальная хирургия 2016;17(4):72–7. [Zhukov O.B., Kapto A.A., Mikhaylenko D.S., Evdokimov V.V. Varicose veins of the pelvis men. Andrologiya i genital'naya khirurgiya = Andrology and Genital Surgery 2016;17(4):72–7. (In Russ.)]. DOI: 10.17650/2070-9781-2016-17-4-72-77.

Вклад авторов
А.Э. Васильев: разработка концепции и дизайна исследования, обзор публикаций по теме статьи, написание текста статьи, ведение пациентов, проведение диагностических исследований, анализ и интерпретация данных;
О.Б. Жуков: разработка концепции и дизайна исследования, ведение пациентов, проведение диагностических исследований, анализ и интерпретация данных;
В.Е. Синицын: проведение диагностических исследований, анализ и интерпретация данных;
А.Н. Сулима: обзор публикаций по теме статьи, анализ и интерпретация данных.
Authors' contributions
A.E. Vasiliev: developing the research idea and design, reviewing of publications on the topic of the article, writing the text of the article, patient management, conducting diagnostic studies, data analysis and interpretation;
O.B. Zhukov: developing the research idea and design, patient management, conducting diagnostic studies, data analysis and interpretation;
V.E. Sinitsyn: conducting diagnostic studies, analyzing and interpreting data;
A.N. Sulima: reviewing of publications on the topic of the article, analysis and interpretation of data.

ORCID авторов / ORCID of authors
А.Э. Васильев / A.E. Vasiliev: https://orcid.org/0000-0001-6550-1939
О.Б. Жуков /O.B. Zhukov: https://orcid.org/0000-0003-3872-5392
В.Е. Синицын / V.E. Sinitsyn: https://orcid.org/0000-0002-5649-2193
А.Н. Сулима / A.N. Sulima: https://orcid.org/0000-0002-2671-6985

Конфликт интересов. Авторы заявляют об отсутствии конфликта интересов.
Conflict of interest. Authors declared about the absence of conflict of interest.

Финансирование. Работа проведена без спонсорской поддержки.
Funding. The work was conducted without any sponsorship.

Соблюдение прав пациентов. Все пациенты подписали информированное согласие на участие в исследовании.
Compliance with patient rights. All patients gave written informed consent to participate in the study.

Статья поступила: 19.11.2020. **Принята к публикации:** 11.03.2021.
Article submitted: 19.11.2020. **Accepted for publication:** 11.03.2021.

DOI: 10.17650/1726-9784-2021-22-1-38-42

CC BY 4.0

Клинико-биоимпедансометрические особенности проявлений хронического небактериального простатита с воспалительным компонентом у молодых мужчин

Ю.Ю. Винник[1], А.В. Кузьменко[2], А.А. Амельченко[3]

[1]ФГБОУ ВО «Красноярский государственный медицинский университет им. проф. В.Ф. Войно-Ясенецкого» Минздрава России; Россия, 660022 Красноярск, ул. Партизана Железняка, 1;
[2]ФГБОУ ВО «Воронежский государственный медицинский университет им. Н.Н. Бурденко» Минздрава России; Россия, 394036 Воронеж, ул. Студенческая, 10;
[3]КГБУЗ «Красноярская межрайонная клиническая больница № 4»; Россия, 660094 Красноярск, ул. Кутузова, 71

Контакты: Юрий Юрьевич Винник vinnik33@mail.ru

Введение. Хронический простатит является самым распространенным андроурологическим заболеванием, поражающим преимущественно мужчин молодого и среднего возраста. Многообразие патогенетических механизмов и клинических проявлений, тенденция к рецидивированию обусловливают необходимость поиска новых методов обследования и мониторинга данного заболевания. Этому может способствовать изучение биоимпедансометрических параметров у пациентов с хроническим простатитом.
Цель исследования. Выявить биоимпедансометрические и клинические особенности проявлений хронического небактериального простатита с воспалительным компонентом (ХНПВК) у молодых мужчин.
Материалы и методы. В период с 2018 по 2020 г. на базе КГБУЗ «Красноярская межрайонная клиническая больница № 4» проведено комплексное обследование 80 мужчин в возрасте от 22 до 35 лет (1-й период зрелого возраста) с ХНПВК с использованием валидных опросников. Биоимпедансометрия проводилась с использованием комплекса КМ-АР-01, комплектация «ДИАМАНТ-АИСТ мини».
Результаты. Установлено, что в клинической картине ХНПВК преобладает болевой синдром, дизурические расстройства выражены слабее. Обследованные мужчины имели выраженные отклонения компонентного состава тела за счет повышения жировой массы, объема внеклеточной жидкости, что за счет общих патогенетических механизмов поддерживает хроническое воспаление и влияет на исходы лечения.
Заключение. Биоимпедансометрия может являться перспективным методом в комплексной диагностике и последующем объективном мониторинге течения ХНПВК.

Ключевые слова: хронический простатит, биоимпедансометрия, соматометрия, компонентный состав тела

Для цитирования: Винник Ю.Ю., Кузьменко А.В., Амельченко А.А. Клинико-биоимпедансометрические особенности проявлений хронического небактериального простатита с воспалительным компонентом у молодых мужчин. Андрология и генитальная хирургия 2022;22(1):38–42. DOI: 10.17650/1726-9784-2021-22-1-38-42

Clinical and bioimpedance features of manifestations of chronic non-bacterial prostatitis with an inflammatory component in young men

Yu.Yu. Vinnik[1], A.V. Kuzmenko[2], A.A. Amelchenko[3]

[1]Krasnoyarsk State Medical University n. a. prof. V.F. Voino-Yasenetsky, Ministry of Health of Russia; 1 Partizana Zheleznyaka St., Krasnoyarsk 660022, Russia;
[2]Voronezh State Medical University n. a. N.N. Burdenko, Ministry of Health of Russia; 10 Studencheskaya St., Voronezh 394036, Russia;
[3]Krasnoyarsk Interdistrict Clinical Hospital No 4; 71 Kutuzova St., Krasnoyarsk 660094, Russia

Contacts: Yuriy Yurievich Vinnik vinnik33@mail.ru

Introduction. Chronic prostatitis is the most common androurological disease affecting mainly young and middle-aged men. The variety of pathogenetic mechanisms and clinical manifestations, the tendency to recurrence necessitate the search for new methods of examination and monitoring of this disease. This can be facilitated by the study of bioimpedance parameters in patients with chronic prostatitis.
Purpose of the study. To identify bioimpedance and clinical features of the manifestations of chronic non-bacterial prostatitis with an inflammatory component (CNPIC) in young men.
Materials and methods. In the period from 2018 to 2020, on the basis of Krasnoyarsk Interdistrict Clinical Hospital No 4, a comprehensive survey of 80 men with CNPIC of the first period of adulthood from 22 to 35 years was conducted using valid questionnaires. Bioimpedansometry was carried out using a complex KM-AR-01, grade "DIAMANT-AIST mini".
Results. Pain predominates in the clinical picture of CNPIC, dysuric disorders are less pronounced. The examined men had pronounced deviations of the component composition of the body due to an increase in fat mass and extracellular fluid volume, which, due to common pathogenetic mechanisms, can support chronic inflammation and influence treatment outcomes.
Conclusion. Bioimpedansometry can be a promising method in complex diagnostics and subsequent objective monitoring of the course of CNPIC.

Key words: chronic prostatitis, bioimpedansometry, somatometry, body composition

For citation: Vinnik Yu.Yu., Kuzmenko A.V., Amelchenko A.A. Clinical and bioimpedance features of manifestations of chronic non-bacterial prostatitis with an inflammatory component in young men. Andrologiya i genital'naya khirurgiya = Andrology and Genital Surgery 2021;22(1):38–42. (In Russ.). DOI: 10.17650/1726-9784-2021-22-1-38-42

Введение

Хронический простатит (ХП) является самым распространенным андроурологическим заболеванием, которое поражает наиболее трудоспособную часть мужского населения в возрасте от 20 до 40 лет. Мужчины, у которых диагностирован ХП, чаще всего предъявляют жалобы на дизурию, боли различной интенсивности, нарушения сексуальной функции, приводящие к развитию личностных проблем, изменению внутрисемейных отношений, одиночеству и, как следствие, ухудшению демографической ситуации в Российской Федерации [1, 2].

Проблема ХП, несмотря на многочисленные исследования отечественных и зарубежных авторов, остается актуальной. В настоящее время стойкая ремиссия заболевания наступает только у 30–35 % больных, получающих традиционное лечение [2–4].

Неуклонный рост этой патологии среди мужчин молодого и среднего возраста, тенденция к рецидивирующему течению ХП диктуют необходимость проведения своевременной диагностики, эффективного лечения, поиска новых методов профилактики и реабилитации больных ХП [3–5].

Современные исследования показали наличие дефицита мышечной массы у мужчин 1-го периода зрелого возраста, страдающих ХП, по сравнению с популяцией здоровых мужчин той же возрастной группы. Учитывая этот факт, продолжение детального изучения компонентного состава тела у лиц с ХП на сегодняшний день представляет особую ценность [6].

Целью исследования стало выявление биоимпедансометрических и клинических особенностей проявлений хронического небактериального простатита с воспалительным компонентом (ХНПВК) у молодых мужчин.

Материалы и методы

В период с 2018 по 2020 г. на базе КГБУЗ «Красноярская межрайонная клиническая больница №4» обследовано 80 мужчин в возрасте от 22 до 35 лет (1-й период зрелого возраста) с ХНПВК. Средний возраст пациентов составил 29,5 ± 4,8 года.

Для объективизации и количественного выражения основных жалоб и проявлений заболевания у пациентов с ХНПВК был использован стандартизированный опросник, предложенный О.Б. Лораном и А.С. Сегалом. Оценка болевого симптомокомплекса (локализация, частота и интенсивность), дизурических проявлений, а также их влияния на качество жизни и повседневную активность проводилась с помощью квантификационной анкеты СОС-ХП (суммарная оценка симптомов при ХП) [7]. Нарушения половой функции (расстройства либидо, эрекции, их длительность, качество жизни) оценивались по квантификационной шкале сексуальной функции мужчин (СФМ) [8].

Биоимпедансометрия проводилась с использованием комплекса КМ-АР-01, комплектация «ДИАМАНТ-АИСТ мини» (ЗАО «ДИАМАНТ», Санкт-Петербург, Россия). Метод исследования основан на измерении импеданса Z всего тела. Электрический импеданс биологических тканей имеет 2 компонента: активное сопротивление R и реактивное сопротивление ХС. Материальным субстратом активного сопротивления R в биологическом объекте являются жидкости (клеточная и внеклеточная), обладающие ионным механизмом проводимости. Субстратом реактивного сопротивления ХС (диэлектрический компонент импеданса) являются клеточные мембраны.

Предварительно всем пациентам были измерены следующие параметры: рост, вес, обхват талии и бедер, артериальное давление на обеих руках, что является

технической необходимостью данного метода. Полученные результаты сравнивались с должными значениями, основанными на популяционных исследованиях и заложенными в прилагаемом стандартном программном обеспечении комплекса [9].

Всем пациентам проводили исследование секрета предстательной железы (ПЖ) (микроскопия мазка), трансректальное ультразвуковое исследование ПЖ, исследование переднего отдела уретры и ПЖ на инфекции, передаваемые половым путем.

Статистическую обработку полученных данных выполняли с использованием программного обеспечения SPSS Statistics 20.

Результаты

По результатам анкетирования по СОС-ХП установлено, что ведущим проявлением ХНПВК у мужчин молодого возраста является боль – 8,3 ± 1,6 балла. Типичные локализации болевого синдрома при ХНПВК – промежность и мочеиспускательный канал, реже боль локализовалась в мошонке, над лобком, в заднем проходе, половом члене (рис. 1).

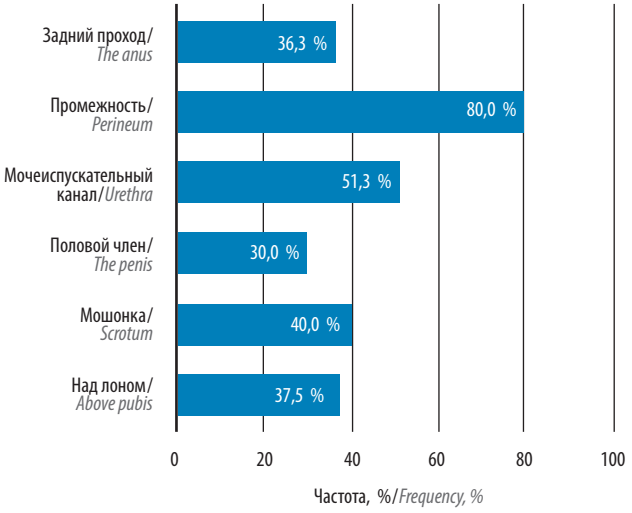

Рис. 1. *Локализация болевого синдрома при хроническом небактериальном простатите с воспалительным компонентом*

Fig. 1. *The localization of pain syndrome with chronic non-bacterial prostatitis with an inflammatory component*

Дизурический синдром был выражен в меньшей степени (3,9 ± 0,9 балла) и характеризовался ослаблением струи мочи – 70 % случаев, поллакиурией – 60 % и триплингом – 51 %, ноктурия встречалась реже – 38,8 % случаев. Простаторея, являющаяся признаком атонии простаты, проявлялась у 23,8 % пациентов. Качество жизни было значительно снижено – 10,2 ± 0,6 балла. Клинический индекс симптоматики составил 22,4 балла, что соответствует умеренным проявлениям ХП по шкале СОС-ХП.

Нарушение половой функции у мужчин, страдающих ХНПВК, носило умеренный характер. По данным анкетирования, наиболее выраженным было нарушение эрекции (8,7 ± 2,5 балла), снижение либидо наблюдалось в меньшей степени (10,3 ± 1,9 балла).

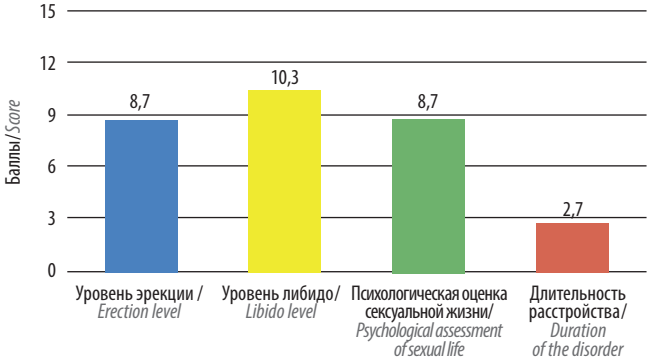

Рис. 2. *Нарушение половой функции молодых мужчин, страдающих хроническим небактериальным простатитом с воспалительным компонентом, по данным анкетирования СФМ (шкала сексуальной функции мужчин)*

Fig. 2. *The sexual dysfunction in young men with chronic non-bacterial prostatitis with an inflammatory component according to the sex male formula questionnaire*

При этом ухудшилась психологическая составляющая качества сексуальной жизни мужчины. Длительность расстройства – около полугода (2,7 ± 1,5 балла) (рис. 2).

При анализе протоколов биоимпедансометрии было выявлено, что среднее значение индекса массы тела составило 25,9 ± 1,1 ед. (избыточная масса тела) и превысило популяционный показатель на 13,1 %. Значения активного и реактивного сопротивления установлены на уровне 197,7 ± 6,1 Ом и 174 ± 4,7 Ом и были снижены соответственно на 16,5 и 14,3 %. При детальном анализе состава тела выявлено превышение среднепопуляционного показателя содержания жира на 27,0 ± 8,7 %. Значение безжировой массы было больше нормы на 9,8 ± 2,1 %, что являлось отражением прироста активноклеточной массы и общей воды на фоне повышенного питания. Особо следует отметить дисбаланс внеклеточной и внутриклеточной жидкостей. Внутриклеточная жидкость регистрировалась в пределах должных значений – 62,4 ± 0,7 %, тогда как показатель внеклеточной жидкости (интерстициальная, внутрисосудистая, трансцеллюлярная жидкости) превышал нормальное значение на 12,6 % (рис. 3).

При изучении микроскопического исследования секрета ПЖ наряду с тотальным лейкоцитозом (более 10 в поле зрения микроскопа при увеличении светового микроскопа в 1000 раз) умеренное количество лецитиновых зерен выявлено у 22,5 % обследуемых, небольшое количество – у 30 %, в то время как единичные лецитиновые зерна определялись у 47,5 % пациентов (рис. 4).

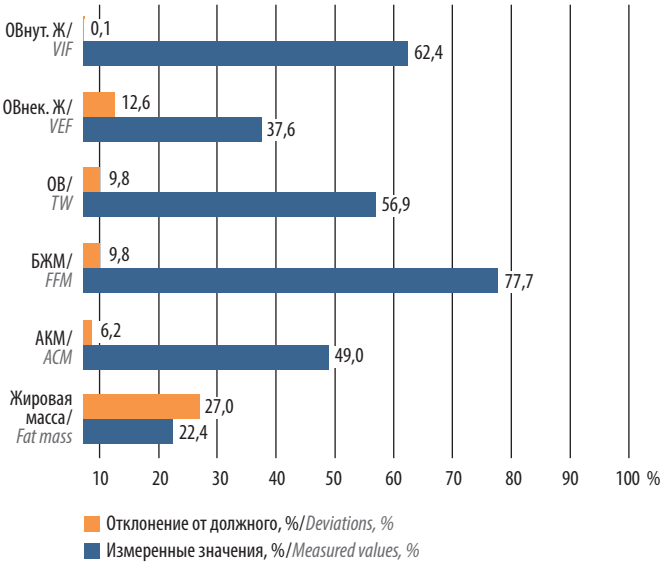

Рис. 3. *Биоимпендасометрическая характеристика молодых мужчин, страдающих хроническим небактериальным простатитом с воспалительным компонентом. ОВнут. Ж – объем внутриклеточной жидкости; ОВнек. Ж – объем внеклеточной жидкости; ОВ – общая вода; БЖМ – безжировая масса; АКМ – активноклеточная масса*

Fig. 3. *The bioimpendasometric characterization of young men with chronic non-bacterial prostatitis with an inflammatory component. VIF – volume of intracellular fluid; VEF – volume of extracellular fluid; TW – total water; FFM – fat-free mass; ACM – active cellular mass*

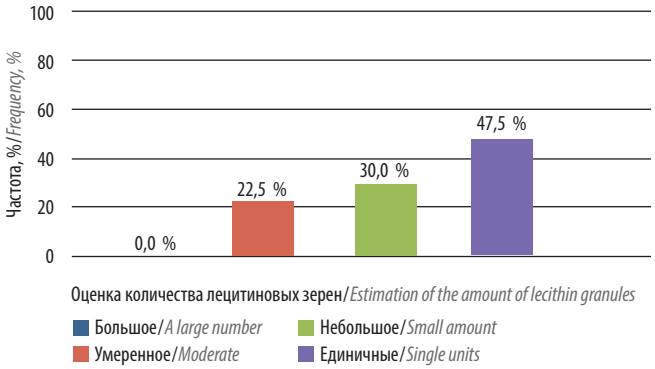

Рис. 4. *Микроскопическое исследование секрета простаты*

Fig. 4. *Prostatic secretions micriscopy*

Обсуждение

Обследованные мужчины имели выраженный дисбаланс компонентного состава тела. Это обусловлено снижением относительно средних популяционных значений активного и реактивного сопротивления организма больных ХНПВК. Так повышение жировой массы косвенно свидетельствует о малоактивном образе жизни, несбалансированном питании. S.S. Kasturi и соавт. описали негативное влияние ожирения на половую функцию и сперматогенез за счет окислительного стресса, поддерживающего хроническое воспаление [10]. Повышенный объем внеклеточной жидкости, вероятнее всего, свидетельствует о наличии скрытых отеков, лимфостазе, излишнем объеме циркулирующей крови, варикозном расширении вен малого таза. Это может способствовать хронической ишемии простаты, неудовлетворительным результатам лечения, росту резистентности патогенных микроорганизмов, рецидивирующему течению ХНПВК. Подобные изменения гидратации организма ранее были обнаружены при гипертонической болезни, хронической сердечной недостаточности, варикозной болезни нижних конечностей, острых хирургических (мастит) и хронических воспалительных (парадонтит, флебит) заболеваниях. В то же время изменения показателей водного баланса (в сторону снижения) являлись предикторами исхода воспалительных заболеваний, успешности лечения и профилактики [11–13].

Заключение

Таким образом, ХНПВК у молодых мужчин 1-го периода зрелого возраста проявляется преимущественно болевым и в меньшей степени дизурическим синдромами, умеренно страдает половая функция, что в совокупности негативно влияет на качество жизни. Учитывая предварительные результаты проведенного нами исследования и выявленный дисбаланс описанных параметров компонентного состава тела, предполагаем, что биоимпедансометрия может являться перспективным методом в комплексной диагностике и последующем объективном мониторинге течения ХНПВК.

ЛИТЕРАТУРА / REFERENCES

1. Аполихин О.И., Комарова В.А., Никушина А.А., Сивков А.В. Болезни предстательной железы в Российской Федерации: статистические данные 2008–2017 гг. Экспериментальная и клиническая урология 2019;(2):4–13. [Apolikhin O.I., Sivkov A.V., Komarova V.A., Nikushina A.A. Prostate diseases in the Russian Federation: statistical data for 2008–2017. Jeksperimental'naja i klinicheskaja urologija = Experimental and Clinical Urology 2019;(2):4–13. (In Russ.)]. DOI: 10.29188/2222-8543-2019-11-2-4-12.
2. Пушкарь Д.Ю., Сегал А.С., Рендашкин И.В. Критика неадекватного использования антибактериальных препаратов при хроническом простатите и ИППП. В кн.: IX Конгресс «Мужское здоровье»: сб. науч. тр. СПб. 2013. Кн. 2. С. 101–2. [Pushkar' D.Yu., Segal A.S., Rendashkin I.V. Critics of the inadequate use of antibacterial drugs for chronic prostatitis and STIs. In: IX Men's Health Congress: volume of scientific works. Saint Petersburg, 2013. Book 2. Pp. 101–2. (In Russ.)].
3. Овод А.И., Муковнина М.Д. Медико-социологическое исследование пациентов с хроническим простатитом.

Вестник РУДН. Серия: Медицина 2010;(4): 372–8. [Ovod A.I., Mukovnina M.D. Medicosocial research of patients with chronic prostatitis. Vestnik RUDN. Serija: Meditsina = RUDN Journal of medicine 2010;(4):372–8. (In Russ.)].
4. Сосновский И.Б., Терешин А.Т., Дмитренко Г.Д. Клинико-функциональное состояние предстательной железы у больных хроническим простатитом с эректильной дисфункцией. Врач-аспирант 2012;(1):446–55. [Sosnovskij I.B., Tereshin A.T., Dmitrenko G.D. Klinik-functional condition of a prostate at patients with chronic prostatitis and erectile dysfunction. Vrach-aspirant = Doctor-Graduate student 2012;(1):446–55. (In Russ.)].
5. Камалов А.А., Ефремов Е.А., Дорофеев С.Д. и др. Клинико-иммунологические аспекты хронического бактериального простатита на фоне проведения иммуномодулирующей терапии. Вестник последипломного медицинского образования 2009;(1):65–6. [Kamalov A. A., Efremov E. A., Dorofeev S. D. et al. Clinical and immunologic aspects of the chronic bacterial prostatitis at the background of the immunomodulating therapy. Vestnik poslediplomnogo meditsinskogo obrazovaniya = Post-Diplom Medical Education Herald 2009;(1):65–6. (In Russ.)].
6. Винник Ю.Ю., Николаев В.Г., Лебедев Е.Ю. Антрометрическая характеристика больных хроническим уретрогенным простатитом. Медицина и образование в Сибири 2013;(5):22. [Vinnik Y.Y., Nikolaev V.G., Lebedev E.Y. Antrometric characteristics of patients with chronic urethrogenic prostatitis. Medicina i obrazovanie v Sibiri = Medicine and Education in Siberia 2013;(5):22. (In Russ.)].
7. Лоран О.Б., Сегал А.С. Система суммарной оценки симптомов при хроническом простатите (СОС – ХП). Урология 2001;(5):16–19. [Loran O.B., Segal A.S. The system for the total assessment of symptoms in chronic prostatitis (SOS – CP). Urologija = Urology 2001;(5):16–19. (In Russ.)].
8. Васильченко Г.С., Ботнева И.Л. Винник Ю.Ю. и др. Общая сексопатология: руководство для врачей. М.: Медицина, 2005. 512 с. [Vasilchenko G.S., Botneva I.L. Vinnik Yu.Yu. et al. General sexopatho-logy: a guide for doctors. Moscow: Medicine, 2005. 512 p. (In Russ.)].
9. Николаев Д.В., Руднев С.Г. Биоимпедансный анализ: основы метода, протокол обследования и интерпретация результатов. Спортивная медицина: наука и практика 2012;(2):29–37. [Nikolaev D.V., Rudnev S.G. Bioimpedance analysis: the basis of the method, examination protocol and interpretation of the results. Sportivnaja meditsina: nauka i praktika = Sport medicine: science and practice 2012;(2):29–37. (In Russ.)].
10. Kasturi S.S., Tannir J., Brannigan R.E. The metabolic syndrome and male infertility. J Androl 2008;29(3):251–9. DOI:10.2164/jandrol.107.003731. PMID: 18222914.
11. Никулина Л.Д. Оценка эффективности и безопасности диуретической терапии у больных с недостаточностью кровообращения. Автореф. дис. ... канд. мед. наук. М., 2005. 18 с. [Nikulina L.D. Evaluation of the efficacy and safety of diuretic therapy in patients with circulatory failure. Abstract for dissertation of candidate of medical sciences. Moscow, 2005. 18 p. (In Russ.)].
12. Мекулов И.А. Прикладные аспекты применения биоимпедансного анализа в хирургии. Автореф. дис. ... д-ра. мед. наук. М., 2008. 45 с.[Mekulov I.A. Applied aspects of the application of bio-impedance analysis in surgery. Abstract for dissertation of doctor of medical sciences. Moscow, 2008. 45 p. (In Russ.)].
13. Михалева Л.М., Шаповалов В.Д., Бархина Т.Г., Хронический парадонтит: Клиническая морфология и иммунология. М.: Триада-фарм, 2004. 126 с. [Mikhaleva L.M., Shapovalov V.D., Barkhina T.G. Chronic periodontitis: Clinical morphology and immunology. Moscow: Triad-Farm, 2004. 126 p. (In Russ.)].

Вклад авторов
Ю.Ю. Винник: разработка дизайна исследования, обзор публикаций по теме статьи, анализ полученных данных, научное редактирование текста статьи;
А.В. Кузьменко: консультирование по проведению клинического исследования, научное редактирование текста статьи;
А.А. Амельченко: обзор публикаций по теме статьи, проведение диагностических исследований, сбор материала, анализ полученных данных, написание текста статьи.
Authors' contributions
Yu.Yu. Vinnik: development of the article's design, reviewing of publications on the article's theme, analysis of the obtained data, scientific editing of the text;
A.B. Kuzmenko: consulting on conducting a clinical trial, scientific editing of the text;
A.A. Amelchenko: reviewing of publications on the article's theme, research procedures, data collection, analysis of the obtained data, article writing.

ORCID авторов / ORCID of authors
Ю.Ю. Винник / Yu.Yu. Vinnik: https://orcid.org/0000-0002-8135-0445
А.В. Кузьменко /A.V. Kuzmenko: https://orcid.org/0000-0002-7927-7015
А.А. Амельченко / A.A. Amelchenko: https://orcid.org/0000-0003-2867-4317

Конфликт интересов. Авторы заявляют об отсутствии конфликта интересов.
Conflict of interest. The authors declare no conflict of interest.

Финансирование. Работа выполнена без спонсорской поддержки.
Financing. The work was performed without external funding.

Соблюдение прав пациентов и правил биоэтики. Все пациенты подписали информированное согласие на участие в исследовании.
Compliance with patient rights and principles of bioethics. All patients gave written informed consent to participate in the study.

Статья поступила: 24.01.2021. **Принята к публикации:** 11.03.2021.
Article submitted: 24.01.2021. **Accepted for publication:** 11.03.2021.

DOI: 10.17650/1726-9784-2021-22-1-43-51

CC BY 4.0

Сравнительный анализ выявляемости микроорганизмов в секрете предстательной железы и эякуляте по результатам бактериологического анализа

Д.Г. Почерников, Н.Т. Постовойтенко, Л.В. Яковлева, А.И. Стрельников, И.С. Костерин

Кафедра факультетской хирургии и урологии ФГБОУ ВО «Ивановская государственная медицинская академия» Минздрава России; Россия, 153012 Иваново, Шереметевский просп., 8

Контакты: Денис Геннадьевич Почерников urologkmn@mail.ru

Введение. Хронический простатит категории IV на сегодняшний день остается недостаточно изученным и плохо поддающимся лечению заболеванием. С целью диагностики хронического простатита, согласно клиническим рекомендациям, возможно исследовать как секрет предстательной железы (ПЖ), так и эякулят на наличие бактерий. При этом сложилось мнение, что встречаемость микроорганизмов в эякуляте и секрете ПЖ одинакова. Лечение пациентов с асимптомным простатитом в большинстве случаев не требует назначения антибактериальных препаратов и проводится в парах с бесплодием и невынашиванием беременности. На сегодняшний день нет однозначного ответа на вопрос, являются ли секрет ПЖ и эякулят идентичными биотопами.

Цель исследования. Сравнительный анализ выявляемости микроорганизмов в секрете ПЖ и эякуляте с помощью бактериологического анализа.

Материалы и методы. В исследовании принимали участие 117 мужчин, обратившихся в урологическую клинику с целью прохождения прегравидарной подготовки или по поводу бесплодия. По результатам стандартного обследования всем пациентам установлен диагноз хронического простатита категории IV, затем проведен бактериологический анализ секрета ПЖ и эякулята. Секрет ПЖ и эякулят брались одновременно. Исследование данных биологических жидкостей выполнялось в одной бактериологической лаборатории. При выявлении микроорганизмов в значимом титре пациентам предлагалось пройти лечение без назначения антибиотиков препаратом бовгиалуронидаза азоксимер в комбинации с простатопротекторами и/или ОМ-89, после чего выполнялось контрольное бактериологическое исследование.

Результаты исследования. Наиболее часто в обоих биотопах встречались грамположительные микроорганизмы *Staphylococcus* spp. и *Enterococcus* spp., реже выявлялись представители семейства *Enterobacteriaceae*. В эякуляте и секрете ПЖ встречаемость микроорганизмов статистически достоверно не различалась. Титр бактерий в секрете ПЖ был больше, чем в эякуляте ($10^{4,4 \pm 2,0}$ КОЕ/мл против $10^{2,85 \pm 2,1}$ КОЕ/мл; p <0,01). Стерильные посевы статистически достоверно чаще встречались в эякуляте, чем в секрете ПЖ (13,7 % против 3,4 %, p <0,01). При анализе совпадений по бактериям получена низкая конкордантность по всем выявленным микроорганизмам (грамположительные бактерии – от 48,3 до 79,5 %, грамотрицательные – от 57,1 до 80 %). После проведенной комбинированной терапии у 51 пациента бактериальная масса статистически значимо снизилась как в секрете ПЖ – с $10^{4,3 \pm 1,6}$ КОЕ/мл до $10^{3,3 \pm 2,0}$ КОЕ/мл (p = 0,008), так и в эякуляте – с $10^{3,5 \pm 1,8}$ КОЕ/мл до $10^{2,6 \pm 2,1}$ КОЕ/мл (p = 0,02). Также статистически достоверно снизилось количество грамотрицательных бактерий в секрете ПЖ (p = 0,05), а в эякуляте отмечалась тенденция к снижению, но оно было статистически незначимо (p >0,05).

Заключение. Наше исследование демонстрирует, что эякулят является более стерильным биоматериалом, чем секрет ПЖ. Более низкие значения титра бактерий в эякуляте по сравнению с секретом ПЖ, а также низкий процент конкордантности между ними, доказывают, что это разные биотопы, и этот факт должен учитываться в дифференциальной диагностике простатита и инфекций добавочных половых желез. По нашему мнению, при выявлении микроорганизмов в значимом титре как в секрете ПЖ, так и в эякуляте, имеет смысл назначать не антибактериальную терапию, а именно бовгиалуронидазу азоксимер в комбинации с простатопротекторами и/или ОМ-89, что в большинстве случаев приводит к исчезновению грамотрицательных микроорганизмов и статистически достоверному снижению общего титра бактерий.

Ключевые слова: бактериологический анализ секрета предстательной железы и эякулята, асимптомное воспаление в секрете предстательной железы и эякуляте, хронический простатит категории IV, мужское бесплодие, инфекции добавочных половых желез, бовгиалуронидаза азоксимер, ОМ-89

Для цитирования: Почерников Д.Г., Постовойтенко Н.Т., Яковлева Л.В. и др. Сравнительный анализ выявляемости микроорганизмов в секрете предстательной железы и эякуляте по результатам бактериологического анализа. Андрология и генитальная хирургия 2021;22(1):43–51. DOI: 10.17650/1726-9784-2021-22-1-43-51

Comparative analysis of the detectability of microorganisms in the prostatic fluid and ejaculate according to the results of bacteriological analysis

D.G. Pochernikov, N.T. Postovoytenko, L.V. Yakovleva, A.I. Strelnikov, I.S. Kosterin

Department of Faculty Surgery and Urology, Ivanovo State Medical Academy, Ministry of Health of Russia; 8 Sheremetevsky Ave., Ivanovo 153012, Russia

Contacts: Denis Gennadyevich Pochernikov urologkmn@mail.ru

Introduction. Currently the chronic prostatitis (NIH type IV) remains insufficiently studied and difficult to treat with antibiotics. When making the differential diagnosis of chronic prostatitis it is generally accepted by the EAU and Russian guidelines that the detected microorganisms in the prostatic fluid and the ejaculate practically do not differ from each other. The tactics of treating patients with asymptomatic prostatitis by means of antibacterial drugs remains disputable. Most reputable authors believe that this category of patients shall receive treatment in case of infertility, pregnancy miscarriage or forthcoming surgery on the prostate gland. Recently, EAU guidelines have expressed doubts regarding the identity of the microbiota found in the prostatic secretions and the ejaculate.

The study objective. Comparative analysis of the detectability of microorganisms in prostatic secretions and the ejaculate by means of bacteriological analysis among the men with chronic prostatitis of category IV.

Materials and methods. The study involved 117 men who went to the urological clinic to pregravid examination or on the occasion of infertility. All patients were diagnosed with prostatitis of category IV based on a standard examination, and then a bacteriological analysis of prostatic secretions and ejaculate was performed. During the research the prostatic fluid and ejaculate were taken simultaneously and the analysis was carried out in one and the same bacteriological laboratory. In case the titer of the detected microorganisms was significant, the patients were offered to undergo treatment without the use of antibiotics but with combination of bovhyaluronidase azoximer with prostate protectors and/or OM-89; after that a control bacteriological study was performed.

Results. In the prostatic secretions and in the semen, the most commonly found gram-positive microorganisms were *Staphylococcus* spp. and *Enterococcus* spp.; the representatives of the *Enterobacteriaceae* were found less frequently. It was statistically proven that the titer of bacteria in the prostatic secretions was considerably higher than that in the ejaculate (p <0.01). Sterile cultures were statistically-proven to be more frequent in ejaculate compared with prostatic secretions (13.7 % vs 3.4 %, p <0.01). When analyzing the coincidences for bacteria, low concordance was obtained for all identified microorganisms (gram-positive bacteria varied from 48.3 to 79.5 %, gram-negative bacteria varied from 57.1 to 80.0 %). After the combined therapy, the bacterial mass significantly decreased in the prostate secretion from $10^{4.3 \pm 1.6}$ CFU/ml to $10^{3.3 \pm 2.0}$ CFU/ml (p = 0.008), while in the semen the bacterial mass decreased from $10^{3.5 \pm 1.8}$ CFU/ml to $10^{2.6 \pm 2.1}$ CFU/ml (p = 0.02). In the prostatic secretions, there was a statistically-proven decrease in the number of gram-negative bacteria (p = 0.05). As soon as the treatment was completed all the patients demonstrated the normalized number of leukocytes according to microscopy of prostate secretions or spermogram.

Conclusion. The ejaculate is a more sterile biomaterial compared with the prostatic fluid, which should be taken into account in the differential diagnostics of the chronic prostatitis of category IV and MAGI. The use of non-antibacterial treatment regimens, such as bovhyaluronidase azoximer, prostate protectors and OM-89, can reduce the titer of bacteria to insignificant values both in the prostatic secretions and in the semen; and in some cases make the ejaculate sterile.

Key words: bacteriological analysis of prostatic fluid and ejaculate, asymptomatic inflammation in prostatic fluid and ejaculate, chronic prostatitis (National Institute of Health Category IV prostatitis), male infertility, male accessory glands infections (MAGI), bovhyaluronidase azoximer, OM-89

For citation: Pochernikov D.G., Postovoytenko N.T., Yakovleva L.V. et al. Comparative analysis of the detectability of microorganisms in the prostatic fluid and ejaculate according to the results of bacteriological analysis. Andrologiya i genital'naya khirurgiya = Andrology and Genital Surgery 2021;22(1):43–51. (In Russ.). DOI: 10.17650/1726-9784-2021-22-1-43-51

Введение

Хронический простатит категории IV (асимптомная бактериоспермия) – недостаточно изученное и плохо поддающееся лечению заболевание [1, 2]. В классификации, предложенной Национальным институтом здоровья США (National Institutes of Health (NIH) Prostatitis Syndrome Classification) в 1995 г., эта форма хронического простатита выделена в отдельную категорию, которая не сопровождается клиническими проявлениями, поэтому у пациентов эта форма простатита выявляется при обращении

к урологу с целью прохождения прегравидарной подготовки, по поводу бесплодия или эректильной дисфункции. В диагностический алгоритм, согласно классификации NIH 1995 г., входит исследование как секрета предстательной железы (ПЖ), так и эякулята, поэтому до недавнего времени большинство урологов считали эти биотопы идентичными [3–6]. В отечественных клинических рекомендациях бактериологический анализ эякулята включен в диагностический алгоритм как обязательный метод исследования для мужчин из пар с бесплодием или проходящих прегравидарную подготовку, но упоминания об исследовании секрета ПЖ отсутствуют [7, 8, 9]. Считается, что по встречаемости микроорганизмов эякулят и секрет ПЖ не отличаются друг от друга, поэтому эякулят рекомендуется для идентификации микроорганизмов, вызывающих простатит [3, 5, 8, 10–12]. Однако в последние годы в европейских клинических рекомендациях рутинное использование эякулята для выявления микроорганизмов с целью диагностики хронического простатита не рекомендовано в связи с его большой обсемененностью грамположительными бактериями [3]. Согласно рекомендациям Всемирной организации здравоохранения (ВОЗ), у мужчин с бесплодием бактериологическое исследование эякулята является обязательным для исключения инфекций добавочных половых желез (Male accessory glands infections, MAGI) [13]. По данным ряда авторов и наших собственных исследований, у мужчин как в эякуляте, так и в секрете ПЖ, в отличие от других инфекций мочевыводящих путей, чаще выявляется грамположительная, а не грамотрицательная флора [4, 14–20]. По данным клинических рекомендаций, имеется низкий уровень доказательной базы (3С) по ведению мужчин с хроническим простатитом категории IV [3, 7, 8]. Лечение пациентов в большинстве случаев не требует назначения антибактериальных препаратов и проводится при бесплодии, невынашивании беременности партнершей, у доноров спермы, в случае выявления инфекций, передающихся половым путем, и патогенных микроорганизмов в значимом титре, а также при наличии рецидивирующих воспалительных заболеваний гениталий у полового партнера и перед предстоящим оперативным вмешательством на ПЖ [12, 21]. Считается доказанным негативное влияние бактерий на качество спермы и результаты вспомогательных репродуктивных технологий [10–14]. Имеются публикации о попытках использования антибактериальных препаратов перед процедурой экстракорпорального оплодотворения (ЭКО), которые не привели к увеличению положительных исходов и не повысили его результативность [22]. У нас есть положительный опыт применения препарата бовгиалуронидаза азоксимер в режиме монотерапии у мужчин с лейкоспермией [23], а также данные сравнительного анализа результатов использования неантибактериальных препаратов и антибиотиков у пациентов с бесплодием и хроническим простатитом категории IV [24, 25].

Отсутствие на сегодняшний день однозначного ответа на вопрос, являются ли секрет ПЖ и эякулят идентичными биотопами при их исследовании с целью выявления бактериальной флоры, побудило нас провести собственное исследование по этой актуальной теме. Нами проведен сравнительный анализ выявляемости микроорганизмов в секрете ПЖ и эякуляте, взятых одновременно у мужчин из бесплодных пар или обследованных по поводу прохождения прегравидарной подготовки, которым проводилось комбинированное неантибактериальное лечение.

Цель настоящего **исследования** – оценить выявляемость микроорганизмов в секрете ПЖ и эякуляте у пациентов с клиническим диагнозом хронического простатита категории IV с помощью бактериологического анализа.

Материалы и методы

В исследовании, проходившем в период с 2015 по 2017 г., принимали участие 117 мужчин, обратившихся в урологическую клинику ФГБОУ ВО «ИвГМА» с целью прохождения прегравидарной подготовки или по поводу бесплодия, у которых на основании жалоб, анамнеза, осмотра и обследования установлен диагноз хронического простатита категории IV. Средний возраст мужчин составил 35,9 ± 7,45 лет. У всех пациентов по результатам микроскопии секрета ПЖ выявлено более 10 лейкоцитов в поле зрения и/или лейкоспермия – более 1 млн/мл в эякуляте. По данным трансректального ультразвукового исследования выявлены следующие изменения: локальная и/или очаговая неоднородность эхоструктуры, наличие зон фиброза и/или кальцинатов, ретенционные изменения, что характерно для ультразвуковой картины хронического простатита [26, 27].

Пациентам было предложено пройти углубленное обследование на наличие микроорганизмов в секрете ПЖ и эякуляте, при этом оба биоматериала были получены одновременно. При выявлении микроорганизмов в значимом титре пациентам предлагалось пройти лечение без назначения антибактериальных препаратов. За значимый титр для грамположительных микроорганизмов принимали значение 10 000 КОЕ/мл и более, для грамотрицательной флоры – 1000 КОЕ/мл и более [3, 12, 28]. Лечение назначалось эмпирическим путем на 3 мес, после чего выполнялось контрольное бактериологическое исследование. Биоматериал для исследования получали в стерильных условиях в транспортную среду и доставляли в бактериологическую лабораторию в течение 1 ч с момента забора. Эякулят получали методом мастурбации, предварительно мужчины мочились и проводили тщательный туалет наружных половых органов. Обязательным условием перед забором эякулята было воздержание пациентов от половой жизни

не менее 3 сут для исключения контаминации транзиторной микрофлорой. Процедуру посева на питательные среды, выделение и идентификацию чистых культур проводили в лаборатории ОБУЗ «Противотуберкулезный диспансер им. М.Б. Стоюнина» г. Иваново в соответствии с регламентирующими нормативными документами по стандартной методике [29]. Статистический анализ данных проведен с использованием пакета прикладных программ Microsoft Excel 2013, Statistica 10.0 (StatSoft, Inc., США). Статистическую значимость различий анализировали с помощью критерия Фишера и Вилкоксона, различия считали статистически значимыми при $p \leq 0{,}05$. Конкордантность рассчитывали в процентах по формуле: (количество совпадений микроорганизмов в биоматериалах/максимальное количество микроорганизмов в любом из биоматериалов) × 100.

Исследование было одобрено локальным этическим комитетом ФГБОУ ВО «ИвГМА» 11.02.2015 г. и выполнено в соответствии с принципами Хельсинской декларации Всемирной медицинской ассоциации и «Правилами клинической практики в Российской Федерации», утвержденными приказом Минздрава РФ № 266 от 19.06.2003 г.

Результаты исследования

При первичном бактериологическом исследовании секрета ПЖ и эякулята было обнаружено 128 и 111 штаммов микроорганизмов соответственно (табл. 1, рис. 1). Грамположительная флора в секрете ПЖ выявлена в 78,9 % случаев, в эякуляте – в 82,0 % случаев ($p = 0{,}46$). Грамотрицательная флора в секрете ПЖ получена в 21,1 % случаев, в эякуляте – в 18,0 % случаев ($p = 0{,}37$). В обоих биотопах наиболее часто встречались *Staphylococcus* spp. (48,4 и 45,0 % соответственно; $p = 0{,}34$) и *Enterococcus* spp. (30,5 и 35,1 % соответственно; $p = 0{,}26$). Из грамотрицательных бактерий как в секрете ПЖ, так и в эякуляте наиболее часто встречались *E. coli* (10,9 и 9,9 % соответственно; $p = 0{,}48$) и *Enterobacter* spp. (5,5 и 4,5 % соответственно; $p = 0{,}48$). При стандартном сравнительном анализе встречаемость микроорганизмов в эякуляте и секрете ПЖ статистически достоверно не различалась (см. табл. 1), что соответствует общепринятым представлениям. Бактериальная масса (титр бактерий) в секрете ПЖ была значительно больше, чем в эякуляте ($10^{4,4 \pm 2,0}$ КОЕ/мл против $10^{2,85 \pm 2,1}$ КОЕ/мл; $p < 0{,}01$). При бактериологическом анализе эякулята стерильные посевы получены статистически значимо чаще, чем при анализе секрета ПЖ (13,7 % против 3,4 %; $p < 0{,}01$). При анализе совпадений по бактериям между исследуемыми биотопами получена низкая конкордантность по всем выявленным микроорганизмам: по грамположительным – от 48,3 до 79,5 %, по грамотрицательным – от 57,1 до 80 % (рис. 2).

На длительный курс лечения без антибиотиков дал согласие 51 пациент. В течение всего курса лечения пациенты использовали барьерный метод контрацепции, так как им было отказано в проведении процедуры ЭКО в связи с наличием лейкоспермии. Предложенная пациентам терапия включала различные сочетания препаратов бовгиалуронидазы азоксимера с простатопротекторами

Таблица 1. *Встречаемость микроорганизмов в секрете простаты и эякуляте по результатам бактериологических посевов*

Table 1. *The occurrence of microorganisms in the prostatic fluid and ejaculate according to the results of bacteriological cultures*

Микроорганизм Microorganism	Секрет простаты Prostatic fluid		Эякулят Ejaculate		*p*
	Абс. Abs.	%	Абс. Abs.	%	
Staphylococcus spp.	62	48,4	50	45,1	0,34
Enterococcus spp.	39	30,5	39	35,1	0,26
Streptococcus spp.	0	0,0	2	1,8	0,21
Escherichia coli	14	10,9	11	9,9	0,48
Citrobacter spp.	5	3,9	4	3,6	0,58
Enterobacter spp.	7	5,5	5	4,5	0,48
Pseudomonas aeruginosa	1	0,8	0	0,0	>0,05
Всего Total	128	100	111	100	>0,05

Примечание. *p – уровень значимости различий.*

Note. *p – significance level.*

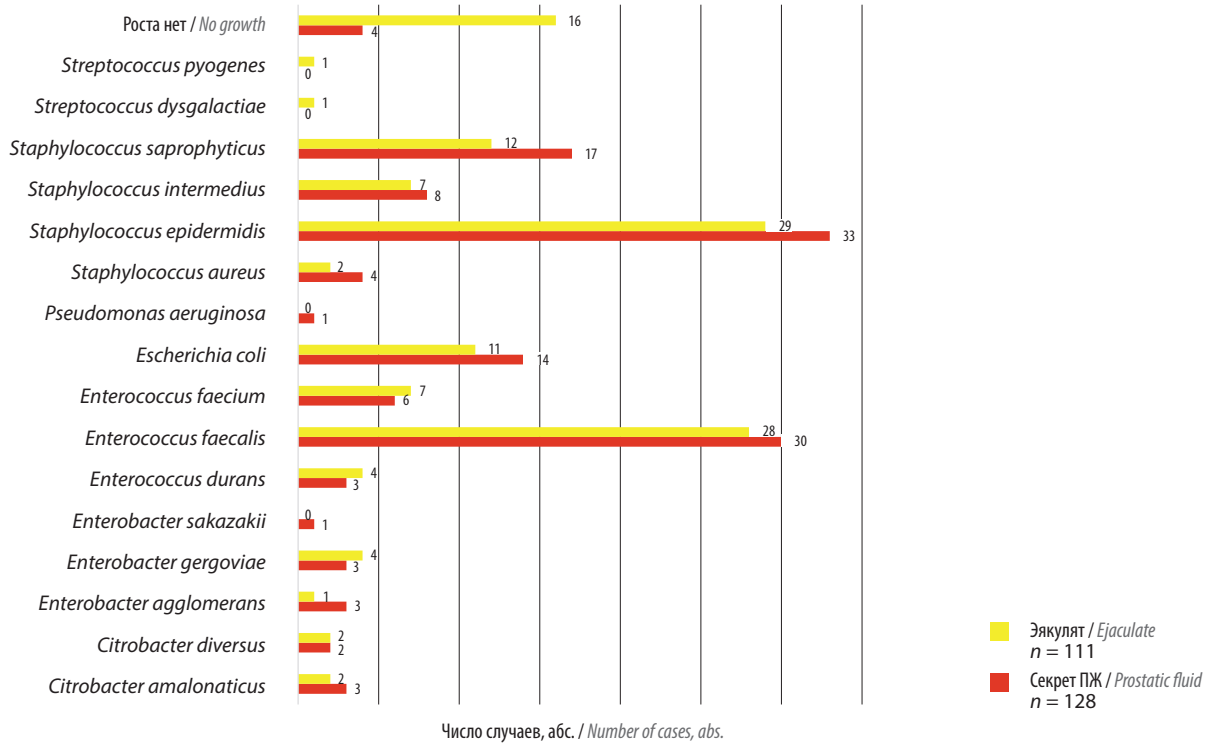

Рис. 1. *Выявляемость штаммов микроорганизмов в секрете предстательной железы (ПЖ) и эякуляте по результатам бактериологических посевов*

Fig. 1. *Detection of microbial strains in prostatic fluid and ejaculate based on the results of bacteriological cultures*

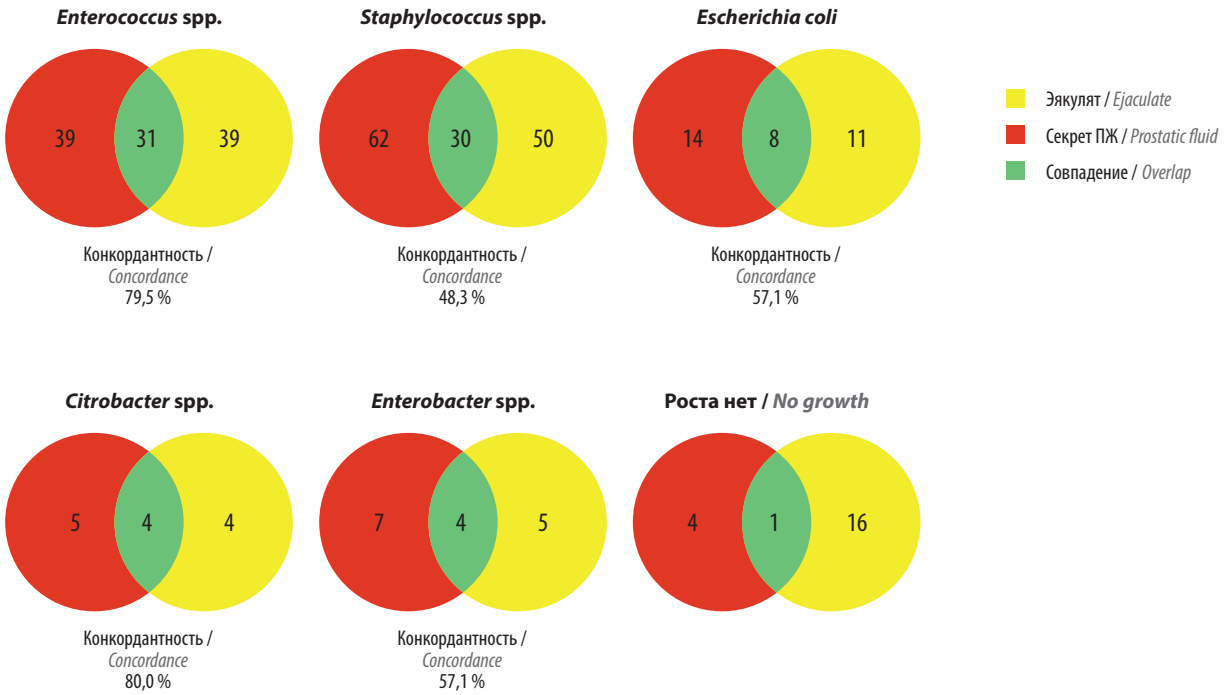

Рис. 2. *Совпадения по микроорганизмам в секрете предстательной железы (ПЖ) и эякуляте (цифрами указано количество штаммов микроорганизмов)*

Fig. 2. *Matches for microorganisms in the prostatic fluid and ejaculate (the numbers indicate the number of strains of microorganisms)*

и/или ОМ-89, способ применения и дозировки выбирались согласно официальным инструкциям производителей. У этой группы мужчин до лечения значения бактериальной массы в секрете ПЖ были достоверно выше, чем в эякуляте ($10^{4,3 \pm 1,6}$ КОЕ/мл против $10^{3,5 \pm 1,8}$ КОЕ/мл; $p = 0,01$). После проведенной комбинированной терапии бактериальный титр статистически значимо снизился как в секрете ПЖ – с $10^{4,3 \pm 1,6}$ КОЕ/мл до $10^{3,3 \pm 2,0}$ КОЕ/мл ($p = 0,008$), так и в эякуляте – с $10^{3,5 \pm 1,8}$ КОЕ/мл до $10^{2,6 \pm 2,1}$ КОЕ/мл ($p = 0,02$). При этом по бактериальной массе после проведенного лечения биотопы между собой статистически не различались ($10^{3,3 \pm 2,0}$ КОЕ/мл и $10^{2,6 \pm 2,1}$ КОЕ/мл соответственно; $p > 0,05$). После 3 мес лечения у всех пациентов снизилось количество лейкоцитов в эякуляте до уровня менее 1 млн/мл. Статистически достоверных изменений количественных и качественных параметров спермограммы нами не выявлено, но отмечена тенденция к улучшению подвижности сперматозоидов.

Результаты контрольных бактериологических анализов показали, что в обоих биотопах снизилось количество грамотрицательной флоры (рис. 3), при этом в секрете ПЖ это снижение было статистически достоверным ($p = 0,05$). В эякуляте снижение было статистически незначимым, ввиду того что после лечения в контрольных посевах появились грамотрицательные микроорганизмы, которых не было при первичных посевах у этих пациентов. При сравнении выявляемости штаммов микроорганизмов до и после проведенного лечения статистических различий не обнаружено (рис. 4).

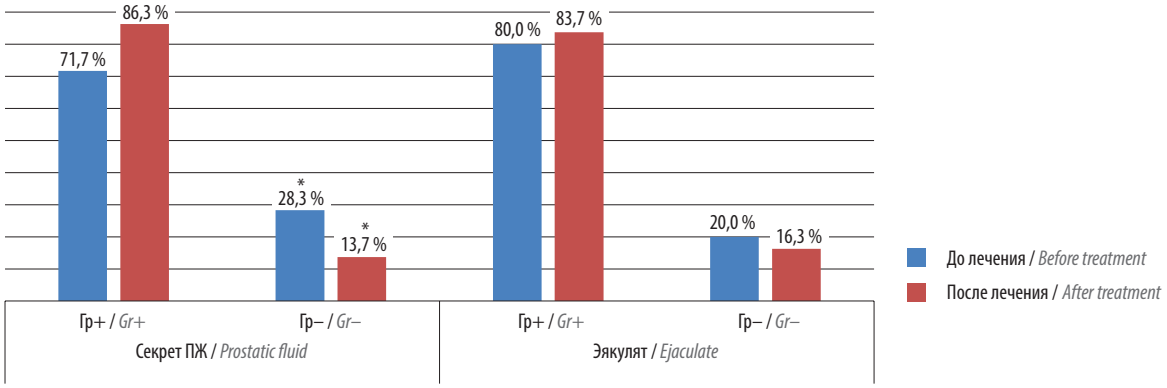

Рис. 3. *Соотношение бактериальной флоры до и после лечения (звездочками отмечены статистически значимые различия).*

Fig. 3. *The ratio of bacterial flora before and after treatment (an asterisks indicates statistically significant differences)*

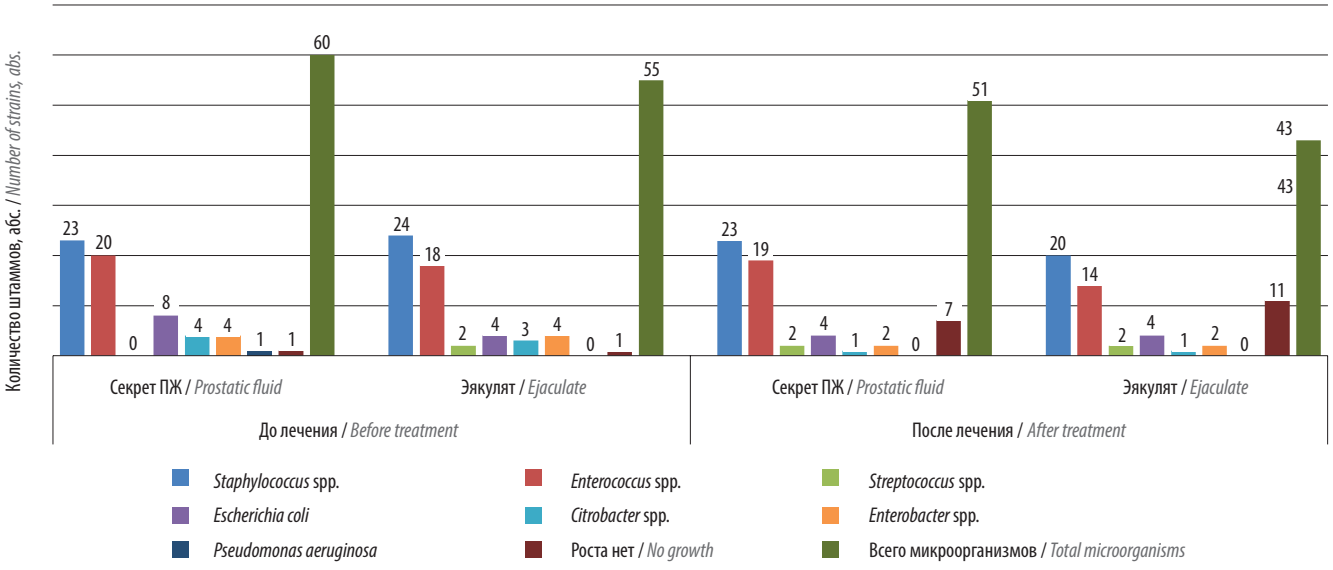

Рис. 4. *Сравнение встречаемости микроорганизмов до и после лечения. ПЖ – предстательная железа*

Fig. 4. *Comparison of the occurrence of microorganisms before and after treatment*

Обсуждение

В наиболее цитируемых научных публикациях преобладает точка зрения, что секрет ПЖ и эякулят не различаются по выявляемым микроорганизмам, что демонстрирует и наше исследование при стандартном сравнительном статистическом анализе. Преимуществом нашего исследования является оценка конкордантности микроорганизмов в анализируемых биотопах. По данным литературы, в других подобных сравнительных исследованиях не проводилась оценка конкордантности, что, по нашему мнению, является системной ошибкой этих исследований. Также необходимо отметить одномоментность взятия биоматериала с соблюдением требований ВОЗ по сбору секрета ПЖ и эякулята и дальнейшее выполнение бактериологического анализа в одной клинической лаборатории высокого уровня, что позволило получить наиболее достоверные и объективные результаты бактериологических посевов.

Полученные нами данные демонстрируют, что эякулят является более стерильной биологической жидкостью, чем секрет ПЖ, что, вероятно, объясняется наличием в эякуляте белков, обладающих бактериостатическими свойствами. По сравнению с секретом ПЖ эякулят имеет более низкий бактериальный титр, что, возможно, связано не только с наличием бактериостатических свойств эякулята, но и с тем, что в его состав входят другие биологические жидкости. В целях диагностики хронического простатита необходимо учитывать, что секрет ПЖ и эякулят не совпадают по разным микроорганизмам в 20–52 % случаев, что противоречит клиническим рекомендациям, которые ставят знак равенства между этими биотопами. В проведенных нами ранее исследованиях [4, 20] при сравнении данных биотопов посредством полимеразной цепной реакции в реальном времени с тестом «Андрофлор» получены аналогичные результаты в отношении конкордантности и бактериальной массы в секрете ПЖ и эякуляте.

Статистически значимое снижение грамотрицательных и незначимое увеличение грамположительных бактерий после проведенного лечения без использования антибактериальных средств, по нашему мнению, связано с нормализацией микрофлоры секрета ПЖ и эякулята за счет улучшения как локального, так и системного иммунитета. Предложенная нами методика использования бовгиалуронидазы азоксимера с целью выявления скрытой бактериоспермии за счет увеличения «планктонных» форм микроорганизмов [15, 17] находит подтверждение в исследованиях последних лет, и это связано в первую очередь с разрушением биопленок [30–31] и дренированием ацинусов ПЖ [32–34]. Использование бовгиалуронидазы азоксимера в комбинации с простатопротекторами и/или ОМ-89 позволило статистически достоверно снизить количество грамотрицательных бактерий. Предложенная нами пилотная комбинированная схема лечения у пациентов с хроническим простатитом категории IV требует дальнейших сравнительных и плацебоконтролируемых исследований.

Заключение

Наше исследование демонстрирует, что эякулят является более стерильным биоматериалом, чем секрет ПЖ. Низкий процент конкордантности в секрете ПЖ и эякуляте подтверждает, что это разные биотопы. В большинстве случаев титр бактерий в эякуляте на порядок ниже, чем в секрете ПЖ, что необходимо учитывать в дифференциальной диагностике простатита и MAGI. Мы считаем, что мужчинам с хроническим простатитом категории IV при выявлении микроорганизмов в значимом титре по данным бактериологического анализа эякулята и секрета ПЖ необходимо назначать бовгиалуронидазу азоксимер в комбинации с простатопротекторами и/или ОМ-89, и только в случае неэффективности такой терапии возможно применение антибиотиков.

ЛИТЕРАТУРА / REFERENCES

1. Naber K.G., Wagenlehner F.M.E. Recent research in urological infections. Nat Rev Urol 2020;17(2):65–6. DOI: 10.1038/s41585-019-0264-5.
2. Magri V., Boltri M., Cai T. et al. Multidisciplinary approach to prostatitis. Arch Ital Urol Androl 2019;90(4):227–48. DOI: 10.4081/aiua.2018.4.227.
3. Bonkat G., Bartoletti R.R., Bruyère F. et al. Urological infections. European Association of Urology guidelines. 2020. Available at: https://uroweb.org/guideline/urological-infections/.
4. Почерников Д.Г., Витвицкая Ю.Г., Болдырева М.Н., Галкина И.С. Информативность биоматериала для исследования микробиоты урогенитального тракта мужчин методом ПЦР РВ (пилотное исследование). Экспериментальная и клиническая урология 2019;(2):128–33. [Pochernikov D.G., Vitvitskaya Yu.G., Boldyreva M.N., Galkina I.S. The information content of bioligical material for the study of the urogenetal tract in men by real-time PCR (pilot trail). Eksperimental'naya i klinicheskaya urologiya = Experimental and Clinical Urology 2019;(2):128–33. (In Russ.)]. DOI: 10.29188/2222-8543-2019-11-2-128-132.
5. Budia A., Luis Palmero J., Broseta E. et al. Value of semen culture in the diagnosis of chronic bacterial prostatitis: a simplified metod. Scand J Urol Nephrol 2006;40(4):326–31. DOI: 10.1080/00365590600748247.
6. Magri V., Wagenlehner F.M., Montanari E. et al. Semen analysis in chronic bacterial prostatitis: diagnostic and therapeutic

implications. Asian J Androl 2009;11(4):461–77. DOI: 10.1038/aja.2009.5.
7. Урология. Российские клинические рекомендации. Под ред. Ю.Г. Аляева, П.В. Глыбочко, Д.Ю. Пушкаря. М.: Медфорум, 2018. 544 с. [Urology. Russian clinical guidelines. Ed. by Yu.G. Alyaev, P.V. Glybochko, D.Yu. Pushkar. Moscow: Medforum, 2018. 544 p. (In Russ.)].
8. Перепанова Т.С., Козлов Р.С., Руднов В.А. и др. Антимикробная терапия и профилактика инфекций почек, мочевыводящих путей и мужских половых органов. Федеральные клинические рекомендации. М., 2020. 110 с.[Perepanova T.S., Kozlov R.S., Rudnov V.A., et al. Antibacterial therapy and prevention of infections of the kidneys, urinary tract and male genital organs. Federal clinical guidelines. Moscow, 2020. 110 p. (In Russ.)].
9. Чалый М.Е., Ахвледиани Н.Д., Харчилава Р.Р. Мужское бесплодие. Урология 2017;2S-2:4–19. [Chalyi M.E., Akhvlediani N.D., Kharchilava R.R. Male infertility. Urologiya = Urology 2017;2S-2:4–19 (In Russ.)].
10. Sanocka-Maciejewska D., Ciupińska M., Kurpisz M. Bacterial infection and semen quality. J Reprod Immunol 2005;67(1–2): 51–6. DOI: 10.1016/j.jri.2005.06.003.
11. Motrich R.D., Salazar F.C., Breser M.L. et al. Implications of prostate inflammation on male fertility. Andrologia 2018;50:e13093. DOI: 10.1111/ and.13093.
12. Андрология для урологов. Под ред. П.А. Щеплева. М.: Медфорум-Альфа, 2019. 424 с. [Andrology for urologists. Ed. by P.A. Shcheplev. Moscow: Medforum-Alpha, 2019. 424 p. (In Russ.)].
13. La Vignera S., Vicari E., Condorelli R.A. et al. Male accessory gland infection and sperm parameters (review). Int J Androl 2011;34(5Pt2):e330–47. DOI: 10.1111/j.1365-2605.2011.01200.x.
14. Ricci S., De Giorgi S., Lazzeri E. et al. Impact of asymptomatic genital tract infections on *in vitro* fertilization (IVF) outcome. PLoS One 2018;13(11):e0207684. DOI: 10.1371/journal.pone.0207684.
15. Почерников Д.Г., Постовойтенко Н.Т., Стрельников А.И. Сравнительный анализ культурального и молекулярно-генетического методов в исследовании микробиоты эякулята при мужской инфертильности. Андрология и генитальная хирургия 2019;20(2):40–7. [Pochernikov D.G., Postovoytenko N.T., Strelnikov A.I. Comparative analysis of cell culture and molecular genetic testing of semen microbiota in male infertility. Andrologiya i genitalnaya khirurgiya = Andrology and Genital Surgery 2019;20(2):40–7. (In Russ.)]. DOI: 10.17650/2070-9781-2019-20-2-40-47.
16. Почерников Д.Г., Постовойтенко Н.Т., Стрельников А.И., Почерникова М.Н. Сравнительная оценка микробиоценозов отделяемого цервикального канала и эякулята в супружеских парах. Андрология и генитальная хирургия 2018;19(2):12–20. [Pochernikov D.G., Postovoytenko N.T., Strelnikov A.I., Pochernikova M.N. Comparative evaluation of microbiocenoses of the cervical canal discharge and the ejaculate in married couples. Andrologiya i genital'naya khirurgiya = Andrology and Genital Surgery 2018;19(2):12-20. (In Russ.)]. DOI: 10.17650/2070-9781-2018-19-2-12-20.
17. Почерников Д.Г., Наумов Н.П., Стрельников А.И. Метод диагностики обструктивных форм хронического простатита. Материалы XI Конгресса профессиональной ассоциации андрологов России: сб. тезисов. Сочи (Дагомыс), 2016. 70 с. [Pochernikov D.G., Naumov N.P., Strelnikov A.I. Method of diagnosis of obstructive forms of prostatitis. Materials of XI Scientific Congress of Professional Association of Andrologists of Russia: report abstract. Sochi (Dagomis), 2016. 70 p. (In Russ.)].
18. Фаниев М.В., Шевченко Н.П., Кадыров З.А. Современные стратегии ведения инфертильных мужчин с хроническим бактериальным простатитом на этапе преграviдарной подготовки в протоколе вспомогательных репродуктивных технологий. Андрология и генитальная хирургия 2017;18(3):44–53. [Faniev M.V., Shevchenko N.P., Kadyrov Z.A. Modern strategies of infertile male's treatment with chronical bacterial prostatitis on the stage of preconception predation in protocols of auxiliary reproductive technologies. Andrologiya i genital'naya khirurgiya = Andrology and Genital Surgery 2017;18(3):44–53. (In Russ.)]. DOI: 10.17650/2070-9781-2017-18-3-44-53.
19. Lin H.P., Lu H.X. [Analysis of detection and antimicrobial resistance of pathogens in prostatic secretion from 1186 infertile men with chronic prostatitis] [Article in Chinese]. Zhonghua Nan Ke Xue 2007;13(7):628–31. PMID: 17725308.
20. Почерников Д.Г., Гетьман В.В., Постовойтенко Н.Т. и др. Сравнительный анализ частоты выявления микроорганизмов в секрете предстательной железы и эякуляте по данным полимеразной цепной реакции в реальном времени у пациентов с хроническим простатитом IV категории. Андрология и генитальная хирургия 2020;21(1):42–8. [Pochernikov D.G., Getman V.V., Postovoytenko N.T. et al. Comparative analysis of the rate of microorganism detection in the prostatic fluid and ejaculate using real-time polymerase chain reaction in patients with category IV chronic prostatitis. Andrologiya i genital'naya khirurgiya = Andrology and Genital Surgery 2020;21(1):42–8. (In Russ.)]. DOI: 10.17650/2070-9781-2020-21-1-42-48.
21. Nickel J.C. Prostatitis. Can Urol Assoc J 2011;5(5):306–15. DOI: 10.5489/cuaj.11211.
22. Liversedge N.H., Jenkins J.M., Keay S.D. et al. Antibiotic treatment based on seminal cultures from asymptomatic male partners in *in-vitro* fertilization is unnecessary and may be detrimental. Hum Reprod 1996;11(6):1227–31. DOI: 10.1093/oxfordjournals.humrep.a019361.
23. Почерников Д.Г., Винокуров Е.Ю., Стрельников А.И., Яковлева Л.В. Опыт лечения аутоимунного мужского бесплодия у пациентов с хроническим простатитом категории 4. Урология 2014;6:75–81. [Pochernikov D.G., Vinokurov E.Yu., Strelnikov A.I., Yakovleva L.V. Experience in the treatment of autoimmune mail infertility in patients with category 4 chronic prostatitis. Urologiya = Urology 2014;6:75–81. (In Russ.)].
24. Почерников Д.Г., Яковлева Л.В., Стрельников А.И. и др. Опыт применения лиофилизированного лизата бактерий *E. coli* ОМ-89 (Уро-Ваксом®) у мужчин при асимптомной бактериоспермии. Урология 2015;4:84–89. [Pochernikov D.G., Yakovleva L.V., Strelnikov A.I. et al. Experience with *E. coli* liophilized bacterial lyzate OM-89 (Uro-Vaksom®) in men with asymptomatic bacteriospermia. Urologiya = Urology 2015;4:84–89. (In Russ.)].
25. Почерников Д.Г., Постовойтенко Н.Т., Стрельников А.И. Сравнительная оценка эффективности лечения хронического бессимптомного простатита категории IV, обусловленного *Enterococcus* spp. Эффективная фармакотерапия. Урология и Нефрология 2017;4(34):6–12. [Pochernikov D.G., Postovoytenko N.T., Strelnikov A.I. Comparative evaluation of the effectiveness of treatment of asymptomatic inflammatory category IV prostatitis due to *Enterococcus* spp. Effectivnaya Parmacoterapiya. Urologiya i Nefroligiya = Effective Pharmacotherapy. Urology and Nephrology 2017;4(34):6–12. (In Russ.)].
26. Lotti F., Maggi M. Ultrasound of the male genital tract in relation to male reproductive health. Hum Reprod Update 2015;21(1):56–83. DOI: 10.1093/humupd/dmu042.
27. La Vignera S., Vicari E., Condorelli R. et al. Hypertrophic-congestive and fibro-sclerotic ultrasound variants of male accessory gland infection have different sperm output. J Endocrinol Invest 2011;34(10):e330–5. DOI: 10.1007/BF03346729.

28. Studies on men's health and fertility. Ed. by A. Agarwal, R.J. Aitken, J.G. Alvarez. New York: Human Press, 2012. Pp. 564–566.
29. Определение чувствительности микроорганизмов к антимикробным препаратам. Клинические рекомендации. Расширенное совещание Межрегионарной ассоциации микробиологии и антимикробной химиотерапии. М., 2015. 162 с. [Determination of microorganism sensitivity to antimicrobial drugs. Clinical guidelines. Extended meeting of the Interregional Association of Clinical Microbiology and Antimicrobial Chemotherapy. Moscow, 2015. 165 p. (In Russ.)].
30. Conte M.P., Marta Aleandri M., Marazzato M. et al. The adherent/invasive Escherichia coli strain LF82 invades and persists in human prostate cell line RWPE-1, activating a strong inflammatory response. Infect Immun 2016;84(11):3105–13. DOI:10.1128/IAI.00438-16.
31. Longhi C., Comanducci A., Riccioli A. et al. Features of uropathogenic *Escherichia coli* able to invade a prostate cell line. New Microbiol 2016;39(2):146–9. PMID: 27196555.
32. Тризна Е.Ю., Байдамшина Д.Р., Виницкий А.А., Каюмов А.Р. Влияние *in vitro* изолированного и сочетанного с антибактериальными средствами применения бовгиалуронидазы азоксимер на целостность бактериальной биопленки и жизнеспосоность микроорганизмов. Экспериментальная и клиническая фармакология 2020;83(2):38–44. [Trizna E.Yu., Baidamshina D.R., Vinitskiy A.A., Kayumov A.R. Individual and antimicrobial-combined effect of bovhyaluronidase azoximer on the integrity of biofilms and viability of biofilm-embedded bacteria *in vitro*. Experimentalnaya i klinicheskaya farmakologiya = Experimental and clinical pharmacology 2020;83(2):38–44. (In Russ.)] DOI: 10.30906/0869-2092-2020-83-2-38-44.
33. Цуканов А.Ю., Сатыбалдин Д.О., Семикина С.П. Повышение результативности микробиологического исследования эякулята при диагностике причин мужского бесплодия. Урология 2019;(6):26–30. [Tsukanov A.Yu., Satybaldin D.O., Semakina S.P. Improvement of performance of semen culture in men undergone to diagnostic evaluation. Urologiya = Urology 2019;(6):26–30. (In Russ.)]. DOI: 10.18565/urology.2019.6.26-30.
34. Кульчавеня Е.В., Шевченко С.Ю., Чередниченко А.Г. и др. Новые возможности применения гиалуронидазы при хроническом простатите. Урология 2020;(3):56–62. [Kulchavenya E.V., Shevchenko S.Yu, Cherednichenko A.G. New opportunities of using gialuronidase in chronic prostatites. Urologiya = Urology 2020;(3):56–62. (In Russ.)]. DOI: 10.18565/urology.2020.3.56-62.

Вклад авторов
Д.Г. Почерников: разработка дизайна исследования, получение данных для анализа, анализ полученных данных, обзор публикаций по теме статьи, написание текста статьи.
Н.Т. Постовойтенко, А. И. Стрельников: анализ полученных данных, обзор публикаций по теме статьи, написание текста статьи.
Л. В. Яковлева: получение данных для анализа, анализ полученных данных; написание текста статьи.
И.С. Костерин: анализ полученных данных, написание текста статьи.
Authors' contributions
D.G. Pochernikov: developing the research design, obtaining data for analysis, analysis of the obtained data, reviewing of publications of the article's theme, article writing;
N.T. Postovoytenko, A.I. Strelnikov: analysis of the obtained data, reviewing of publications of the article's theme, article writing;
L.V. Yakovleva: obtaining data for analysis, analysis of the obtained data, article writing;
I.S. Kosterin: analysis of the obtained data, article writing.

ORCID авторов / ORCID of authors
Д.Г. Почерников / D.G. Pochernikov: https://orcid.org/0000-0002-8944-75-24
Н.Т. Постовойтенко / N.T. Postovoytenko: https://orcid.org/0000-0001-7573-6942
Л.В. Яковлева / L.V. Yakovleva: https://orcid.org/0000-0003-1224-7230
А.И. Стрельников / A.I. Strelnikov: https://orcid.org/0000-0001-7237-3437
И.С. Костерин / I.S. Kosterin: https://orcid.org/0000-0002-6824-8462

Конфликт интересов. Авторы заявляют об отсутствии конфликта интересов.
Conflict of interest. The authors declare no conflict of interest.

Финансирование. Исследование проведено без спонсорской поддержки.
Financing. The study was performed without external funding.

Информированное согласие. Все пациенты подписали информированное согласие на участие в исследовании (выписка из протокола № 2 заседания этического комитета от 11.02.2015).
Informed consent. All patients gave written informed consent to participate in the study (protocol of the meeting of the ethics committee No 2 from 11.02.2015).

Статья поступила: 10.02.2021. **Принята к публикации:** 15.02.2021.
Article submitted: 10.02.2021. **Accepted for publication:** 15.02.2021.

DOI: 10.17650/1726-9784-2021-22-1-52-61

CC BY 4.0

Метилирование гена *SNRPN* у мужчин с бесплодием при отсутствии мутаций в известных генах-кандидатах снижения фертильности

Д.С. Михайленко[1, 2], О.А. Симонова[1], И. Аль-Акел[3], И.Ю. Соболь[3], Т.А. Едоян[4], Е.А. Ефремов[3], Е.Б. Кузнецова[2], М.В. Немцова[1, 2]

[1]ФГБНУ «Медико-генетический научный центр им. акад. Н.П. Бочкова»; Россия, 115522 Москва, ул. Москворечье, 1;
[2]ФГАОУ ВО Первый Московский государственный медицинский университет им. И.М. Сеченова Минздрава России (Сеченовский Университет); Россия, 119991 Москва, ул. Трубецкая, 8;
[3]Научно-исследовательский институт урологии и интервенционной радиологии им. Н.А. Лопаткина – филиал ФГБУ «НМИЦ радиологии» Минздрава России; Россия, 105425 Москва, ул. 3-я Парковая, 51, стр. 1;
[4]ФГАОУ ВО «Российский национальный исследовательский медицинский университет им. Н.И. Пирогова» Минздрава России; Россия, 117997 Москва, ул. Островитянова, 1

Контакты: Дмитрий Сергеевич Михайленко dimserg@mail.ru

Введение. Бесплодие у мужчин представляет собой актуальную проблему современной андрологии и встречается в 45 % бесплодных браков. Часть случаев бесплодия у мужчин обусловлена генетическими причинами: точковыми мутациями при ряде моногенных заболеваний, делециями локуса AZF или сочетанием мутаций *CFTR*; сниженная фертильность ассоциирована также с полиморфными вариантами генов *AR* и *GSTT1/GSTM1*. Вместе с тем публикуют все больше данных о роли эпигенетических механизмов в виде аберрантного метилирования и нарушения импринтинга в патологии сперматогенеза.
Материалы и методы. В настоящей работе нами исследованы 49 образцов ДНК, полученных из образцов спермы неродственных мужчин с бесплодием, с помощью полимеразной цепной реакции, фрагментного анализа и секвенирования.
Результаты. Из первоначальной когорты исключены 5 пациентов: 1 – с длиной повтора 29 (CAG) в экзоне 1 *AR*, 3 – с нулевыми генотипами по генам *GSTT1* и *GSTM1*, 1 – компаунд гетерозигота delF508/5T по гену *CFTR*. После этого с помощью метилспецифической полимеразной цепной реакции и бисульфитного секвенирования было определено метилирование импринтированного гена *SNRPN*. Показано, что аберрантное метилирование *SNRPN* встречается в 11,4 % случаев мужского бесплодия. Суммарно молекулярно-генетические и эпигенетические нарушения были выявлены у 20 % пациентов.
Заключение. Полученные данные демонстрируют значительную долю (эпи)генетических нарушений в гетерогенной выборке мужчин со сниженной фертильностью.

Ключевые слова: мужское бесплодие, метилирование ДНК, импринтинг, делеции AZF, мутации *CFTR*, полиморфизмы *AR*, *GSTM1* и *GSTT1*, секвенирование, ПЦР

Для цитирования: Михайленко Д.С., Симонова О.А., Аль-Акел И. и др. Метилирование гена *SNRPN* у мужчин с бесплодием при отсутствии мутаций в известных генах-кандидатах снижения фертильности. Андрология и генитальная хирургия 2021;22(1):52–61. DOI: 10.17650/1726-9784-2021-22-1-52-61

Methylation of the *SNRPN* gene in infertile men without mutations in common candidate genes for reduced fertility

D.S. Mikhaylenko[1, 2], O.A. Simonova[1], I.El Akel[3], I.Yu. Sobol[3], T.A. Edoyan[4], E.A. Efremov[3], E.B. Kuznetsova[2], M.V. Nemtsova[1, 2]

[1]N.P. Bochkov Research Centre for Medical Genetics; 1 Moskvorech'e St., Moscow 115522, Russia;
[2]I.M. Sechenov First Moscow State Medical University (Sechenov University), Ministry of Health of Russia; 8 Trubetskaya St., Moscow 119991, Russia;
[3]N.A. Lopatkin Scientific Research Institute of Urology and Interventional Radiology – branch of the National Medical Research Radiological Center, Ministry of Health of Russia; Bld. 1, 51 3rd Parkovaya St., Moscow 105425, Russia;
[4]N.I. Pirogov Russian National Research Medical University, Ministry of Health of Russia; 1 Ostrovityanova St., Moscow 117997, Russia

Contacts: Dmitry Sergeevich Mikhaylenko dimserg@mail.ru

Introduction. Male infertility is a common problem in andrology and occurs in 45 % of infertile couples. Some cases of male infertility caused by genetic reasons: point mutations at some monogenic diseases, AZF deletions or a *CFTR* mutation compounds; reduced fertility is also associated with polymorphic variants of the genes *AR* and *GSTT1/GSTM1*. At the same time, increasing amount of data are being published about the role of epigenetic mechanisms (aberrant methylation and imprinting alterations) in defective spermatogenesis.
Materials and methods. We have studied 49 sperm samples obtained from unrelated infertile men using polymerase chain reaction, fragment analysis, and sequencing.
Results. Five patients were excluded from the initial cohort: one with a repeat length of 29 (CAG) in the first exon of the *AR*, three with null genotypes in the *GSTT1* and *GSTM1*, and one with the delF508/5T heterozygous compound in the *CFTR*. Thereafter, methylation of the imprinted gene *SNRPN* was determined using methyl-specific polymerase chain reaction and bisulfite sequencing. Aberrant *SNRPN* methylation was detected in 11.4 % of male infertility samples. In total, molecular genetic and epigenetic alterations were determined in 20 % of patients.
Conclusions. Obtained data demonstrate a significant proportion of (epi)genetic disorders in a heterogeneous cohort of men with reduced fertility.

Key words: male infertility, DNA methylation, imprinting, AZF deletions, *CFTR* mutations, polymorphisms of the *AR*, *GSTM1* and *GSTT1*, sequencing, PCR

For citation: Mikhaylenko D.S., Simonova O.A., El Akel I. et al. Methylation of the *SNRPN* gene in infertile men without mutations in common candidate genes for reduced fertility. Andrologiya i genital'naya khirurgiya = Andrology and Genital Surgery 2021;22(1):52–61. (In Russ.). DOI: 10.17650/1726-9784-2021-22-1-52-61

Введение

Бесплодие у мужчин представляет собой актуальную проблему современной андрологии и встречается в той или иной форме в 45 % бесплодных браков [1]. При диагностике мужского бесплодия поэтапно исключают частые причины заболевания: травмы, варикоцеле, аномалии развития, системные заболевания, прием стероидов, инфекции мочеполовой системы, хронические стрессы, иммунологические нарушения и другие патологические изменения. Часть случаев бесплодия у мужчин обусловлена генетическими причинами в виде точковых мутаций, среди которых можно выделить как редкие моногенные заболевания (синдромы Кальмана, Картагенера и др.), так и более частые случаи азооспермии, обусловленные делециями локуса AZF (azoospermia factor) или сочетанием мутаций *CFTR* [2, 3].

Микроделеции Y-хромосомы, затрагивающие область AZF, могут включать субрегионы AZFa, b и/или c и приводить к утрате генов, участвующих в регуляции сперматогенеза. Одновременные делеции субрегионов AZFa, b или нескольких субрегионов становятся причиной азооспермии, частичные делеции субрегиона AZFc могут привести к олигозооспермии [4]. Ген *CFTR* кодирует трансмембранный регулятор проводимости, который участвует в транспорте ионов хлора через плазматическую мембрану и формировании секрета эпителиальных клеток. Компаунд-гетерозиготы по тяжелой и мягкой мутациям *CFTR* имеют измененную концентрацию ионов хлора и электролитов, повышенную вязкость секрета в мелких протоках желез внешней секреции, что ассоциировано с агенезией семявыносящих протоков (congenital bilateral absence of the vas deferens, CBAVD) [5].

Наряду с точковыми мутациями ряд авторов выделяют в качестве возможных причин бесплодия у мужчин неблагоприятные аллели полиморфизмов гена андрогенового рецептора (*AR*) и генов семейства глутатионтрансфераз. Андрогены играют важную роль в сперматогенезе, реализуя свое действие через андрогеновый рецептор. В экзоне 1 гена *AR* расположен полиморфный CAG-повтор, соответствующий полиглутаминовому тракту вариабельной длины. Длина повтора обратно пропорциональна способности рецептора активировать транскрипцию генов-мишеней, что может иметь значение в патогенезе бесплодия у носителей длинных аллелей [6]. Гены *GSTM1* и *GSTT1* кодируют глутатионтрансферазы – ферменты, которые участвуют в детоксикации ксенобиотиков и защите макромолекул от перекисного окисления. Гомозиготы по аллелям с делециями этих генов (нулевые генотипы) характеризуются повышенным риском развития ряда мультифакториальных заболеваний, в том числе мужского бесплодия [7, 8]. Наличие неблагоприятных аллелей указанных полиморфизмов само по себе не является причиной бесплодия, однако увеличивает риск идиопатического мужского бесплодия относительно среднепопуляционного уровня.

Часть патологических генетических изменений у человека выражается не в структурных нарушениях последовательности нуклеотидов ДНК, а в эпигенетической патологии – аберрантном метилировании регуляторных районов генома. Метилирование заключается в обратимом присоединении метильной группы к цитозину в 5'-положении пиримидинового кольца, причем метилированию подвергаются только цитозины в составе CpG-динуклеотидов. Метилирование

играет важную роль в поддержании стабильности генома и регуляции генной экспрессии. Аберрантное метилирование имеет место при различных патологических процессах, в частности при аномалиях развития и канцерогенезе [9]. С метилированием ДНК связан также импринтинг – способ регуляции экспрессии гена в зависимости от его родительского происхождения. Большинство генов человека имеют биаллельную экспрессию, или выбор экспрессирующегося аллеля в клетке происходит стохастически. Однако некоторые гены собраны в кластеры, где они экспрессируются либо только с материнского, либо с отцовского аллеля, при этом репрессия оставшегося аллеля осуществляется с помощью гиперметилирования. Нарушение метилирования в регуляторных центрах импринтинга лежит в основе патогенеза таких заболеваний, как синдромы Видемана–Беквита, Прадера–Вилли, Ангельмана и ряда других [10].

Метаанализ 24 оригинальных работ показал, что достоверное изменение частоты метилирования в сперматозоидах при бесплодии наблюдали в генах *BRDT, CFTC-6, CREM, DAZL, FAM50B, GNAS, GTL2, H19, IGF2, KCNQ1OT1, LIT1, MEG3, MEST, PEG3, RHOX, SNRPN* и *ZAC*. Однако наиболее воспроизводимые результаты, подтвержденные в 3 и более независимых исследованиях (p <0,001), свидетельствовали об изменениях в частоте метилирования 3 импринтированных генов. Деметилирование было характерно для гена *H19*, гиперметилирование – для генов *SNRPN* и *MEST* [11]. Позднее исследование 74 пациентов с бесплодием и 50 участников контрольной группы позволило авторам предложить эпигенетическую панель, которая дала возможность корректно классифицировать около 70 % обследуемых мужчин. Она включала CpG-динуклеотиды 1, 6–9, 12 и 15–16 в промоторе *H19*, а также 2, 5–6, 8–10, 13 и 16 – *SNRPN* [12]. Аберрантное метилирование *SNRPN* при бесплодии представляет особый интерес, поскольку, в отличие от гена *MEST*, это нарушение отмечено и при других патологиях у человека (в частности, оставшиеся как результат однородительской дисомии только гиперметилированные материнские аллели являются причиной синдрома Прадера–Вилли), демонстрирует высокую частоту нарушений и представлено аберрантным метилированием отцовского аллеля, которое удобнее выявлять на фоне избытка неметилированных аллелей в образце спермы [11, 13].

Целью настоящей **работы** является комплексная оценка частоты генетических и эпигенетических нарушений генов-кандидатов мужского бесплодия в гетерогенной выборке российских пациентов.

Материалы и методы

Характеристика пациентов. Выборку составили 49 неродственных мужчин с бесплодием, средний возраст – 34,2 ± 4,9 года. По данным спермограммы у 14 пациентов была нормозооспермия, в большей части выборки (33 пациента) наблюдали олигозооспермию различной степени выраженности, а также 2 случая азооспермии. От каждого пациента получали образец периферической крови из вены в вакуумную пробирку с консервантом ЭДТА и образец спермы в 1,5 мл микроцентрифужную пробирку. Все пациенты подписали информированное согласие на участие в исследовании. Работа одобрена локальным этическим комитетом ФГАОУ ВО Первый МГМУ им. И.М. Сеченова Минздрава России.

Выделение ДНК. Геномную ДНК из крови выделяли с помощью набора ДНК-сорб-В (ЦНИИЭ Роспотребнадзора, Россия). Образцы спермы объемом 100 мкл предварительно отмывали в фосфатно-солевом буфере, центрифугировали при 10 тыс. g 5 мин, затем добавляли 100 мкл реагента Муколизин (ЦНИИЭ Роспотребнадзора, Россия), перемешивали, инкубировали при комнатной температуре 20 мин, затем центрифугировали при 10 тыс. g 5 мин. Полученный осадок использовали для выделения ДНК набором ДНК-сорб-В.

Бисульфитная конверсия. Обработку геномной ДНК бисульфитом натрия и последующие отмывки проводили с применением набора EpiTect Fast DNA Bisulfite Kit (50) (Qiagen, Германия).

Определение делеций AZF. Делеции области AZF выявляли методом мультиплексной полимеразной цепной реакции (ПЦР) с последующим электрофорезом в полиакриламидном геле (ПААГ) и окраской нитратом серебра. Амплифицировали по 3 STS-маркера в субрегионах AZFa, b и 4 – в AZFc (всего 12 локусов с учетом контрольных участков, разделенных по 4 мультиплексным ПЦР) в соответствии с разработанной нами ранее методикой [14].

Анализ мутаций *CFTR*. В настоящей работе определяли 8 частых мутаций гена *CFTR* (F508del, CFTRdel2,3 (21kb), I507del, 1677delTA, 2143delT, 2184insA, 394delTT и 5T) методом мультиплексной ПЦР и электрофореза в ПААГ, как это было предложено нами ранее [14].

Генотипирование по CAG-повтору *AR*. Участок экзона 1 гена *AR*, содержащий CAG-повтор, амплифицировали с участием прямого и обратного праймеров, последний из которых был конъюгирован с флуорофором FAM (см. таблицу). Затем определяли длину ПЦР-продукта методом фрагментного анализа на капиллярном секвенаторе 3500xl. Полученные значения в п. н. сравнивали с положительными контрольными образцами ДНК мужчин с ранее секвенированными CAG-повторами известной длины. Программа амплификации – 95 ºС 1 мин 45 с, затем 35 циклов 95 ºС 40 с, 60 ºС 30 с, 72 ºС 20 с, финальная элонгация 72 ºС 1 мин. Состав реакционной смеси ПЦР: 50–100 нг геномной ДНК, 2,5 мМ $MgCl_2$, 1,5 мМ каждого dNTP, по 2 пмоль конъюгированного с FAM прямого и обратного праймеров, 1 ед. термостабильной Taq-полимеразы, 5 мкл буфера для ПЦР 5х («ИнтерЛабСервис», Россия), объем смеси составлял 25 мкл. ПЦР проводили в амплификаторе Veriti 2.0 (Thermo Fisher Scientific, США).

Последовательности праймеров, используемые для исследования генов AR, GSTM1, GSTT1 и SNRPN

Primer sequences used to study the AR, GSTM1, GSTT1, and SNRPN genes

Название гена Gene name	Праймер Primer	Последовательность, 5'–3' The sequence, 5'–3'	Длина ПЦР-продукта, п. н. Length of the PCR product, b. p.
AR	Прямой Forward	gtgcgcgaagtgatccagaa	229–295
	Обратный Reverse	FAM-gctgtgaaggttgctgttcctcat	
GSTM1	Прямой Forward	gaactccctgaaaagctaaagc	219
	Обратный Reverse	cttgggctcaaatatacggtgg	
GSTT1	Прямой Forward	ttccttactggtcctcacatctc	459
	Обратный Reverse	tcaccggatcatggccagca	
CYP1B1	Прямой Forward	cactgccaacacctctgtcttg	129
	Обратный Reverse	aagaatcgagctggatcaaagttc	
SNRPN	metF	cggtcgtagaggtaggttggcgc	131
	metR	ctcctcaaacaaatacgtcaaacatctccga	
	unmetF	gtgtggttgtagaggtaggttggtgt	164
	unmetR	caactaaccttacccactccatcaca	

Примечание. *ПЦР – полимеразная цепная реакция.*
Note. *PCR – polymerase chain reaction.*

Анализ полиморфизма *GSTM1* и *GSTT1*. Инсерционно-делеционный полиморфизм генов *GSTM1* и *GSTT1* определяли с помощью мультиплексной ПЦР и электрофореза в ПААГ. В качестве внутреннего контроля амплифицировали фрагмент гена *CYP1B1*. Праймеры для ПЦР указаны в таблице, состав реакционной смеси и температурные параметры реакции аналогичны тем, которые применяли для амплификации CAG-повтора *AR*.

Метилспецифическая ПЦР. Статус метилирования исследуемого района гена *SNRPN* определяли методом метилспецифической ПЦР (МС-ПЦР). Праймеры для метилированного (metF и metR) и неметилированного (unmetF и unmetR) аллелей указаны в таблице. Программа амплификации – 96 °C 5 мин, затем 35 циклов 95 °C 40 с, 65 °C 1 мин, 72 °C 1 мин. Состав реакционной смеси ПЦР: 0,5 мкл раствора ДНК после бисульфитной конверсии, 1,5 мМ $MgCl_2$, 1,7 мМ каждого dNTP, по 2,5 пмоль прямого и обратного праймеров, 1 ед. термостабильной Taq-полимеразы, 2,5 мкл буфера для ПЦР 10х («СибЭнзим», Россия), объем смеси составлял 25 мкл.

Секвенирование по Сэнгеру. Статус метилирования отдельных CpG-динуклеотидов подтверждали методом секвенирования по Сэнгеру. Предварительно 7 мкл ПЦР-продукта обрабатывали 1 е. а. щелочной фосфатазы («СибЭнзим», Россия) и 4 е. а. экзонуклеазы I из *E. coli* (Fermentas, Литва) для удаления непрореагировавших праймеров и dNTPs. Далее половину реакционной смеси использовали в реакции получения меченых фрагментов с помощью набора BigDye Terminator v3.1 Cycle Sequencing Kit, затем проводили очистку с применением реактивов BigDye XTerminator Purification Kit. Детекцию меченых фрагментов ДНК осуществляли на капиллярном секвенаторе 3500xl (Thermo Fisher Scientific, США) согласно протоколам производителя. Полученные хроматограммы анализировали в программе Chromas 2.6.6 (Technelysium, Австралия).

Статистический анализ данных. Частоты аллелей и генотипов сравнивали с помощью двустороннего точного критерия Фишера или критерия χ^2 при $\alpha = 0{,}05$. Длину CAG-повтора в исследуемой выборке сравнивали с опубликованными данными о контроле из той же популяции с помощью критерия Манна–Уитни. Анализ проводили с использованием пакетов статистических программ STATISTICA Advanced и GraphPad Prizm 8.0.

Результаты и обсуждение

Определение делеций AZF и частых мутаций *CFTR*

Первый этап исследования состоял в том, чтобы исключить из нашей выборки пациентов с известными генетическими нарушениями, которые приводят к бесплодию или ассоциированы с этой патологией по данным ряда независимых работ. Для этого нами проведен поиск делеций в локусе AZF в субрегионах AZFa, AZFb и AZFc (по 3 STS-маркера на области AZFa и AZFb, 4 – на область AZFc). Среди 49 обследованных пациентов нами не обнаружены случаи делеций AZF. При этом локализация генотипируемых STS-маркеров позволяла выявить все типы делеций этого локуса, в том числе частичные делеции AZFc [15]. С помощью этой комбинации STS-маркеров нами ранее были выявлены различные делеции AZF в гетерогенной выборке мужчин с бесплодием с частотами, соответствующими данным других авторов [14, 16].

В исследуемой когорте пациентов также проведен поиск наиболее частых мутаций *CFTR*, включая F508del, CFTRdel2,3 (21kb), I507del, 1677delTA, 2143delT, 2184insA, 394delTT и 5T. Обнаружен 1 гетерозиготный носитель F508del, 5 гетерозигот с аллелем 5T и 1 компаунд-гетерозигота F508del/5T. Частота носительства мутации F508del в нашей работе, равная 4,1 % (2/49), находится в пределах ее нормальных значений для восточноевропейских популяций (2–5 %) и не отличается достоверно от среднего значения в российской популяции для 1000 генотипированных здоровых добровольцев [17]. Пациент с азооспермией и генотипом F508del/5T был исключен из дальнейшей работы.

Генотипы по локусу IVS8 (T) n распределились следующим образом: 7T/7T, 69,4 % (34/49); 7T/9T, 16,3 % (8/49); 5T/7T, 8,2 % (4/49); 5T/9T, 4,1 % (2/49) и 1 случай 9T/9T. Частоты аллелей составили: 81,6 % – 7T, 12,2 % – 9T и 6,2 % – 5T.

Используя точный двусторонний критерий Фишера и критерий χ^2 мы не выявили достоверных различий частоты аллеля 5T между нашей когортой и контрольной выборкой мужчин с нормоспермией из российской популяции, опубликованной в исследовании V.B. Chernykh и соавт. [18]. Возможно, это обусловлено малым количеством пациентов в анализируемой выборке. В ретроспективном исследовании 885 мужчин с бесплодием, выполненным нами ранее, было показано достоверное увеличение частоты аллеля 5T относительно контроля [14], как и в работах других авторов по европейским популяциям [19, 20].

Определение длины CAG-повтора *AR* и генотипирование полиморфизмов *GSTM1/GSTT1*

Помимо мутаций, являющихся причиной бесплодия (делеции AZF и компаунд-гетерозиготы *CFTR*), нами исследованы увеличивающие риск идиопатического бесплодия полиморфные варианты генов *AR*, *GSTM1*, *GSTT1*.

Пациенты были генотипированы по генам *GSTM1* и *GSTT1* для выявления нулевых генотипов, т. е. гомозиготных делеций по исследуемым участкам генов (рис. 1*а*). Нулевые генотипы *GSTM1* были выявлены в 40,8 % (20/49), *GSTT1* – в 10,2 % (5/49), сочетанные нулевые генотипы – в 6,1 % (3/49) случаев.

В проведенном другими авторами исследовании российских пациентов показано достоверное увеличение частоты нулевых генотипов в группе 160 мужчин с бесплодием относительно 104 образцов популяционного контроля, при этом частоты делеционных генотипов у больных и в контроле соотносились как 50 % *vs* 37 % (*GSTM1*), 28 % *vs* 13 % (*GSTT1*) и 19 % *vs* 5 % (оба гена) [21]. Полученные нами частоты близки к таковым в контрольной группе, набранной из той же популяции цитированными здесь авторами. Тем не менее, поскольку метаанализ 6934 образцов показал ассоциацию нулевых генотипов *GSTM1* и *GSTT1* как по отдельности, так и вместе с олиго- и азооспермией у мужчин [8], 3 пациента в нашей выборке с сочетанными нулевыми генотипами *GSTM1/GSTT1* были исключены из дальнейшей работы.

Длины CAG-повтора в экзоне 1 *AR* наблюдали в диапазоне 16–29 CAG-тринуклеотидов, наибольшие частоты были у аллелей 20 и 21 (CAG): 20 и 18 % соответственно. Распределение частот отличалось от нормального при проведении теста Колмогорова–Смирнова. С помощью непараметрического критерия Манна–Уитни сравнили полученное нами распределение абсолютных частот аллелей с ранее опубликованными другими авторами данными о генотипировании 200 мужчин с бесплодием из Европейской части России [22], достоверных различий частот аллелей не выявлено. Исходя из проведенного нами ранее исследования полиморфизма гена *AR* [23], пороговый уровень для отсечения ассоциированных с идиопатическим бесплодием у мужчин условно длинных аллелей был выбран равным 26 CAG-тринуклеотидам; в диапазон неблагоприятных аллелей попал только 1 пациент (рис. 1*б*). В пользу выбора этого порога свидетельствуют также результаты других исследований европейских и североамериканских популяций, в которых аллели длиной более 26 (CAG) чаще встречали у пациентов с азооспермией или гипоандрогенным статусом [24, 25]. Пациент с длиной повтора 29 (CAG) был исключен из дальнейшего исследования.

Анализ метилирования гена *SNRPN*

После исключения 5 пациентов из выборки на основании результатов предыдущих этапов работы метилирование гена *SNRPN* было исследовано у 44 мужчин, из них у 12 была нормо- и у 32 – олигозооспермия.

Метилирование исследовали методом МС-ПЦР с выборочным подтверждением статуса CpG-динуклеотидов в гиперметилированных аллелях с помощью секвенирования по Сэнгеру продуктов МС-ПЦР,

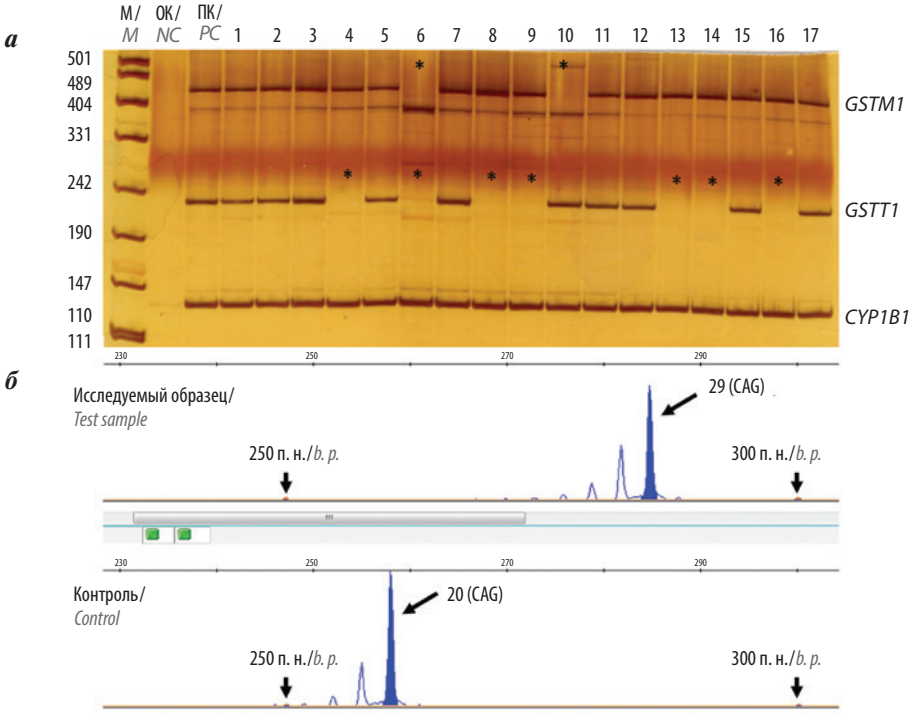

Рис. 1. *Генотипирование полиморфизмов GSTM1, GSTT1 и AR: а – электрофорез исследуемых фрагментов GSTM1, GSTT1 и внутреннего контроля CYP1B1 (указаны справа), слева – позиции маркера молекулярной массы pUC19/MspI; ПК и ОК – положительный и отрицательный контроль полимеразной цепной реакции соответственно; образцы с «нулевыми» генотипами GSTM1 и GSTT1 обозначены звездочками; б – определение длины CAG-повтора AR: вверху – тестируемый образец с длиной повтора 29 (CAG), внизу – положительный контроль с длиной повтора 20 (CAG), синим показаны аллели CAG-повтора, стрелками указаны позиции маркера молекулярной массы LIZ500*

Fig. 1. *Genotyping of GSTM1, GSTT1, and AR polymorphisms: a – electrophoresis of the studied fragments of GSTM1, GSTT1, and internal control CYP1B1 (shown on the right), on the left – positions of the molecular weight marker pUC19/MspI; PC and NC – positive and negative control of the polymerase chain reaction, respectively; samples with «zero» genotypes GSTM1 and GSTT1 are indicated by asterisks; б – determination of the length of the AR CAG repeat: at the top – a test sample with a repeat length of 29 (CAG), at the bottom – a positive control with a repeat length of 20 (CAG), blue shows the alleles of the CAG repeat, arrows indicate the positions of the molecular weight marker LIZ500*

или бисульфитного секвенирования (рис. 2). Аберрантное метилирование импринтированного гена *SNRPN* было выявлено у 5 пациентов с олигозооспермией, суммарно в 11,4 % (5/44) случаев мужского бесплодия. Частота аберрантного метилирования *SNRPN* в настоящей работе превышает аналогичный показатель в большинстве работ других авторов.

Так, анализ метилирования генов *H19*, *GNAS*, *SNRPN* и *MEG8* в образцах спермы бесплодных мужчин с помощью метода таргетного бисульфитного высокопроизводительного секвенирования (RRBS, платформа Illumina) показал наличие 1,7 % метилированных по *SNRPN* образцов в группе мужчин с олигозооспермией против 0,42 % в группе контроля с нормозооспермией, хотя указанные различия в дифференциально метилированном районе *SNRPN* в цитируемой работе были недостоверны [26]. Можно предположить, что примесь геномной ДНК лейкоцитов могла способствовать появлению ложноположительных результатов ПЦР вследствие амплификации метилированных аллелей *SNRPN* материнского происхождения в настоящей работе. Однако в процитированном выше исследовании и в нашей работе сперматозоиды отмывали от лейкоцитов и примесей в фосфатно-солевом буфере по аналогичному протоколу. У других авторов при частоте метилирования *SNRPN* равной 3,38 % в сперматозоидах 106 мужчин с бесплодием не было выявлено ассоциации гиперметилирования с бесплодием и эффективностью применения вспомогательных репродуктивных технологий (в отличие, например, от негативной корреляции метилирования повторяющихся последовательностей с успехом экстракорпорального оплодотворения) [27, 28].

Вместе с тем, по данным ранее проведенного метаанализа 301 пациента с мужским бесплодием и 124 контрольных образцов фертильных мужчин, частота метилирования *SNRPN* в сперматозоидах составила 3,23 % у пациентов с бесплодием и была достоверно выше, чем в контроле (p <0,001) [11]. В более поздних оригинальных исследованиях вновь не были обнаружены достоверные различия в частоте метилирования CpG-динуклеотидов в дифференциально метилируемом районе *SNRPN* между группами нормоспермии и олигоспермии [29, 30]. Отчасти противоречивые данные

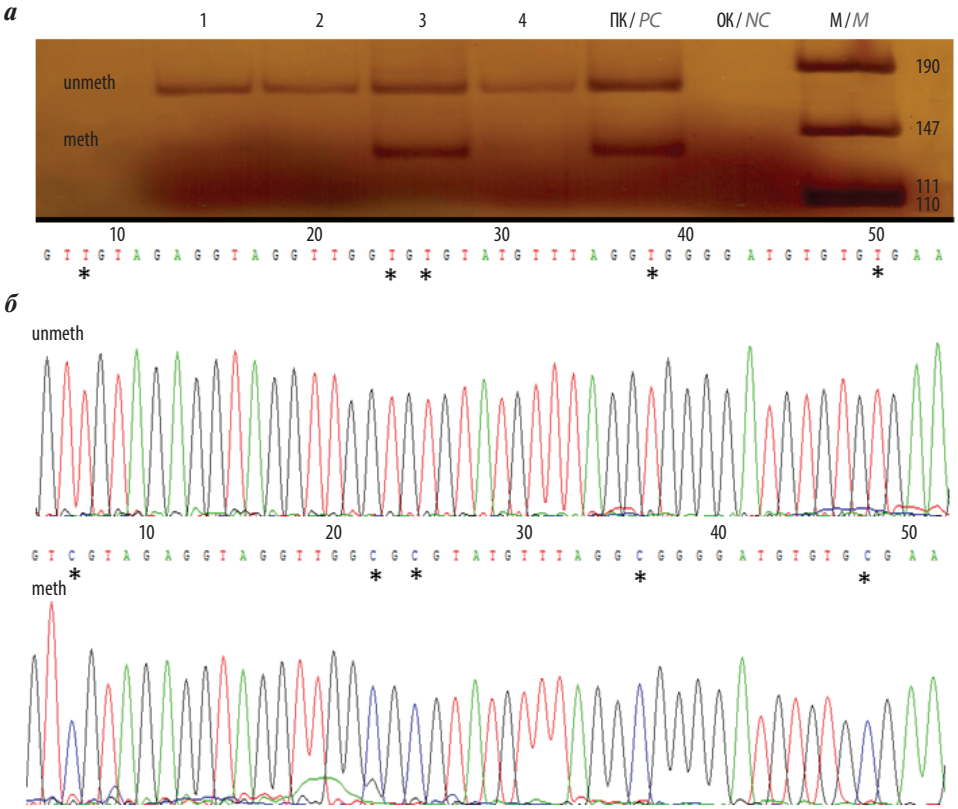

Рис. 2. *Определение гиперметилирования SNRPN: а – метилспецифическая полимеразная цепная реакция (ПЦР) участка гена SNRPN. Обозначено положение неметилированного (unmeth) и метилированного (meth) аллелей, справа – позиции маркера молекулярной массы pUC19/MspI; ПК и ОК – положительный и отрицательный контроль ПЦР соответственно; аберрантное метилирование выявлено в образце №3; б – метилспецифическое секвенирование исследуемого фрагмента SNRPN. Вверху – неметилированный (unmeth), внизу – метилированный (meth) аллели, дифференциально метилированные цитозины в составе CpG-динуклеотидов показаны звездочками*

Fig. 2. *Determination of SNRPN hypermethylation: a – methyl-specific polymerase chain reaction (PCR) of the SNRPN gene region. The position of the unmethylated (unmeth) and methylated (meth) alleles is indicated, on the right – the positions of the molecular weight marker pUC19/MspI; PC and NC – positive and negative PCR control, respectively; aberrant methylation was detected in sample No. 3; б – methyl-specific sequencing of the SNRPN fragment under study. At the top – unmethylated (unmeth), at the bottom – methylated (meth) alleles, differentially methylated cytosines in the CpG dinucleotides are shown by asterisks*

о частоте метилирования *SNRPN* в сперме/сперматозоидах, помимо отличий на этапе пробоподготовки, могут быть объяснены различным дизайном праймеров для МС-ПЦР и лишь частично перекрывающимися перечнями протестированных CpG-динуклеотидов в дифференциально метилированных последовательностях этого гена.

Ближе к полученной нами частоте метилирования находится значение 7,74 % – частота гиперметилирования импринтированной последовательности *SNRPN* у курящих мужчин с бесплодием [31]. Увеличение количества метилированных аллелей в образцах спермы до 10 % при олигозооспермии наблюдали также и в другом исследовании аберрантного метилирования импринтированных генов [32].

При анализе ассоциаций метилирования *SNRPN* с мужским бесплодием следует иметь в виду, каким методом делался анализ метилированного района. МС-ПЦР одного участка может не показывать ассоциаций с клиническими параметрами, тогда как более глубокое профилирование CpG-динуклеотидов гена *SNRPN* и прилегающих последовательностей с помощью бисульфитного секвенирования (пиросеквенирования) позволяет идентифицировать паттерны гиперметилированных цитозинов, которые различаются при нормо- и олигозооспермии [12].

К сожалению, малое количество образцов с метилированием *SNRPN* не позволило провести в нашей работе корреляционный анализ этого показателя со степенью олигоспермии. Тем не менее полученные данные свидетельствуют в пользу того, что аберрантное метилирование импринтированных генов может быть вовлечено в патогенез более 11 % случаев мужского бесплодия без учета тех случаев, которые связаны с высокопенетрантными мутациями и сочетаниями неблагоприятных полиморфизмов в известных генах-кандидатах бесплодия. Для более точной оценки доли эпигенетической патологии в структуре молекулярных

нарушений сперматогенеза необходимо исследовать и другие гены (дифференциально метилированные последовательности генома) как подверженные импринтингу, так и с биаллельной экспрессией в норме.

Многие исследователи продолжают поиск дифференциально метилированных генов, которые могут быть вовлечены в патогенез олигозооспермии, в частности, показана повышенная частота метилирования генов *GAA*, *UBE2G2* и *ALS2CR12* у пациентов с олигозооспермией относительно контрольной группы (p <0,0001) [33]. Выполненный в настоящей работе комплексный анализ мутаций и полиморфизмов в совокупности с оценкой частоты аберрантного метилирования *SNRPN* демонстрирует, что 20,4 % (10/49) случаев в гетерогенной выборке мужчин с бесплодием связаны со структурными генетическими нарушениями и/или эпигенетической патологией.

Заключение

Бесплодие у мужчин может быть обусловлено различными причинами, однако доля генетически обусловленных случаев постепенно увеличивается в этиологической структуре этого заболевания. Происходит это вследствие углубления знаний о молекулярном патогенезе снижения фертильности у мужчин, возросшего значения высокопроизводительного секвенирования и его роли в выявлении герминальных мутаций при синдромах Картагенера, Кальмана и другой наследственной патологии, а также изучения роли нарушений импринтинга и метилирования ДНК в сперматогенезе. В настоящей работе показано, что в 11 % случаев гетерогенной выборки мужчин с бесплодием выявлено аберрантное метилирование импринтированного гена *SNRPN* в сперме, что может отражать эпигенетические нарушения при сперматогенезе. Целесообразна валидация полученных результатов на более масштабной выборке образцов сперматозоидов с оценкой статуса метилирования других импринтированных и неимпринтированных генов. Вместе с тем нами продемонстрировано, что с учетом мутаций и полиморфизмов в уже известных связанных с бесплодием генах, около 20 % случаев снижения фертильности у мужчин характеризуются наличием молекулярно-генетических и эпигенетических нарушений.

ЛИТЕРАТУРА / REFERENCES

1. Чалый М.Е., Ахвледиани Н.Д., Харчилава Р.Р. Мужское бесплодие. Урология 2017;2-S2:4–19. [Chalyi M.E., Akhvlediani N.D., Kharchilava R.R. Male infertility. Urologiya = Urology 2017;2-S2:4–19. (in Russ.)]. DOI:10.18565/urol.2017.2-supplement.4-19. PMID: 28845928.
2. Kleisch S. Diagnosis of male infertility: diagnostic work-up of the infertile man. Eur Urol Suppl 2014;13:73–82. DOI:10.1016/j.eursup.2014.08.002.
3. Krausz C., Riera-Escamilla A. Genetics of male infertility. Nat Rev Urol 2018; 15(6):369–84. DOI:10.1038/s41585-018-0003-3. PMID: 29622783.
4. Colaco S., Modi D. Genetics of the human Y chromosome and its association with male infertility. Reprod Biol Endocrinol 2018;16(1):14. DOI:10.1186/s12958-018-0330-5. PMID: 29454353.
5. Souza D.A., Faucz F.R., Pereira-Ferrari L. et al. Congenital bilateral absence of the vas deferens as an atypical form of cystic fibrosis: reproductive implications and genetic counseling. Andrology 2018;6(1):127–35. DOI:10.1111/andr.12450. PMID: 29216686.
6. Xiao F., Lan A., Lin Z. et al. Impact of CAG repeat length in the androgen receptor gene on male infertility – a meta-analysis. Reprod BioMed Online 2016;33(1):39–49. DOI:10.1016/j.rbmo.2016.03.012. PMID: 27157932.
7. Глыбочко П.В., Аляев Ю.Г., Чалый М.Е., Усачёва О.А. Влияние полиморфизма генов глутатионтрансфераз M1 и T1 на андрогенный статус и качество эякулята после оперативного лечения варикоцеле. Андрология и генитальная хирургия 2013;1:23–6. [Glybochko P.V., Alyaev Y.G., Chalyy M.E., Usacheva O.A. Influence of the glutation S-transferases T1 and M1 gene polymorphisms on androgenic status and semen quality after surgical treatment of varicocele. Andrologiya i genital'naya khirurgiya = Andrology and Genital Surgery 2013;14(1):23–6. (In Russ.)]. DOI: 10.17650/2070-9781-2013-1-23-26.
8. Wu W., Lu J., Tang Q. et al. *GSTM1* and *GSTT1* null polymorphisms and male infertility risk: an updated meta-analysis encompassing 6934 subjects. Sci Rep 2013;3:2258. DOI:10.1038/srep02258. PMID: 23877133.
9. Эпигенетика. Под. ред. Эллис С.Д., Дженювейн Т., Рейнберг Д., Капаррос М.Л. Пер.с англ. М.: Техносфера, 2010. 496 с. [Epigenetics. Ed. by C.D. Allis, T. Jenuwein, D. Reinberg, M.L. Caparros. M.: Technosfera, 2010. 496 pp. (in Russ.)].
10. Наследственные болезни. Национальное руководство. Под ред. Бочкова Н.П. М.: ГЭОТАР-Медиа, 2013. 936 с. [Hereditary diseases. National guideline. Ed. by N.P. Bochkov. M.: GEOTAR-Media, 2013. 936 pp. (in Russ.)].
11. Santi D., De Vincentis S., Magnani E., Spaggiari G. Impairment of sperm DNA methylation in male infertility: a meta-analytic study. Andrology 2017;5(4):695–703. DOI:10.1111/andr.12379. PMID: 28718528.
12. Peng H., Zhao P., Liu J. et al. Novel epigenomic biomarkers of male infertility identified by methylation patterns of CpG sites within imprinting control regions of H19 and SNRPN genes. OMICS 2018;22(5):354–64. DOI:10.1089/omi.2018.0019. PMID: 29708855.
13. Cheon C.K. Genetics of Prader-Willi syndrome and Prader-Will-Like syndrome. Ann Pediatr Endocrinol Metab 2016;21(3):126–35. DOI:10.6065/apem.2016.21.3.126. PMID: 27777904.
14. Михайленко Д.С., Соболь И.Ю., Сафронова Н.Ю. и др. Частота выявления делеций AZF, мутаций *CFTR* и длинных аллелей CAG-повтора *AR* при первичной лабораторной диагностике в гетерогенной группе пациентов с мужским бесплодием. Урология 2019;3:101–7. [Mikhaylenko D.S., Sobol I.Y., Safronova N.Y. et al. The incidence of AZF deletions, *CFTR* mutations and long alleles of the *AR* CAG repeats during the primary laboratory

diagnostics in a heterogeneous group of infertily men. Urologiya = Urology 2019;3:101–7. (in Russ.)]. DOI:10.18565/urology.2019.3.101-107. PMID: 31356021.
15. Nailwal M., Chauhan J.B. Azoospermia factor C subregion of the Y chromosome. J Hum Reprod Sci 2017;10(4):256–60. DOI:10.4103/jhrs.JHRS_16_17. PMID: 29430151.
16. Аксельрод Э.В., Миронов К.О., Михайленко Д.С. и др. Разработка и апробация методики на основе мультиплексной полимеразной цепной реакции в режиме реального времени для определения клинически значимых микроделеций в Y-хромосоме. Клиническая лабораторная диагностика 2018;63(2):124–8. [Akselrod E.V., Mironov K.O., Mikhailenko D.S. et al. The development and approbation of methodology on the basis of multiplex polymerase chain reaction in real-time to determine clinically significant microdeletion in Y-chromosome. Klinicheskaya laboratornaya diagnostika = Klin Lab Diagn 2018;63(2):124–8. (in Russ.)]. DOI: 10.18821/0869-2084-2018-63-2-124-128. PMID: 30672679.
17. Абрамов Д.Д., Кадочникова В.В., Якимова Е.Г. и др. Высокая частота носительства в российской популяции мутаций гена *CFTR*, ассоциированных с муковисцидозом, и мутаций гена *PAH*, ассоциированных с фенилкетонурией. Вестник РГМУ 2015;4:32–5. [Abramov D.D., Kadochnikova V.V., Yakimova E.G. et al. High carrier frequency of *CFTR* gene mutations associated with cystic fibrosis, and *PAH* gene mutations associated with phenylketonuria in Russian population. Vestnik RGMU = Bulletin of RSMU 2015;4:32–5. (in Russ.)].
18. Chernykh V.B., Stepanova A.A., Beskorovainaya T.S. et al. The frequency and spectrum of mutations and the IVS8-T polymorphism of the *CFTR* gene in Russian infertile men. Russian Journal of Genetics 2010;46(6):750–57. PMID: 20734777.
19. Yang X., Sun Q., Yuan P. et al. Novel mutations and polymorphisms in the *CFTR* gene associated with three subtypes of congenital absence of vas deferens. Fertil Steril 2015;104(5):1268–75.e2. DOI:10.1016/j.fertnstert.2015.07.1143. PMID: 26277102.
20. Gelfi C., Perego M., Righetti P.G. et al. Rapid capillary zone electrophoresis in isoelectric histidine buffer: high resolution of the poly-T tract allelic variants in intron 8 of the *CFTR* gene. Clin Chem 1998;44(5):906–13. PMID: 9590360.
21. Курашова Н.А., Беляева Е.В., Ершова О.А. и др. Ассоциация полиморфизма генов *GSTT1*, *GSTM1* с бесплодием у мужчин. Урология 2017;6:38–42. [Kurashova N.A., Belyaeva E.V., Ershova O.A. et al. Association of polymorphism of *GSTT1* and *GSTM1* genes with infertility in men. Urologiya = Urology 2017;6:38–42. (in Russ.)]. DOI:10.18565/urology.2017.6.38-42. PMID: 29376593.
22. Черных В.Б., Руднева С.А., Сорокина Т.М. и др. Влияние CAG-полиморфизма гена андрогенового рецептора (*AR*) на сперматогенез у мужчин с бесплодием. Андрология и генитальная хирургия 2015;16(4):55–61. [Chernykh V.B., Rudneva S.A., Sorokina T.M. et al. An influence of androgen receptor (*AR*) gene CAG-polymorphism on spermatogenesis in infertile men. Andrologiya i genital'naya khirurgiya = Andrology and Genital Surgery 2015;16(4):55–61. (in Russ.)]. DOI:10.17650/2070-9781-2015-16-4-55-61.
23. Михайленко Д.С., Бабенко О.В., Кириллова Е.А. и др. Комплексный молекулярно-генетический анализ микроделеций области AZF, мутаций гена *CFTR* и длины CAG-повтора гена *AR* у мужчин с бесплодием. Проблемы репродукции. 2005;11(6):52–5. [Mikhaylenko D.S., Babenko O.V., Kirillova E.A. et al. Complex molecular genetic analysis of the AZF microdeletions, *CFTR* mutations, and CAG-repeat length of the *AR* gene in infertile men. Problemy reproduktsii = Problems of reproduction. 2005;11(6):52–5 (in Russ.)].
24. Canale D., Caglieresi C., Moschini C. et al. Androgen receptor polymorphism (CAG repeats) and androgenicity. Clin Endocrinol (Oxf) 2005;63(3):356–61. DOI:10.1111/j.1365-2265.2005.02354.x. PMID: 16117826.
25. Katagiri Y., Neri Q.V., Takeuchi T. et al. Androgen receptor CAG polymorphism (Xq11-12) status and human spermatogenesis: a prospective analysis of infertile males and their offspring conceived by intracytoplasmic sperm injection. Int J Mol Med 2006;18(3):405–13. PMID:16865224.
26. He W., Sun Y., Zhang S. et al. Profiling the DNA methylation patterns of imprinted genes in abnormal semen samples by next-generation bisulfite sequencing. J Assist Reprod Genet 2020;37(9):2211–21. DOI:10.1007/s10815-020-01839-x. PMID: 32572674.
27. El Hajj N., Zechner U., Schneider E. et al. Methylation status of imprinted genes and repetitive elements in sperm DNA from infertile males. Sex Dev 2011;5(2):60–9. DOI:10.1159/000323806. PMID: 21293114.
28. Camprubi C., Pladevall M., Grossmann M. et al. Semen samples showing an increased rate of spermatozoa with imprinting errors have a negligible effect in the outcome of assisted reproduction techniques. Epigenetics 2012;7(10):1115–24. DOI:10.4161/epi.21743. PMID: 22885410.
29. Lou H., Le F., Hu M. et al. Aberrant DNA methylation of IGF2-H19 locus in human fetus and in spermatozoa from assisted reproductive technologies. Reprod Sci 2019;26(7):997–1004. DOI:10.1177/1933719118802052. PMID: 30270743.
30. Ni W., Pan C., Pan Q. et al. Methylation levels of IGF2 and KCNQ1 in spermatozoa from infertile men are associated with sperm DNA damage. Andrologia 2019;51(5):e13239. DOI: 10.1111/and.13239. PMID: 30680773.
31. Dong H., Wang Y., Zou Z. et al. Abnormal methylation of imprinted genes and cigarette smoking: assessment of their association with the risk of male infertility. Reprod Sci 2017;24(1):114–23. DOI:10.1177/1933719116650755. PMID: 27247128.
32. Hammoud S.S., Purwar J., Pflueger C. et al. Alterations in sperm DNA methylation patterns at imprinted loci in two classes of infertility. Fertil Steril 2010;94(5):1728–33. DOI:10.1016/j.fertnstert.2009.09.010. PMID: 19880108.
33. Laqqan M., Hammadeh M.E. Alterations in DNA methylation patterns and gene expression in spermatozoa of subfertile males. Andrologia 2018;50(3). DOI:10.1111/and.12934. PMID: 29230837.

Вклад авторов
Д.С. Михайленко: выполнение основного объема экспериментальных исследований CAG-повтора *AR*, генов глутатионтрансфераз, МС-ПЦР гена *SNRPN*, участие в написании всех разделов статьи, формирование дизайна исследования;
О.А. Симонова: определение делеций AZF в исследуемой выборке;
И. Аль-Акел: анализ клинических данных о пациентах и участие в написании раздела о результатах и их обсуждении;
И.Ю. Соболь: сбор клинического материала и выделение ДНК;
Т.А. Едоян : участие в анализе экспериментальных данных;
Е.А. Ефремов: участие в статистическом анализе данных, написании раздела о результатах, заключения к статье и формировании дизайна исследования;
Е.Б. Кузнецова: бисульфитное секвенирование ПЦР-продуктов и выполнение отдельных экспериментальных задач работы;
М.В. Немцова: общее руководство исследованием, участие в написании раздела с обсуждением результатов.
Authors' contributions
D.S. Mikhaylenko: performing the main volume of experimental studies of the CAG repeat of *AR*, glutathione transferase genes, MS-PCR of the *SNRPN* gene, participating in the writing of all sections of the article, forming the design of the study;
O.A. Simonova: determination of AZF deletions in the study sample;
I. El Akel: analysis of clinical data on patients and participation in the writing of section on the results and discussion;
I.Yu. Sobol: collection of clinical material and isolation of DNA;
T.A. Edoyan: participation in the analysis of experimental data;
E.A. Efremov: participation in the statistical analysis of data, writing a section on the results, conclusion to the article and forming the design of the study;
E.B. Kuznetsova: bisulfite sequencing of PCR products and implementation of individual experimental tasks;
M.V. Nemtsova: general management of the study, participation in the writing of the section with the discussion of the results.

ORCID авторов / ORCID of authors
Д.С. Михайленко / D.S. Mikhaylenko: https://orcid.org /0000-0001-9780-8708
Е.А. Ефремов / E.A. Efremov: https://orcid.org /0000-0001-7193-7413
Е.Б. Кузнецова / E.B. Kuznetsova: https://orcid.org/0000-0002-7857-6320
М.В. Немцова / M.V. Nemtsova: https://orcid.org /0000-0002-2835-5992

Конфликт интересов. Авторы заявляют об отсутствии конфликта интересов.
Conflict of interest. The authors declare no conflict of interest.

Финансирование. Работа выполнена при частичной финансовой поддержке государственного задания Минобрнауки России на 2020 г.
Financing. The work was carried out with partial financial support of the state task of the Ministry of Education and Science of Russia for 2020.

Соблюдение прав пациентов и правил биоэтики. Все пациенты подписали информированное согласие на участие в исследовании. Работа одобрена локальным этическим комитетом ФГАОУ ВО Первый МГМУ им. И.М. Сеченова Минздрава России (Сеченовский Университет).
Compliance with patient rights and principles of bioethics. All patients signed informed consent to participate in the study. The work was approved by the Local Ethics Committee of the I.M. Sechenov First MSMU MOH Russia (Sechenov University).

Статья поступила: 17.11.2020. Принята к публикации: 11.03.2021.
Article submitted: 17.11.2020. **Accepted for publication:** 11.03.2021.

DOI: 10.17650/1726-9784-2021-22-1-62-70

CC BY 4.0

Аугментация уретральной площадки в области головки полового члена и дистальной уретры – эффективный метод коррекции свищей у детей с гипоспадией

Ю.Э. Рудин[1–3], Д.В. Марухненко[1], А.Ю. Рудин[2], Д.К. Алиев[1], Г.В. Лагутин[1], А.Б. Вардак[1]

[1]Отдел детской урологии Научно-исследовательского института урологии и интервенционной радиологии им. Н.А. Лопаткина – филиала ФГБУ «Национальный медицинский исследовательский центр радиологии»; Россия, 105425 Москва, ул. 3-я Парковая, 51, стр. 1;
[2]2-е детское отделение урологии-андрологии ГБУЗ «Детская городская клиническая больница Святого Владимира» Департамента здравоохранения г. Москвы; Россия, 107014 Москва, ул. Рубцовско-Дворцовая, 1/3;
[3]кафедра детской хирургии ФГБОУ ДПО «Российская медицинская академия непрерывного профессионального образования»; Россия, 125993 Москва, ул. Баррикадная, 2/1, стр. 1

Контакты: Юрий Эдвартович Рудин rudin761@yandex.ru

Введение. Важными причинами осложнений при коррекции гипоспадии считают дефицит тканей для пластики, малые размеры головки и рубцовые изменения тканей в области уретральной площадки. Свищ уретры в области венечной борозды – наиболее частое осложнение пластики уретры. Хирурги продолжают поиск надежных методик коррекции осложнений.

Материалы и методы. За период 2011–2019 гг. оперировано 85 детей со свищом уретры в области венечной борозды в возрасте от 2 до 17 лет. Ранее этим больным с венечной и стволовой гипоспадией была проведена пластика уретры (TIP) Snodgrass – 78 (91,7 %), Mathuie – 7 (8,2 %). В нашей клинике ранее оперировались 28 (32 %) мальчиков, остальным 57 (67 %) первичное хирургическое вмешательство по формированию уретры выполнили в других лечебных учреждениях.

Результаты. Все больные (85) были условно разделены на 2 группы. В 1-ю вошли 39 (45,8 %) детей, которым проведено ушивание свищевого хода, 2-ю группу составили 46 (54,1 %) больных, которым выполнена аугментация (увеличение, расширение) уретральной площадки в области головки и дистальной уретры с имплантацией прямоугольного свободного лоскута крайней плоти или слизистой полости рта.

Рецидив свища уретры после ушивания наблюдали у 10 (25,6 %) детей из 1-й группы, и только в 2 (4,3 %) случаях у детей с аугментацией уретральной площадки (p <0,05). Снижение потока мочи по данным урофлоуметрии отмечено у 15 (52 %) больных 1-й группы, у детей 2-й группы снижения потока мочи не было.

Обсуждение. Форма, размер головки и состояние уретральной площадки влияют на результат пластики уретры. Соединение крыльев головки в соответствии с нормальной анатомией позволяют избежать обструкции в дистальном отделе. Широкая уретра в области головки и наружного отверстия улучшает показатели потока мочи.

Заключение. Аугментация уретральной площадки головки полового члена и дистальной уретры с имплантацией широкого прямоугольного свободного лоскута в область наружного отверстия, по нашему мнению, имеет преимущество перед имплантацией ромбовидных лоскутов по методике GTIP или TIPgraft.

Ключевые слова: гипоспадия, пластика уретры, свищ уретры, аугментация уретральной площадки

Для цитирования: Рудин Ю.Э., Марухненко Д.В., Рудин А.Ю. и др. Аугментация уретральной площадки в области головки полового члена и дистальной уретры – эффективный метод коррекции свищей у детей с гипоспадией. Андрология и генитальная хирургия 2021;22(1):62–70. DOI: 10.17650/1726-9784-2021-22-1-62-70

Augmentation of the urethral plate in the glans penis area and the distal urethra – effective method of fistula correction in children with hypospadias

Yu.E. Rudin[1–3], D.V. Maruhnenko[1], A.Yu. Rudin[2], D.K. Aliev[1], G.V. Lagutin[1], A.B. Vardak[1]

[1]*Department of Pediatric Urology, N.A. Lopatkin Research Institute of Urology and Interventional Radiology – branch of the National Medical Research Center of Radiology; Bld.1, 51 3rd Parkovaya St., Moscow 105425, Russia;*
[2]*2nd Department of Pediatric Uurology-andrology, Children's City Clinical Hospital of St. Vladimir, Moscow Department of Healthcare; 1/3 Rubtsovsko-Dvortsovaya St., Moscow 107014, Russia;*
[3]*Department of Pediatric Surgery, Russian Medical Academy of Continuous Professional Education; Bld.1, 2/1 Barrikadnaya St., Moscow 125993, Russia*

Contacts: Yuriy Edvartovich Rudin rudin761@yandex.ru

Background. Important causes of complications of hypospadias repair are the deficit of tissues for plastic surgery, grooveless and small size of glans, obliteration of the urethral platewith varying degrees of scarring. The coronal urethral fistula is the most common complication of urethroplasty. Surgeons continue to search for reliable methods of correction of complications.
Materials and methods. Between 2011 and 2019, 85 children aged 2 and 17 years presented with coronal fistula of urethra after hypospadias repair. (TIP) Snodgrass – 78 (91.7 %) and Mathiue – 7 (8.2 %) procedures have been performed them earlier. In our clinic previously operated 28 (32 %) boys, primary surgery of the remaining 57 (67 %) was performed in other medical institutions.
Results. All patients (85), conditionally, were divided into two groups. The first group included 39 children (45.8 %), with stitching a fistula, the second group consisted of 46 patients (54.1 %), with augmentation of the urethral plate of the glans and distal urethra with the implantation of a rectangular preputial or oral mucosa free graft. Recurrent urethral fistula after stitching was observed in 10 boys (25.6 %) of the first group, and only in 2 cases (4.3 %) in children with the augmentation of the urethral plate (p <0.05). The decrease of urine flow according to the data of uroflowmetry was observed in 15 patients (52 %) the first group, the children of the second group did not have a decrease in the flow of urine.
Discussion. The shape, size of the glans and the condition of the urethral plate affect to the result of urethroplasty. The connection of the wings of the glans in accordance with normal anatomy, avoid obstruction in the distal part of urethra. A wide urethra in the glans and meatal area improves urine flow.
Conclusion. The augmentation of the urethral plate of the penile glans and the distal urethra with the implantation of a wide rectangular free flap in to the meatus, in our opinion, an advantage over the implantation of diamond-shaped grafts using the GTIP or TIP graft technique.

Key words: hypospadias, hypospadias repair, urethral fistula, augmentation of urethral plate

For citation: Rudin Yu.E., Maruhnenko D.V., Rudin A.Yu. et al. Augmentation of the urethral plate in the glans penis area and the distal urethra – effective method of fistula correction in children with hypospadias. Andrologiya i genital'naya khirurgiya = Andrology and Genital Surgery 2021;22(1):62–70. (In Russ.). DOI: 10.17650/1726-9784-2021-22-1-62-70

Введение

Гипоспадия – распространенный порок развития полового члена и уретры. Коррекция гипоспадии предусматривает устранение деформации кавернозных тел, формирование герметичного мочеиспускательного канала достаточного диаметра и выведение наружного отверстия уретры на вершину головки. Предложено более 300 различных оперативных пособий [1–4]. Расхождение раны на головке – хорошо известное осложнение пластики уретры, частота его развития достигает 15 % [5]. Свищи и стриктуры уретры встречаются еще чаще и наблюдаются преимущественно при коррекции сложных форм гипоспадии, недостатке пластического материала, повторных операциях с выраженным рубцовым процессом в области уретральной площадки [1–3, 5–7]. Хирурги продолжают поиск более надежных способов коррекции осложненных форм гипоспадии.

Материалы и методы

За период 2011–2019 гг. оперировано 85 детей в возрасте от 2 до 17 лет со свищом уретры в области венечной борозды. Ранее этим больным с венечной и стволовой гипоспадией была проведена пластика уретры (TIP) Snodgrass – 78 (91,7 %); Mathuie – 7 (8,2 %). В нашей клинике ранее оперировались 28 (32 %) мальчиков, остальным 57 (67 %) первичное хирургическое вмешательство по формированию уретры выполнили в других лечебных учреждениях.

Результаты

В зависимости от избранной тактики и объема хирургического вмешательства все больные (85) были условно разделены на 2 группы. В 1-ю вошли 39 (45,8 %) детей, которым проведено ушивание свищевого хода, 2-ю группу составили 46 (54,1 %) больных, перенесших реконструктивную операцию, им выполнена аугментация

уретральной площадки в области головки и дистальной уретры. Пациенты обеих групп были полностью сопоставимы по возрасту, форме гипоспадии, характеру рубцовых изменений в области послеоперационной раны. При катетеризации уретры в области сформированной головки удавалось свободно провести уретральный катетер возрастного размера без каких-либо затруднений. Повторные операции проводили не ранее 12 мес после ранее выполненного хирургического вмешательства.

Ушивание свища уретры больным 1-й группы проводили на уретральном катетере возрастного размера (10–12 Ch), использовали монофиламентные нити 6/0 PDS, область швов закрывали несколькими слоями тканей, мясистой оболочкой крайней плоти, перемещенной кожей ствола полового члена. Наибольшие сложности по обеспечению герметичности возникали в зоне примыкания спонгиозной ткани головки и кожи ствола полового члена.

Реконструкцию уретральной площадки в области головки и дистальной уретры мальчикам 2-й группы выполняли с использованием принципа ***аугментации*** (от позднелатинского *augmentatio* – увеличение, расширение). Операцию начинают с рассечения головки полового члена по вентральной поверхности до зоны свища в области венечной борозды. Далее выкраивают продольный лоскут в области зауженной уретральной площадки длиной 3–4 см. Далее продольно рассекают ткани уретральной площадки на 12 ч условного циферблата по всей длине зауженного лоскута на глубину 2–3 мм (рис. 1*а*). Мобилизуя края лоскута в стороны от срединного разреза, увеличивают ширину рассеченной уретральной площадки как в области головки, так и в дистальном отделе уретры на 15–20 мм (рис. 1*б*).

Далее из остатков внутреннего листка крайней плоти (либо буккального лоскута слизистой щеки или губы) выкраивают свободный прямоугольный лоскут размерами 2 × 3 см (см. рис. 1*а, б*). Лоскут очищают от остатков жировой и соединительной ткани и имплантируют в область мобилизованной рассеченной уретральной площадки отдельными узловыми швами 6–7/0 PDS (рис. 1*в*). Затем формируют уретру на уретральном катетере 10–12 Ch непрерывным прецизионным швом монофиламентной нитью 6/0 PDS. Первую линию швов на уретре укрепляют отдельными узловыми швами. На крыльях головки делают насечки для увеличения их длины (рис. 2*а*). Далее укрывают сформированный мочеиспускательный канал лоскутами мясистой оболочки крайней плоти, укладывая их друг на друга. Крылья головки соединяют отдельными внутренними узловыми швами монофиламентной нитью в верхней трети головки на протяжении 5–7 мм (рис. 2*б*). Рану на стволе и крайней плоти послойно ушивают наглухо (рис. 2*в*).

Этапы и результаты операции аугментации уретральной площадки на головке и в дистальной части уретры представлены на рис. 3 и 4.

Результаты лечения прослежены в сроки от 6 мес до 7 лет (см. таблицу).

Осложнения в виде рецидива свища мы наблюдали у 10 (25,6 %) детей из 1-й группы, которым выполнено ушивание свища. Повторные операции с реконструкцией уретры были успешны. Снижение потока мочи отмечено у 52 % детей 1-й группы, у которых ушивание свища было эффективным. Отклонения показателей урофлоуметрии были невыраженными (Qmax 7–9 мл/с), однако указывали на то, что при свободной катетеризации головки катетером возрастного диаметра нарушение свободного потока мочи у детей этой группы сохраняется.

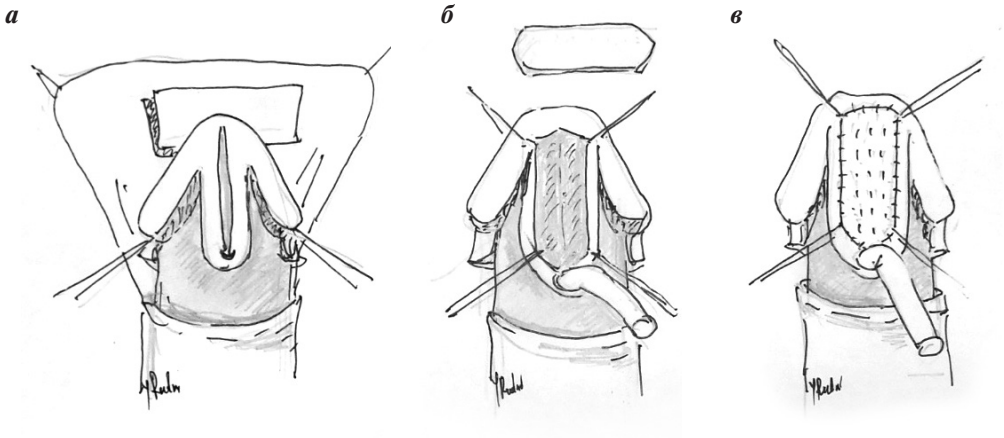

Рис. 1. *Этапы аугментации уретральной площадки в области головки и дистальной уретры. U-образный разрез вокруг уретральной площадки с рассечением уретральной площадки по срединной линии (а). Расширяющая мобилизация ткани головки и дистальной уретры; выкраивание свободного лоскута крайней плоти (б). Имплантация свободного лоскута препуция (слизистой щеки) в область дефекта уретральной площадки прямоугольной формы отдельными узловыми швами (в)*

Fig. 1. *Stages of the augmentation of the urethral plate of the glans and distal urethra. U-shaped incision along urethral plate with vertical deep midline incision (a). Wider mobilization of glans tissue and distal urethra; prepairing of free graft (б). Implantation of free preputial (buccal) graft to the rectangular shaped urethral plate defect by separate quilted sutures (в)*

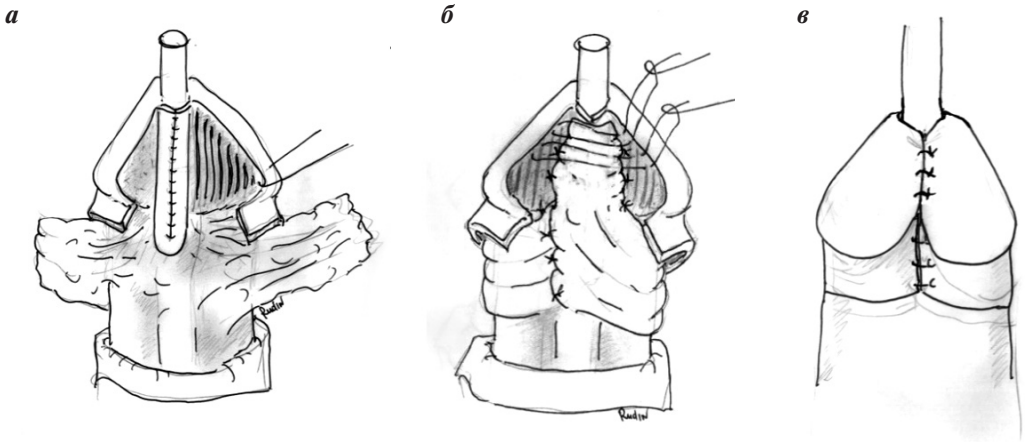

Рис. 2. *Формирование уретры прецизионным непрерывным швом; мобилизация крыльев головки продольными насечками; мобилизация лоскутов мясистой оболочки крайней плоти (а). Укрытие сформированной уретры двумя лоскутами мясистой оболочки; соединение крыльев головки (б). Окончательный вид полового члена (в)*

Fig. 2. *Urethroplasty by precision continuous suturing; wings of glans mobilization by longitudinal notches; mobilization of dartos preputial flaps (a). Double dartos flap protection of the neourethra; wings of glans connection (б). The final view of the penis (в)*

Рис. 3. *Этапы аугментации уретральной площадки в области головки и дистальной уретры у мальчика 3 лет со свищом уретры после лечения стволовой гипоспадии (а). Выкраивание U-образного лоскута вокруг зауженной уретральной площадки (б). Уретральная площадка рассечена по срединной линии и мобилизована; образовавшийся прямоугольный дефект укрыт свободным лоскутом крайней плоти отдельными узловыми матрацными швами 7/0 PDS (в). Вид полового члена после операции (г). Свободное мочеиспускание широкой струей на 14-е сутки после операции (д)*

Fig. 3. *Stages of the augmentation of the glans and distal urethra. The 3 years old boy with urethral fistula after hypospadias repair (a). U-shaped incision around narrowed urethral plate (б). Urethral plate was incised lengthwise in the midline and mobilized; rectangular shaped central plate defect was then covered with free preputial graft by separate quilted sutures 7/0 PDS (в). Penile view after procedure (г). Free urination by a wide stream for 14 days after procedure (д)*

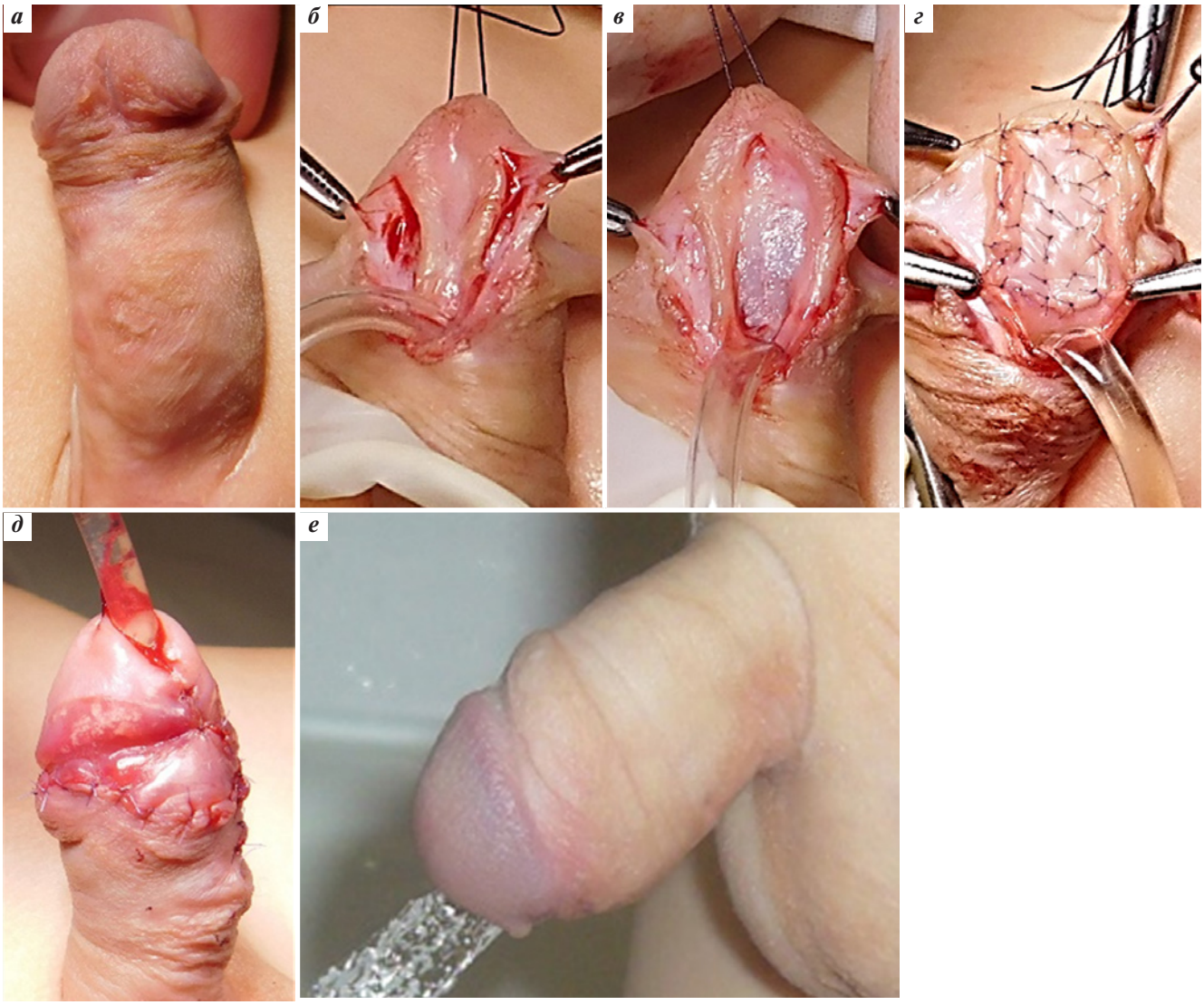

Рис. 4. *Этапы аугментации уретральной площадки в области головки и дистальной уретры у мальчика 2 лет со стволовой гипоспадией и свищом уретры (а). Выкраивание U-образного лоскута вокруг зауженной уретральной площадки (б). Вертикальный глубокий разрез по средней линии, широкая мобилизация ткани уретральной площадки на головке и в дистальном отделе уретры (в). Свободный лоскут крайней плоти прямоугольной формы укрыл дефект в центре уретральной площадки. Фиксирован на месте отдельными узловыми матрацными швами 7/0 PDS (г). Вид полового члена после операции (д). Свободное мочеиспускание через 4 мес после операции (е)*

Fig. 4. *Stages of the augmentation of the glans and distal urethra. The 2 years old boy of with shaft hypospadia and urethral fistula (a). U-shaped incision around narrowed urethral plate (б). Vertical deep midline incision; wider mobilization of utethral plate in glans tissue and distal urethra. (в). Free preputial graft of rectangular shaped covered the central urethral plate defect. Fixed in place being quilted using sutures 7/0 PDS (г). Final view of the penis after procedure (д). Free urination by a wide stream 4 months after procedure (е)*

Число рецидивов свища уретры и данные урофлоуметрии после операции
Number of recurrent urethral fistula and uroflowmetry data after surgery

Характер осложнений, группа пациентов (*n*) The nature of complications, group of patients (*n*)	Рецидив свища уретры, *n* (%) Recurrent urethral fistula, *n* (%)	Снижение потока мочи (урофлоуметрия) после операции, *n* (%) Decreased urine flow (uroflowmetry) after surgery, *n* (%)
Ушивание свища уретры, 1-я группа (39) Suturing of the urethral fistula, 1st group (39)	10 (25,6)	22 (56,4) (Qmax 7–9 мл/с)
Реконструкция с аугментацией, 2-я группа (46) Reconstruction with augmentation, 2nd group (46)	2 (4,3)	0 (0,0) (Qmax 12–15 мл/с)
Всего (85) Total (85)	12 (14,1)	22 (56,0)

Повторное образование свища уретры у детей 2-й группы после реконструкции головки с аугментацией уретральной площадки в области головки и дистальной уретры выявили только в 2 (4,3 %) случаях. Снижения потока мочи по данным урофлоуметрии у детей этой группы мы не выявили (Qmax 12–15 мл/с).

Обсуждение

На результат лечения гипоспадии влияют различные причины. Определяющее значение, по нашему мнению, имеет состояние уретральной площадки. Многие факторы, в частности, дефицит пластического материала, анатомические особенности строения, рубцовый процесс в области ранее перенесенной операции, приводят к уменьшению размеров уретральной площадки [1, 3–7]. По нашим наблюдениям, исходно маленькие анатомические размеры головки полового члена, отсутствие выраженной ладьевидной ямки встречаются у 25 % первичных больных. Многие хирурги выделяют разные по степени варианты плоской головки (рис. 5) [3, 6, 7].

Плоская головка полового члена малых размеров затрудняет создание широкого участка уретры в области головки и становится, вероятно, одной из основных причин возникновения мочевых свищей в области венечной борозды [6–11]. Попытки ушивания свища в области венечной борозды без реконструкции головки часто сопровождаются рецидивом свища. Пластика головки полового члена считается сложным этапом коррекции гипоспадии и имеет ряд особенностей [1, 3, 4, 6–12]. Однако при действительно малых размерах головки полового члена или выраженных рубцовых изменениях уретральной площадки в области головки многие методики могут оказаться неэффективными [5–7, 9–13].

Пластика уретры в дистальном отделе, соединение крыльев головки полового члена – чрезвычайно важный этап коррекции гипоспадии. Пластика головки полового члена в соответствии с нормальной анатомией может быть ключом к успешной коррекции гипоспадии [9]. При изучении особенности нормальной анатомии головки полового члена и дистальной уретры нам удалось установить, что спонгиозная ткань головки полового члена окружает мочеиспускательный канал не циркулярно. Уретра расположена вентрально в проксимальной и средней части головки и только в дистальном отделе головки – в центре спонгиозной ткани. Крылья головки в виде валиков окружают дистальный отдел уретры. Спонгиозная ткань крыльев головки, едва касающихся друг друга, соединяется в области уздечки. Спонгиозная ткань не растяжима, но уздечка может растягиваться в ширину в момент мочеиспускания (рис. 6).

Головка имеет конусовидную форму, и крылья головки в виде треугольника соединяются только на вершине (рис. 7) [9].

Именно поэтому в соответствии с нормальной анатомией важно сшивать крылья головки на коротком расстоянии только в дистальном отделе. Точнее, спонгиозную ткань головки не нужно сшивать вместе на протяжении всей головки от вершины до ее основания. Для укрытия уретры в средней части головки и в области венечной борозды целесообразно использовать мясистую оболочку крайней плоти и запас тканей внутреннего листка препуция, выкроенный заранее с избытком [11].

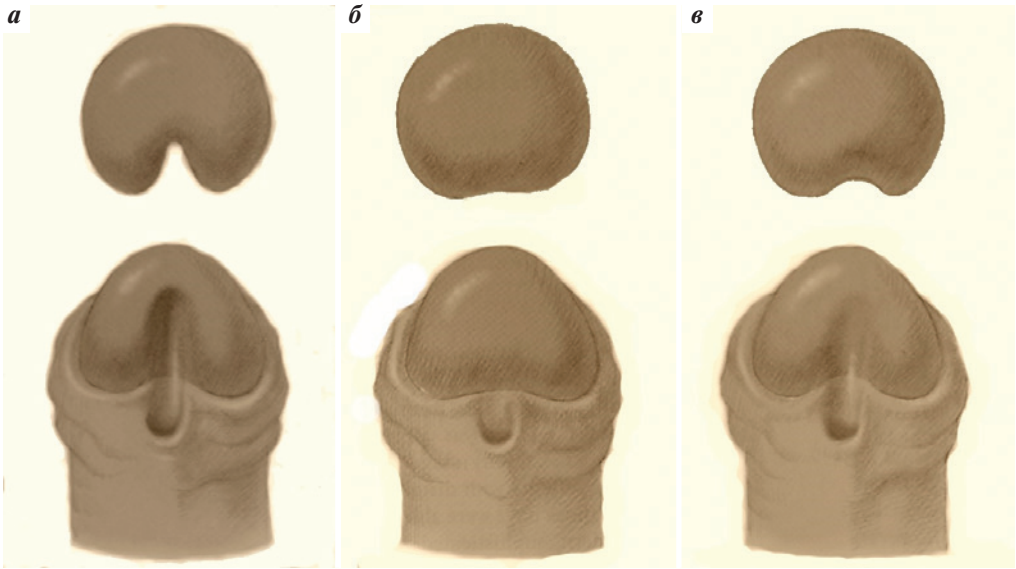

Рис. 5. *Формы уретральной площадки на головке при гипоспадии (ширина и форма): вдавленная (а), промежуточная (б), ровная, узкая головка (в) [3]*

Fig. 5. *Forms of urethral plate of penile glans with hypospadias (width and shape): wide, deeply grooved (a) intermediate (б), flat, narrow glans (в) [3]*

Рис. 6. *Ткань уздечки в области меатуса тянется*

Fig. 6. *The frenulum tissue is stretchable at the meatus area*

Рис. 7. *Головка имеет конусовидную форму, и крылья головки полностью соединяются только на вершине*

Fig. 7. *The glans has a cone-shaped shape and the wings of the glans are connect completely only on top*

Можно предположить, что важную роль играют размер и площадь головки в области наружного отверстия уретры. Это, по нашему мнению, функционально особенно важный участок мочеиспускательного канала. Предложено множество методик, увеличивающих ширину узкой уретральной площадки в области головки [1–5]. Широко распространены операция TIP – тубуляризированная рассеченная площадка (Snodgrass) [1, 8], GTIP – тубуляризированная рассеченная площадка с имплантированным свободным лоскутом (graft) ромбовидной формы и др. [1, 3, 4, 6, 7, 12–17]. В описанных методиках используют, как правило, сравнительно узкий свободный лоскут ромбовидной формы, без значимой мобилизации головки в области наружного отверстия. Эти способы операции достаточно эффективны при нормальных размерах головки или при минимальной склонности пациента к рубцеванию.

Предложенная методика аугментации уретральной площадки на головке и в дистальной части уретры не относится к оригинальной операции, подобные подходы имплантации широких квадратных лоскутов уже давно и успешно проводят при этапных операциях коррекции проксимальной и осложненной гипоспадии [18–20].

Мы предлагаем использовать эту технику при одноэтапных операциях при возникновении свища уретры. Аугментация уретральной площадки со значительной мобилизацией ткани головки в области наружного отверстия уретры и имплантацией широкого прямоугольного лоскута позволяет расширить уретру на головке в функционально важном участке мочеиспускательного канала. Метод помогает максимально уменьшить риски стеноза уретры в случае рубцевания тканей в области меатуса и предупредить нарушение потока мочи. Существует мнение, что снижение потока мочи не оказывает влияния на возникновение свища уретры [20–22]. Однако мы полагаем, что широкий мочеиспускательный канал и свободное мочеиспускание обеспечивают более благоприятное заживление сформированной уретры и снижают опасность возникновения свищей уретры [23].

Заключение

Наш опыт применения аугментации уретральной площадки в области головки и дистальной уретры в качестве одномоментной методики для коррекции свищей уретры в области венечной борозды у больных с венечной и стволовой гипоспадией показал свою эффективность. При использовании данной методики нам удалось снизить число осложнений при попытках ушивания свища с 25,4 до 4,3 % (p <0,05). Аугментация уретральной площадки успешно применяется нами и при первичных операциях у детей с плоской и маленькой головкой полового члена при коррекции стволовой и венечной гипоспадии. По нашему мнению, имплантация широких прямоугольных свободных лоскутов в область наружного отверстия мобилизованной уретральной площадки головки полового члена и дистальной уретры имеет преимущество перед имплантацией ромбовидных лоскутов по методике GTIP или TIP graft.

ЛИТЕРАТУРА / REFERENCES

1. Snodgrass W., Bush N. Hypospadiology. Dallas: Operation heppenis, 2015. Pp.387-394.
2. Ашкрафт К.У., Холдер Т.М. Детская хирургия. Лечение гипоспадии. СПб., 1999. С. 37–38. [Ashcraft K.W., Holder T.M. Pediatric surgery. Treatment of hypospadias. St. Petersburg, 1999. Pp. 37–8. (In Russ.)].
3. Hadidi A.T., Azmy A.F. Hypospadias Surgery. Springer 2004:223–35.
4. Меновщикова Л.Б., Рудин Ю.Э., Гарманова Т.Н., Шадеркина В.А. Клинические рекомендации Европейской ассоциации по детской урологии-андрологии. М.: Перо, 2015. С.134–157. [Menovshchikova L.B., Rudin Yu.E., Garmanova T.N., Shaderkina V.A. Clinical recommendations of the European Association for Pediatric Urology-Andrology. Moscow: Pero, 2015. Pp.134–157. (In Russ.)].
5. Snodgrass W., Cost N., Nakonezny P.A. et al. Analysis of risk factors for glans dehiscence after tubularized incised plate hypospadias repair. J Urol 2011;185(5):1845–6. DOI: 10.1016/j.juro.2010.12.070.
6. Aboutaleb H. Role of the urethral plate characters in the success of tubularized incised plate urethroplasty. Indian J Plast Surg 2014;47(2):227–31. DOI: 10.4103/0970-0358.138956.
7. Seleim H.M., El Sheemy M.S., Abdalazeem Y., et al. Comprehensive evaluation of grafting the preservable narrow plates with consideration of native plate width at primary hypospadias surgery. J Pediatr Urol 2019;15(4),345.E1–345.E7. DOI: 10.1016/j.jpurol.2019.05.002.
8. Snodgrass W.T. Tubularized, incised plate urethroplasty for distal hypospadias. J Urol 1994;151(2):464–5. DOI: 10.1016/s0022-5347(17)34991-1.
9. Рудин Ю.Э., Марухненко Д.В., Гарманова Т.Н. и др. Пластика головки полового члена в соответствии с нормальной анатомией – ключ к успешной коррекции гипоспадии. Урология 2013;(3):74–8. [Rudin Yu.E., Marukhnenko D.V., Garmanova T.N. et al. Plastic surgery of the glans penis in accordance with the normal anatomy is the key to the successful correction of hypospadias. Urologiya = Urology 2013;(3):74–8. (In Russ.)].
10. Рудин Ю.Э., Марухненко Д.В., Гарманова Т.Н. и др. Выбор метода уретропластики у больных с дистальной и среднестволовой гипоспадией. Урология 2013;(1):92–6. [Rudin Yu.E., Marukhnenko D.V., Garmanova T.N. et al. Selection of the method of urethroplasty in patients with distal and mid-stem hypospadias. Urologiya = Urology 2013;(1):92–6.(In Russ.)].
11. Рудин Ю.Э., Марухненко Д.В. Оптимизация пластики уретры при лечении детей с дистальной и средне-стволовой гипоспадией. Российский вестник детской хирургии, анестезиологии и реаниматологии 2015;5(2):20–6. [Rudin Yu.E., Marukhnenko D.V. Optimization of urethral plastic surgery in the treatment of children with distal and middle-stem hypospadias. Rossiiskii vestnik detskoi khirurgii, anesteziologii i reanimatologii = Russian Bulletin of Pediatric Surgery, Anesthesiology and Resuscitation 2015;5(2):20–6.(In Russ.)].
12. Каганцов И.М., Суров Р.В. и др. Сравнение результатов коррекции срединной и проксимальной гипоспадии у детей методикой Graft Tubularized Incised Plate. Экспериментальная и клиническая урология 2018;(4):110–3. [Kagantsov I.M., Surov R.V. et al. Comparison of the results of correction of median and proximal hypospadias in children by Graft Tubularized Incised Plate. Eksperimentalnaya i klinicheskaya urologiya = Experimental and Clinical Urology 2018;(4):110–3. (In Russ.)].
13. Queteishat A., Desai D., Cuckow P. et al. Use of an inner preputial free graft to extend the indications of Snodgrass hypospadias repair (Snodgraft). J Pediatr Urol 2005;1(6):395–6. DOI: 10.1016/j.jpurol.2005.03.010.
14. Kolon T.F., Gonzales Jr. E.T. The dorsal inlay graft for hypospadias repair. J Urol 2000;163(6):1941–3. PMID: 10799234.
15. Hayes M.C., Malone P.S. The use of a dorsal buccal graft with urethral plate incision (Snodgrass) for hypospadias salvage. BJU Int 1999;83(4):508–9. DOI: 10.1046/j.1464-410x.1999.00043.x.
16. Рудин Ю.Э., Марухненко Д.В., Бачиев С.В. и др. Одномоментная уретропластика с увеличением площади головки полового члена при лечении гипоспадии у детей. Экспериментальная и клиническая урология 2010;(3):66–9. [Rudin Yu.E., Marukhnenko D.V., Bachiev S.V. et al. Simultaneous urethroplasty with an increase in the area of the glans penis in the treatment of hypospadias in children. Eksperimentalnaya i klinicheskaya urologiya = Experimental and Clinical Urology 2010;(3):66–9. (In Russ.)].
17. Рудин Ю.Э., Марухненко Д.В., Гарманова Т.Н. и др. Новый метод пластики головки полового члена у пациентов с гипоспадией. Экспериментальная и клиническая урология 2013;(1):87–9. [Rudin Yu.E., Marukhnenko D.V., Garmanova T.N. et al. A new method of plastic surgery of the glans penis in patients with hypospadias. Eksperimentalnaya i klinicheskaya urologiya = Experimental and Clinical Urology 2013;(1):87–9. (In Russ.)].
18. Bracka A. Hypospadias repair: the two-stage alternative. Br J Urol 1995;3:31–41. DOI: 10.1111/j.1464-410x.1995.tb07815.x.
19. Bracka A. The role of two-stagerepair in modern hypospadiology. Indian J Urol 2008;24(2):210–8. DOI: 10.4103/0970-1591.40618.
20. Winberg H., Anderberg M., Arnbjornsson E. et al. Urinary flow measurement in hypospadias correlated to surgical procedure and risk of development of urethra-cutaneous fistula. J Pediatr Urol 2020;16(3):306.E1–306.E8. DOI: 10.1016/j.jpurol.2020.03.004.
21. Andersson M., Doroszkiewicz M., Arfwidsson C. Hypospadias repair with tubularized incised plate: Does the obstructive flow pattern resolve spontaneously? J Pediatr Urol 2011;7(4):441–5. DOI: 10.1016/j.jpurol.2010.05.006.
22. Pan P. Can Grafted Tubularized Incised Plate Urethroplasty be Used to Repair Narrow Urethral Plate Hypospadias? Its Functional Evaluation Using Uroflowmetry. J Indian Assoc Pediatr Surg 2019;24(4):247–51. DOI: 10.4103/jiaps.JIAPS_151_18.
23. Badawy H., Orabi S. Hanno A. et al. Posterior hypospadias: Evaluation of a paradigm shift from single to staged repair. J Pediatr Urol 2018;14(1):28.e1-28.e8. DOI: 10.1016/j.jpurol.2017.07.007.

Вклад авторов
Ю.Э. Рудин, Д.В. Марухненко, А.Ю. Рудин, Д.К. Алиев, Г.В. Лагутин, А.Б. Вардак: разработка дизайна исследования; проведение операций, ассистирование, другое лечение; выполнение лабораторных и инструментальных диагностических исследований, курирование пациентов; получение данных для анализа; анализ полученных данных (включая статистический); обзор публикаций по теме статьи; написание текста статьи; научное редактирование, научное консультирование.
Authors' contributions
Yu.E. Rudin, D.V. Maruhnenko, A.Yu. Rudin, D.K. Aliev, G.V. Lagutin, A.B. Vardak: research design development; conducting operations, assisting, other treatment; performing laboratory and instrumental diagnostic studies, supervising patients, etc.; obtaining data for analysis; analyzing the obtained data (including statistical); reviewing publications on the topic of the article; writing the text of the article; scientific editing, scientific consulting.

ORCID авторов / ORCID of authors
Ю.Э. Рудин / Yu.E. Rudin: https://orcid.org/0000-0001-5973-615X
Д.В. Марухненко / D.V. Maruhnenko: https://orcid.org/0000-0001-5194-2880
А.Ю. Рудин / A.Yu. Rudin: https://orcid.org/0000-0002-8098-6441
Д.К. Алиев / D.K. Aliev: https://orcid.org/0000-0002-9813-3447
Г.В. Лагутин /G.V. Lagutin: https://orcid.org/0000-0003-3162-5997
А.Б. Вардак / A.B. Vardak: https://orcid.org/0000-0003-0722-4237

Конфликт интересов. Авторы заявляют об отсутствии конфликта интересов.
Conflict of interest. The authors declare no conflict of interest.

Финансирование. Исследование проведено без спонсорской поддержки.
Financing. The study was performed without external funding.

Соблюдение прав пациентов и правил биоэтики. Родители пациентов подписали информированное согласие на участие детей в исследовании.
Compliance with patients rights and principles of bioethics. There is given the parental informed consent to the children's participation in the study..

Статья поступила: 17.01.2021. **Принята к публикации:** 11.03.2021.
Article submitted: 17.01.2021. **Accepted for publication:** 11.03.2021.

DOI: 10.17650/1726-9784-2021-22-1-71-75

CC BY 4.0

Консервативные возможности коррекции андрологических нарушений после перенесенного COVID-19

А.Ю. Попова[1, 2], С.И. Гамидов[1, 2], Т.В. Шатылко[1], Н.Г. Гасанов[1], Р.И. Овчинников[1], Р.С. Гамидов[3]

[1]Отделение андрологии и урологии ФГБУ «Национальный медицинский исследовательский центр акушерства, гинекологии и перинатологии им. акад. В.И. Кулакова» Минздрава России; Россия, 117198 Москва, ул. Академика Опарина, 4;
[2]кафедра акушерства, гинекологии, перинатологии и репродуктологии ИПО ФГАОУ ВО «Первый Московский государственный медицинский университет им. И.М. Сеченова» (Сеченовский Университет) Минздрава России; Россия, 117198 Москва, ул. Академика Опарина, 4;
[3]ФГАОУ ВО «Первый Московский государственный медицинский университет им. И.М. Сеченова» (Сеченовский Университет) Минздрава России; Россия, 119991 Москва, ул. Трубецкая, 8, стр. 2

Контакты: Алина Юрьевна Попова alina-dock@yandex.ru

Новое коронавирусное заболевание 2019 г. (COVID-19), вызываемое SARS-CoV-2 (тяжелый острый респираторный синдром, связанный с коронавирусом-2), привело к серьезной обеспокоенности в области общественного здравоохранения во всем мире. Вопрос о том, может ли SARS-CoV-2 проникать в ткань яичка и/или сперму, в настоящее время остается без ответа. Также много вопросов по поводу профилактики и лечения пациентов, перенесших COVID-19, возникает у специалистов, занимающихся проблемами бесплодия. Появляется все больше публикаций, которые демонстрируют противовоспалительную, противовирусную, антиоксидантную активность растений, называемых адаптогенами. Это послужило поводом для анализа имеющихся работ по влиянию антиоксидантов и адаптогенов на репродуктивную функцию мужчин, перенесших COVID-19.

Ключевые слова: COVID-19, SARS-CoV-2, бесплодие, адаптогены, антиоксиданты, сперматогенез

Для цитирования: Попова А.Ю., Гамидов С.И., Шатылко Т.В. и др. Консервативные возможности коррекции андрологических нарушений после перенесенного COVID-19. Андрология и генитальная хирургия 2021;22(1):71–5. DOI: 10.17650/1726-9784-2021-22-1-71-75

Possibilities of conservative treatment for andrological conditions in men with history of COVID-19

A.Yu. Popova[1, 2], S.I. Gamidov[1, 2], T.V. Shatylko[1], N.G. Gasanov[1], R.I. Ovchinnikov[1], R.S. Gamidov[3]

[1]Department of Andrology and Urology, V.I. Kulakov National Medical Research Center of Obstetrics, Gynecology and Perinatology, Ministry of Health of Russia; 4 Akademika Oparina St., Moscow 117198, Russia;
[2]Department of Obstetrics, Gynecology, Perinatology and Reproductology, IPE of I.M. Sechenov First Moscow State Medical University, Ministry of Health of Russia; 4 Akademika Oparina St., Moscow 117198, Russia;
[3]I.M. Sechenov First Moscow State Medical University, Ministry of Health of Russia; Bld. 2, 8 Trubetskaya St., Moscow 119991, Russia

Contacts: Alina Yuryevna Popova alina-dock@yandex.ru

Novel coronavirus infection 2019 (COVID-19), which is caused by SARS-CoV-2 (severe acute respiratory syndrome related coronavirus-2), leads to a growing concern for public healthcare worldwide. Question about whether SARS-CoV-2 is able to penetrate into testicular tissue and/or seminal fluid remains unanswered. Fertility specialists also encounter many issues regarding prevention and treatment of infertility in patients with a history of COVID-19. There is an increasing number of publications which demonstrate anti-inflammatory, antiviral and antioxidant properties of so-called adaptogenic plants. This was the reason to analyze published articles on the effects of antioxidants and adaptogens on reproductive function in males with a history of COVID-19.

Key words: COVID-19, SARS-CoV-2, infertility, adaptogens, antioxidants, spermatogenesis

For citation: Popova A.Yu., Gamidov S.I., Shatylko T.V. et al. Possibilities of conservative treatment for andrological conditions in men with history of COVID-19. Andrologiya i genital'naya khirurgiya = Andrology and Genital Surgery 2021;22(1):71–5. (In Russ.). DOI: 10.17650/1726-9784-2021-22-1-71-75

Новое коронавирусное заболевание 2019 г. (COVID-19), вызванное возбудителем SARS-CoV-2 (тяжелый острый респираторный синдром, связанный с коронавирусом-2), с декабря 2019 г. находится в эпицентре всемирной паники и является предметом глобальной обеспокоенности в отношении здоровья. По состоянию на 31 декабря 2020 г., по данным Всемирной организации здравоохранения (ВОЗ), во всем мире подтверждено 102 964 429 случаев заражения и 2 227 900 случаев смерти, пандемия охватила 197 стран мира (ВОЗ, 2020). В борьбе с вирусом ВОЗ разработала стратегию, направленную на прерывание контактов между людьми, изоляцию пациентов на ранних этапах, выявление и сокращение возможностей передачи вируса от источника заболевания и ускорение исследований, направленных на поиск средств профилактики и лечения. На данном этапе чрезвычайно важно понять основной механизм поражения вируса для разработки конкретных лекарств. В настоящее время нет четких и согласованных протоколов лечения, хотя число заболевших постоянно растет. Лечение, предоставляемое заболевшим людям, главным образом, основано на симптомах, а тяжелобольным предоставляется поддержка в виде искусственной вентиляции легких [1]. В настоящее время только некоторые препараты одобрены для использования против SARS-CoV-2.

Патогенез и прогрессирование вирусной инфекции – это многоэтапный процесс [2, 3], который требует соответствующей терапевтической стратегии, начиная с инициации общего защитного ответа на патоген [4–7]. В этот процесс включены многочисленные внеклеточные и внутриклеточные взаимодействия между компонентами защиты хозяина и системами регуляции жизненного цикла на всех уровнях – геномном, транскриптомном, протеомном, метаболомном и макробиотическом [8]. Следовательно, эффективная профилактика или лечение как данной, так и других вирусных инфекций требует фармацевтического вмешательства, влияющего на врожденную и адаптивную иммунные системы, ферменты, метаболизирующие фазы I–III систем детоксикации и восстановления, а также на жизненный цикл и распространение вируса. Этого можно достичь также с помощью травяных препаратов, которые обладают поливалентным и плейотропным действием на системы защиты хозяина. Например, было обнаружено, что более половины субъектов, инфицированных SARS-CoV-2, не имели симптомов на момент тестирования [9], что указывает на способность врожденной иммунной системы сдерживать прогрессирование COVID-19 на ранней стадии – стадии инвазии возбудителя. Активация и угнетение различных компонентов врожденной иммунной системы [5, 6, 10] многочисленными природными соединениями растительного мира хорошо документированы во многих публикациях. В частности, сложные смеси природных соединений (или экстрактов трав), синергетически воздействующие на несколько элементов молекулярных сетей, участвующих в воспалительной защитной реакции, предположительно более эффективны, чем монолекарства, нацеленные только на один рецептор [11, 12].

Адаптогены – это природные стресс-защитные соединения или экстракты растений, которые повышают адаптивность, устойчивость и выживаемость организмов [13]. Адаптогены формируют «состояние неспецифической устойчивости» организмов [14] к вредным воздействиям [15, 16], в том числе к бактериальным и вирусным патогенам. Неспецифические защитные реакции на патогены зависят от способности организма распознавать консервативные признаки патогенов эволюционно древней врожденной иммунной системой, группой белков и фагоцитарных клеток, которые активируются в критические 1-е часы и дни инфекции для уничтожения патогенов [10]. Ключевой критерий работы адаптогенов – проявление разнонаправленного воздействия на нейроэндокринно-иммунную систему, вызывающего адаптивные реакции на стресс. Это воздействие подразумевает стимуляцию систем защиты клеток и организма, активацию внутриклеточных и внеклеточных адаптивных сигнальных путей и экспрессию активируемых стрессом белков для изменения защитной или репарационной способности и повышения неспецифической устойчивости и адаптации к стрессу [12, 13].

Противовоспалительная, противовирусная, антиоксидантная и другая родственная активность растений, называемых адаптогенными, была продемонстрирована в многочисленных доклинических исследованиях.

В настоящее время ведется множество исследований, направленных на оценку влияния SARS-CoV-2 на репродуктивное здоровье мужчин, а также на поиск возможных путей защиты от повреждения [17, 18]. Данные опасения вызваны патогенезом вируса SARS-CoV-2, который содержит 4 ключевых структурных белка, а именно: нуклеокапсид (N), спайк (S), мелкие мембраны (SM) и мембраны (M). Белок S необходим для того, чтобы вирус слился с клеткой-хозяином через рецептор-связывающий домен [19]. Основным путем проникновения SARS-CoV-2 в клетку является присоединение белка S к ангиотензин-превращающему ферменту 2 (АПФ2),

который может присутствовать в альвеолярных клетках типа II, клетках миокарда, клетках проксимальных канальцев почки, эпителиальных клетках подвздошной кишки и пищевода, а также в уротелиальных клетках мочевого пузыря [20]. АПФ2 также присутствует в клетках ткани яичка, так как высоко экспрессируется в клетках Лейдига и Сертоли [21]. Исходя из этого, предполагают, что SARS-CoV-2 может связываться с АПФ2 в ткани яичка, приводя к патологическим изменениям ввиду проникновения вирусной инфекции [22], и, таким образом, яичко может быть уязвимо для инфекции SARS-CoV-2. Однако в некоторых работах, где оценивали параметры эякулята пациентов с COVID-19, было продемонстрировано полное отсутствие SARS-CoV-2 в эякуляте и яичках инфицированных мужчин [23]. Поэтому необходимы дополнительные исследования с участием бóльшего числа пациентов, чтобы выяснить, присутствует ли вирус в яичках. Тем не менее существующие вопросы уже диктуют необходимость профилактики и реабилитации репродуктивной функции пациентов, перенесших COVID-19. Вышеизложенные данные говорят о целесообразности назначения антиоксидантов для коррекции оксидативного нарушения сперматозоидов, и это особенно важно для пациентов, планирующих реализовывать свою репродуктивную функцию после перенесенной инфекции COVID-19.

Женьшень уже давно является одним из наиболее распространенных лекарственных средств растительного происхождения (адаптоген), используемых для лечения людей. В экспериментальных работах сообщалось, что экстракт женьшеня снижает выработку воспалительных цитокинов (интерлейкинов 6 и 8) и увеличивает выработку антивирусного цитокина (интерферона γ) при инфицировании вирусом гриппа [24, 25]. Было показано, что ферментированные продукты женьшеня проявляют различную биологическую активность, в том числе антиоксидантную и антибактериальную.

Положительное влияние L-карнитина продемонстрировано в ряде исследований, использование данного компонента стало, пожалуй, самым популярным в андрологии и репродуктологии. L-карнитин, продуцируемый придатком яичка, участвует в переносе ацилгруппы и окислительном фосфорилировании жирных кислот в митохондриях и, как следствие, дает энергию, необходимую сперматозоидам для созревания и приобретения подвижности. Также установлено, что L-карнитин и ацетил-L-карнитин обладают антиоксидантной активностью за счет удаления токсичного внутриклеточного ацетил-кофермента А и стабилизации клеточной мембраны сперматозоидов под действием активных форм кислорода. Что касается других антиоксидантов, применяемых в терапии мужского бесплодия, то здесь недавний метаанализ продемонстрировал, что коэнзим Q10, омега-3-ненасыщенные жирные кислоты, цинк и селен могут оказывать положительное влияние на мужскую фертильность [26]. Эффект применения пероральных антиоксидантов и микроэлементов (супероксиддисмутаза, каталаза, глутатионпероксидаза, витамины Е, С, каротиноиды, селен, цинк, фолиевая кислота, ацетилцистеин, L-карнитин, коэнзим Q10 (убихинон)), оценивался в базе данных (Cochrane) мужчин из 2876 пар, проходящих программы вспомогательных репродуктивных технологий, и данная оценка показала, что употребление в пищу антиоксидантов и микроэлементов способствует повышению шансов на зачатие для субфертильных пар, прибегающих к использованию вспомогательных репродуктивных технологий [27].

В настоящее время на российском рынке есть антиоксидантный комплекс «Бест Фертил», в состав которого входят не только все необходимые компоненты с известным антиоксидантным действием, но и адаптогены, лечение которыми может представлять особый интерес для пациентов, перенесших COVID-19.

Из представленных данных можно сделать вывод, что адаптогены могут играть потенциально важную роль на всех стадиях вирусной инфекции. Они обеспечивают базовую поддержку за счет своего иммуномодулирующего, иммуностимулирующего и антиоксидантного эффекта [28] на всех 4 этапах, борются с инфекцией благодаря своим специфическим и неспецифическим противовирусным свойствам, уменьшают нарастающее воспаление за счет своего противовоспалительного действия, а также способности останавливать окислительный стресс, особенно в сочетании с антиоксидантами. Ввиду этого комбинированные антиоксидантные препараты, такие как «Бест Фертил», содержащие адаптогены и антиоксиданты, могут иметь преимущество при COVID-19, так как оказывают направленное положительное влияние на репродуктивную функцию. Безусловно, данные выводы требуют дополнительных исследований для возможности использования полученных результатов в клинической в практике врача.

ЛИТЕРАТУРА / REFERENCES

1. Zumla A., Chan J.F.W, Azhar E.I. et al. Coronaviruses – drug discovery and therapeutic options. Nat Rev Drug Discov 2016;15(5):327-47. DOI: 10.1038/nrd.2015.37.
2. Azkur A.K., Akdis M., Azkur D. et al. Immune response to SARS-CoV-2 and mechanisms of immunopathological changes in COVID-19. Allergy 2020;75(7):1564–81. DOI: 10.1111/all.14364.
3. Tay M.Z., Poh C.M., Rénia L. et al. The trinity of COVID-19: Immunity, inflammation and intervention. Nat Rev Immunol 2020;20(6):363–74. DOI: 10.1038/s41577-020-0311-8.
4. Vardhana S.A., Wolchok J.D. The many faces of the anti-COVID immune response. J Exp Med 2020;217(6):e20200678. DOI: 10.1084/jem.20200678.
5. Li G., Fan Y., Lai Y. et al. Coronavirus infections and immune responses. J Med Virol 2020;92(4):424–32. DOI: 10.1002/jmv.25685.
6. Schijns V., Lavelle E.C. Prevention and treatment of COVID-19 disease by controlled modulation of innate immunity. Eur J Immunol 2020;50(7):932–8. DOI: 10.1002/eji.202048693.
7. Lega S., Naviglio S., Volpi S., Tommasini A. Recent Insight into SARS-CoV2 Immunopathology and Rationale for Potential Treatment and Preventive Strategies in COVID-19. Vaccines (Basel) 2020;8(2):224. DOI: 10.3390/vaccines8020224.
8. Yang R., Liu H., Bai C. et al. Chemical composition and pharmacological mechanism of Qingfei Paidu Decoction and Ma Xing Shi Gan Decoction against Coronavirus Disease 2019 (COVID-19): In silico and experimental study. Pharmacol Res 2020;157:104820. DOI: 10.1016/j.phrs.2020.104820.
9. Sakurai A., Sasaki T., Kato S. et al. Natural History of Asymptomatic SARS-CoV-2 Infection. N Engl J Med 2020;383(9):885-6. DOI: 10.1056/NEJMc2013020.
10. Alberts B., Johnson A., Lewis J. et al. Molecular Biology of the Cell. 4th ed. New York: Garland Science, 2002.
11. Efferth T., Koch E. Complex Interactions between Phytochemicals. The Multi-Target Therapeutic Concept of Phytotherapy. Curr Drug Targets 2011;12(1):122–32. DOI: 10.2174/138945011793591626.
12. Panossian A., Seo E.-J., Efferth T. Novel molecular mechanisms for the adaptogenic effects of herbal extracts on isolated brain cells using systems biology. Phytomedicine 2018;50:257–84. DOI: 10.1016/j.phymed.2018.09.204.
13. Panossian A. Understanding adaptogenic activity: Specificity of the pharmacological action of adaptogens and other phytochemicals. Ann N Y Acad Sci 2017;1401(1):49–64. DOI: 10.1111/nyas.13399.
14. Lazarev N.V., Ljublina E.I., Rozin M.A. [State of nonspecific resistance] [Article in Russian]. Patol Fiziol Experim Ter 1959;3:16–21. PMID: 14414794.
15. Brekhman I., Dardymov I. New substances of plant origin which increase nonspecific resistance. Annu Rev Pharmacol 1969;9:419–30. DOI: 10.1146/annurev.pa.09.040169.002223.
16. Wagner H., Nörr H., Winterhoff H. Plant adaptogens. Phytomedicine 1994;1(1):63–76. DOI: 10.1016/S0944-7113(11)80025-5.
17. Wang Z., Xu X. ScRNA-Seq Profiling of Human Testes Reveals the Presence of the ACE2 Receptor, A Target for SARS-CoV-2 Infection in Spermatogonia, Leydig and Sertoli Cells. Cells 2020;9(4):920. DOI: 10.3390/cells9040920.
18. Esteves S.C., Lombardo F., Garrido N. et al. SARS-CoV-2 Pandemic and Repercussions for Male Infertility Patients: A Proposal for the Individualized Provision of Andrological Services. Andrology 2021;9(1):10–18. DOI: 10.1111/andr.12809.
19. Monteleone P.A., Nakano M., Lazar V. et al. A review of initial data on pregnancy during the COVID-19 outbreak: implications for assisted repro-ductive treatments. JBRA Assist Reprod 2020;24(2):219–25. DOI: 10.5935/1518-0557.20200030.
20. Zhou G., Chen S., Chen Z. Advances in COVID-19: The Virus, the Pathogenesis, and Ev-idence-Based Control and Therapeutic Strategies. Front Med 2020;14(2):117–25. DOI: 10.1007/s11684-020-0773-x.
21. Fan C., Li K., Ding Y. et al. ACE2 expression in kidney and testis may cause kidney and testis damage after 2019-nCoV infection. MedRxiv, 2020. Available at: https://www.medrxiv.org/content/10.1101/2020.02.12.20022418v1. DOI: 10.1101/2020.02.12.20022418.
22. Cardona Maya W.D., Du Plessis S.S., Velilla P.A. SARS-CoV-2 and the Testis: Similarity with Other Viruses and Routes of Infection. Reprod Biomed Online 2020;40(6):763–4. DOI: 10.1016/j.rbmo.2020.04.009.
23. Song C., Wang Y., Li W. et al. Absence of 2019 Novel Coronavirus in Semen and Testes of COVID-19 Patients. Biol Reprod 2020;103(1):4-6. DOI: 10.1093/biolre/ioaa050.
24. Lee J.S., Hwang H.S., Ko E.J. et al. Immunomodulatory activity of red ginseng against influenza A virus infection. Nutrients 2014;6(2):517–29. DOI: 10.3390/nu6020517.
25. Yoo D.G., Kim M.C., Park M.K. et al. Protective effect of ginseng polysaccharides on influenza viral infection. PLoS ONE 2012;7(3):e33678. DOI: 10.1371/journal.pone.0033678.
26. Salas-Huetos A., Rosique-Esteban N., Becerra-Tomás N. et al. The effect of nutrients and dietary supplements on sperm quality parameters: a systematic review and meta-analysis of randomized clinical trials. Adv Nutr 2018;9(6):833-48. DOI: 10.1093/advances/nmy057.
27. Lipovac M., Bodner F., Schütz A. et al. Increased hyauronan acid binding ability of spermatozoa indicating a better maturity, morphology, and higher DNA integrity after micronutrient supplementation. EMJ Urol 2014;1(1):60–65.
28. Yanuck S.F., Pizzorno J., Messier H.J., Fitzgerald K.N. Evidence Supporting a Phased Immuno-physiological Approach to COVID-19 from Prevention through Recovery. Integr Med 2020;19(Suppl 1): 8–35. PMID: 32425712.

Вклад авторов

А.Ю. Попова, С.И. Гамидов, Т.В. Шатылко: разработка дизайна исследования, получение данных для анализа, анализ полученных данных, написание текста статьи;
Р.С. Гамидов: получение данных для анализа, анализ полученных данных;
Н.Г. Гасанов, Р.И. Овчинников: обзор публикаций по теме статьи.

Authors' contributions

A.Yu. Popova, S.I. Gamidov, T.V. Shatylko: developing the research design, obtaining data for analysis, analysis of the obtained data, article writing;
R.S. Gamidov: obtaining data for analysis, analysis of the obtained data;
N.G. Gasanov, R.I. Ovchinnikov: reviewing of publications of the article's theme.

ORCID авторов / ORCID of authors
А.Ю. Попова / A.Yu. Popova: https://orcid.org/0000-0003-1163-5602
С.И. Гамидов / S.I. Gamidov: https://orcid.org/0000-0002-9128-2714
Т.В. Шатылко / T.V. Shatylko: https://orcid.org/0000-0002-3902-9236
Н.Г. Гасанов / N.G. Gasanov: https://orcid.org/0000-0003-4695-9789
Р.С. Гамидов / R.S. Gamidov: https://orcid.org/0000-0002-1765-4874

Конфликт интересов. Авторы заявляют об отсутствии конфликта интересов.
Conflict of interest. The authors declare no conflict of interest.

Финансирование. Работа выполнена без спонсорской поддержки.
Financing. The work was performed without external funding.

Статья поступила: 14.02.2021. **Принята к публикации:** 11.03.2021.
Article submitted: 14.02.2021. **Accepted for publication:** 11.03.2021.

DOI: 10.17650/1726-9784-2021-22-1-76-84

CC BY 4.0

Реконструкция опорно-связочного аппарата малого таза при робот-ассистированной радикальной простатэктомии как этап кривой обучения

Я.А. Светочева, Р.И. Слусаренко, Д.Г. Цариченко, Р.Б. Суханов, Е.А. Безруков, Л.М. Рапопорт

Институт урологии и репродуктивного здоровья человека ФГАОУ ВО «Первый Московский государственный медицинский университет им. И.М. Сеченова» (Сеченовский Университет) Минздрава России; Россия, 119435 Москва, ул. Большая Пироговская, 2, стр. 1

Контакты: Роман Иванович Слусаренко slusarenco.roman@gmail.com

Цель исследования – оценить результаты робот-ассистированной лапароскопической радикальной простатэктомии в рамках кривой обучения одного хирурга; оценить влияние реконструкции опорно-связочного аппарата малого таза на раннее восстановление удержания мочи.

Материалы и методы. В зависимости от даты операции 246 пациентов разделены на 3 группы. Анализируемые данные собирались проспективно и ретроспективно. Оценивались предоперационные показатели (стадия по TNM, ISUP, простатический специфический антиген), интраоперационные показатели (длительность операции, объем кровопотери, вид и характер операции, тип реконструкции опорно-связочного аппарата малого таза) и послеоперационные показатели (длительность дренирования мочевого пузыря уретральным катетером, степень и сроки восстановления удержания мочи и эректильной функции). Реконструкции опорно-связочного аппарата малого таза осуществлялись путем восстановления фасции Денонвилье (шов Рокко), а также путем сшивания мышечных волокон шейки мочевого пузыря с периуретральными тканями и остатками пубопростатических связок для стабилизации таким образом уретровезикального комплекса.

Результаты. Все операции были успешно завершены без конверсий или переливаний. Медиана длительности операции составила 160 мин ($p = 0{,}0001$). Медиана кровопотери составила 173,3 см^3 ($p = 0{,}0002$). Средний объем предстательной железы – 36 см^3 (29–47,5 см^3), а общая частота положительного хирургического края составила 12,82 %. Общая частота восстановления удержания мочи: 51,6 % – через 3 мес, 63,7 % – через 6 мес ($p > 0{,}05$). В группе пациентов с реконструкцией опорно-связочного аппарата малого таза частота восстановления удержания была выше по сравнению с группой без реконструкции: 64,1 % *vs* 45,3 % (через 3 мес, $p = 0{,}041$) и 74,7 % *vs* 62,3 % (через 6 мес, $p = 0{,}034$).

Заключение. Время операции, объем кровопотери значительно снизились с увеличением количества проведенных оперативных пособий. Отмечено значимое улучшение показателей раннего восстановления удержания мочи в группе с выполнением реконструкции опорно-связочного аппарата малого таза.

Ключевые слова: рак предстательной железы, радикальная простатэктомия, робот-ассистированная лапароскопическая радикальная простатэктомия, кривая обучения, реконструкция опорно-связочного аппарата

Для цитирования: Светочева Я.А., Слусаренко Р.И., Цариченко Д.Г. и др. Реконструкция опорно-связочного аппарата малого таза при робот-ассистированной радикальной простатэктомии как этап кривой обучения. Андрология и генитальная хирургия 2021;22(1):76–84. DOI: 10.17650/1726-9784-2021-22-1-76-84

Reconstruction of the ligamentous apparatus of the lower pelvis in robot-assisted radical prostatectomy as a stage of the learning curve

Ya.A. Svetocheva, R.I. Slusarenko, D.G. Tsarichenko, R.B. Suhanov, E.A. Bezrukov, L.M. Rapoport

Institute for Urology and Reproductive Health, I.M. Sechenov First Moscow State Medical University, Ministry of Health of Russia; Bld. 1, 2 Bolshaya Pirogovskaya St., Moscow 119435, Russia

Contacts: Roman Ivanovich Slusarenko Slusarenco slusarenco.roman@gmail.com

Objective of the study. To evaluate results of robot-assisted laparoscopic radical prostatectomy in the framework of a surgeon's learning curve; to evaluate the effect of reconstruction of the ligamentous apparatus of the lower pelvis on early recovery of urine retention.

Materials and methods. 246 patients were divided into 3 groups depending on the surgery date. The analyzed data was accumulated prospectively and retrospectively. Preoperative characteristics (TNM stage, PSA, ISUP), intraoperative characteristics (surgical time, blood loss volume, surgery type and character, type of reconstruction of the ligamentous apparatus of the lower pelvis) and postoperative characteristics (duration of bladder drainage with a urethral catheter, level and time of recovery for urine retention and erectile function) were evaluated. Reconstruction of the ligamentous apparatus of the lower pelvis was performed through reconstruction of the Denonvillier fascia (Rocco stitch), as well as through suturing fibers of the bladder neck with periurethral tissues and residual puboprostatic ligaments for stabilization of the urethrovesical complex.

Results. All operations were successfully completed without conversions or transfusions. Median surgical time was 160 minutes (p = 0.0001). Median blood loss was 173.3 cm^3 (p = 0.0002). Mean prostatic volume was 36 cm^3 (29–47.5 cm^3), and overall frequency of positive surgical margin was 12.82 %. Overall frequency of urine retention recovery was 51.6 % after 3 months, 63.7 % after 6 months (p >0.05). In the patient group with reconstruction of the ligamentous apparatus of the lower pelvis, frequency of urine retention recovery was higher than in the group without reconstruction: 64.1 % *vs* 45.3 % (after 3 months, p = 0.041) and 74.7 % *vs* 62.3 % (after 6 months, p = 0.034).

Conclusion. Surgical time, blood loss were significantly decreased with the number of performed operative interventions. Significant improvement of early urine retention recovery was observed in the patient group with reconstruction of the ligamentous apparatus of the lower pelvis.

Key words: prostate cancer, radical prostatectomy, robot-assisted radical prostatectomy, learning curve, reconstruction of the ligamentous apparatus

For citation: Svetocheva Ya.A., Slusarenko R.I., Tsarichenko D.G. et al. Reconstruction of the ligamentous apparatus of the lower pelvis in robot-assisted radical prostatectomy as a stage of the learning curve. Andrologiya i genital'naya khirurgiya = Andrology and Genital Surgery 2020;22 (1):76–84. (In Russ.). DOI: 10.17650/1726-9784-2021-22-1-76-84

Введение

Рак предстательной железы (РПЖ) является 2-м по распространенности видом рака среди мужского населения, а по смертности среди онкологических заболеваний занимает 5-е место [1]. Радикальная простатэктомия (РПЭ) является стандартным методом хирургического лечения местно-распространенного РПЖ [2]. Традиционно эта операция выполняется через открытый позадилонный доступ и чаще всего сопровождается значительной кровопотерей, требует дополнительного обезболивания и увеличения сроков нахождения пациента в стационаре [3]. В настоящее время повсеместно применяются малоинвазивные подходы, такие как лапароскопическая РПЭ и робот-ассистированная лапароскопическая радикальная простатэктомия (РАРП), позволяющие уменьшить сроки госпитализации и вероятность развития осложнений. В Европе и США РАРП стала самым частым хирургическим пособием при РПЖ, вытесняя позадилонную РПЭ, которая до последнего времени являлась «золотым стандартом» хирургического лечения локализированного и местно-распространенного РПЖ [2]. РАРП стала ведущим методом лечения РПЖ, по своим клиническим результатам превосходя позадилонную и лапароскопическую РПЭ. Однако в развивающихся странах с ограниченным бюджетом и стратегией рационального распределения ресурсов здравоохранения доступность робот-ассистированных технологий низка, так как требует больших прямых затрат на оборудование и обучение [4]. Одной из главных причин популярности РАРП является короткая кривая обучения. Хирурги, не имеющие большого опыта использования лапароскопических методик, выполняя минимально инвазивную простатэктомию с помощью робота, достигают оптимальных результатов на более ранних сроках обучения, чем при использовании лапароскопической техники [5]. Однако для достижения адекватных функциональных результатов и уменьшения частоты отрицательного хирургического края необходимо большее количество случаев [6]. На скорость освоения хирургической техники выполнения РАРП влияет множество факторов, среди которых исходные хирургические навыки врача, тип программы обучения и личный опыт выполнения лапароскопических операций [7, 8]. Для достижения более коротких сроков полного восстановления удержания мочи хирурги применяют различные методики восстановления опорно-связочного аппарата малого таза у мужчин при выполнении уретровезикального анастомоза. Данные методики (задняя реконструкция по Рокко, передняя реконструкция или передняя суспензия) стабилизируют уретровезикальный комплекс и тем самым влияют на сроки восстановления удержания мочи [9]. В нашем исследовании мы хотим выяснить, какова будет скорость освоения РАРП хирургом с большим опытом лапароскопической РПЭ, как будет меняться хирургическая техника и отразится ли это на сроках восстановления удержания мочи.

Цель настоящего **исследования** – оценить результаты РАРП в рамках кривой обучения одного хирурга; оценить влияние реконструкции опорно-связочного аппарата малого таза на раннее восстановление удержания мочи.

Материалы и методы

Было проведено ретроспективное исследование, объектом которого стали 246 пациентов с морфологически верифицированным РПЖ. Данным пациентам за период с июня 2015 г. по сентябрь 2019 г. одним хирургом выполнялась РАРП на роботической системе «Да Винчи Си» (da Vinci Si) компании Intuitive Surgical (США) (рис. 1).

Данные были собраны ретроспективно, все пациенты были поделены на 3 равные группы (по 82 пациента) в зависимости от даты операции. Использовалась стандартная трансперитонеальная техника выполнения РАРП. Решение о выполнении тазовой лимфаденэктомии принималось исходя из вероятности поражения лимфатических узлов по данным номограмм РООУ и Бриганти [10]. Нервосбережение проводилось в случае локализированного РПЖ низкого онкологического риска по классификации D'Amico и сохраненной сексуальной функции пациента (более 17 баллов по шкале международного индекса эректильной функции (МИЭФ-5)). Послеоперационный уровень общего простатического специфического антигена (ПСА), а также качество удержания мочи регистрировались каждые 3 мес после операции. Биохимический рецидив, согласно рекомендациям, считался в случае превышения уровня общего ПСА выше 0,2 нг/мл, следующего за 2-м подтверждающим уровнем [11]. Как показала практика, пациенты не всегда корректно отвечают на вопросы опросников, оценивающие функцию удержания мочи. Поэтому полное восстановление удержания мочи определяли как отсутствие необходимости пользоваться прокладками или использование 1 страховочной прокладки. Состояние эректильной функции оценивалось через 6 мес и далее в соответствии со шкалой МИЭФ-5, а также по объективной способности пациента к половому акту как без медикаментозной поддержки, так и с применением ИФДЭ-5. Начальные результаты включали: время операции (в мин), положительный хирургический край (ПХК), объем кровопотери, длительность катетеризации мочевого пузыря, изменение степени раннего восстановления удержания мочи и половой функции по мере повышения хирургом собственного опыта. Клинические характеристики пациентов представлены в табл. 1.

Статистический анализ выполнялся с помощью программного пакета IBM SPSS Statistics, версия 23. Статистически значимыми считались различия $p < 0,05$.

Рис. 1. *Операция с помощью хирургической системы «Да Винчи Си»*
Fig. 1. *Surgery using the da Vinci Si surgical system*

Таблица 1. *Исходные клинические характеристики пациентов*
Table 1. *Baseline patient characteristics*

Показатель Parameter	Всего Total (n = 246)	1-я группа 1st group (n = 82)	2-я группа 2nd group (n = 82)	3-я группа 3rd group (n = 82)	p
Возраст, лет Age, years Среднее ± СО Mean ± SD Медиана Median	62,23 ± 7,07 62,0	62,35 ± 6,94 62,5	62,02 ± 7,04 62,0	62,32 ± 6,96 62,0	0,45
ИМТ, кг/м^2 BMI, kg/m2 Среднее ± СО Mean ± SD Медиана Median	27,80 ± 4,06 27,3	26,95 ± 4,12 27,1	27,96 ± 3,46 27,0	28,51 ± 4,45 27,8	0,26
ПСА, нг/мл PSA, ng/ml Среднее ± СО Mean ± SD Медиана Median	9,56 ± 7,49 7,50	8,68 ± 5,96 7,18	9,57 ± 7,47 7,26	10,43 ± 8,77 8,30	0,47

Окончание табл. 1
End of table 1

Показатель Parameter	Всего Total (*n* = 246)	1-я группа 1st group (*n* = 82)	2-я группа 2nd group (*n* = 82)	3-я группа 3rd group (*n* = 82)	*p*
Объем предстательной железы, см³ Prostatic volume, cm³					
Среднее ± СО Mean ± SD	43,24 ± 21,86	39,98 ± 19,26	39,98 ± 15,02	49,78 ± 28,07	0,59
Медиана Median	40,0	33,5	40,00	43,5	
Клиническая стадия, *n* (%) Clinical stage, *n* (%)					
cT1	165 (67,1)	52 (68,3)	61 (74,4)	61 (74,4)	0,52
cT2	50 (20,3)	23 (28,0)	15 (18,3)	6 (7,3)	
cT3	31 (12,6)	7 (8,5)	9 (7,3)	15 (18,3)	
Группа по ISUP, *n* (%) ISUP group, *n* (%)					
1	134 (54,7)	55 (67,1)	43 (52,4)*	36 (44,4)*	0,029
2	77 (31,4)	24 (29,3)	26 (31,7)	27 (33,3)	
3	16 (6,5)	2 (2,4)	4 (4,9)	10 (12,3)*	
4	11 (4,5)	1 (1,2)	6 (7,3)	4 (4,9)	
5	7 (2,9)	0 (0)*	3 (3,7)	4 (4,9)	
Риск по D'Amico, *n* (%) D'Amico risk, *n* (%)					
Низкий Low	108 (43,9)	53 (64,6)	31 (37,8)	24 (29,3)	0,005
Умеренный Moderate	83 (33,7)	17 (20,7)	31 (37,8)	35 (42,7)	
Высокий High	55 (22,4)	12 (14,6)	20 (24,4)	23 (28,0)	
Процент поражения лимфоузлов по Briganti, *n* (%) Percentage of lymph node involvement per Briganti, *n* (%)					0,33
<5 %	157 (63,8)	55 (67,1)	52 (63,4)	50 (61,0)	
≥5 %	89 (36,2)	27 (32,9)	30 (36,6)	32 (39,0)	

**Статистически значимые различия.*
**Statistically significant differences.*
Примечание. *СО – стандартное отклонение; ПСА – простатический специфический антиген; ИМТ – индекс массы тела; p – уровень значимости различий.*
Note. *SD – standard deviation; PSA – prostate specific antigen; BMI – body mass index; p – significance level.*

Результаты

Статистически достоверных различий между группами по возрасту, индексу массы тела, сумме баллов по шкале МИЭФ-5, уровню ПСА, объему предстательной железы, группе по ISUP, клинической стадии, вероятности поражения лимфатических узлов по данным Briganti не выявлено (см. табл. 1). Медиана срока наблюдения всех пациентов составила 18 мес. Средний возраст пациентов составил 62,23 ± 7,07 года. Средний уровень общего ПСА – 9,56 ± 7,49 нг/мл. По классификации прогностических факторов D'Amico пациенты распределились на категории низкого (43,9 %), умеренного (33,7 %) и высокого (22,4 %) риска. Среди пациентов с низким риском отличались 1-я и 3-я, 2-я и 3-я группы (64,6 и 29,3 %; 37,8 и 29,3 % соответственно) ($p = 0,005$). Таким образом, в 3-й группе доля пациентов с высоким онкологическим риском по сравнению с 1-й и 2-й группами была значительно выше (рис. 2).

Медиана времени операции составила 160 мин. Время учитывалось от разреза до конца ушивания раны, включая время на докинг. Длительность операции существенно снизилась от группы 1 к группе 3 ($p = 0,0001$) (табл. 2, рис. 3). Ни одному пациенту не выполнялась конверсия. Средний объем кровопотери составил 173,35 мл. По мере приобретения опыта хирургом объем кровопотери значимо уменьшался ($p = 0,0002$). Ни один пациент не нуждался в переливании крови.

Отмечается снижение частоты нервосберегающих РАРП с приобретением хирургом опыта и увеличение

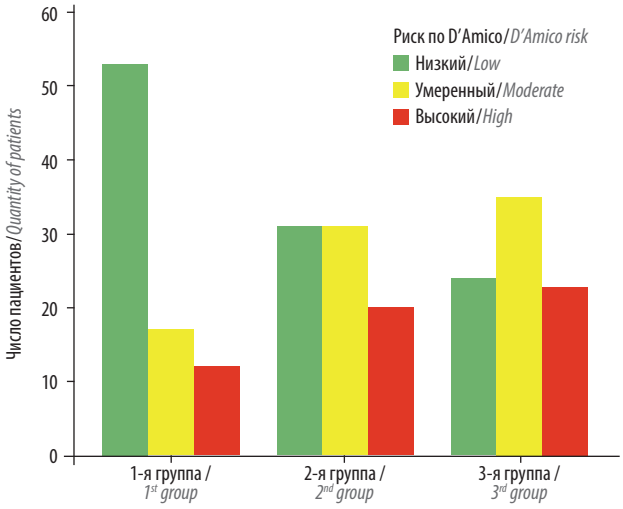

Рис. 2. *Распределение пациентов согласно онкологическому риску по D'Amico среди групп*

Fig. 2. *Distribution of patients according to cancer risk by D'Amico among groups*

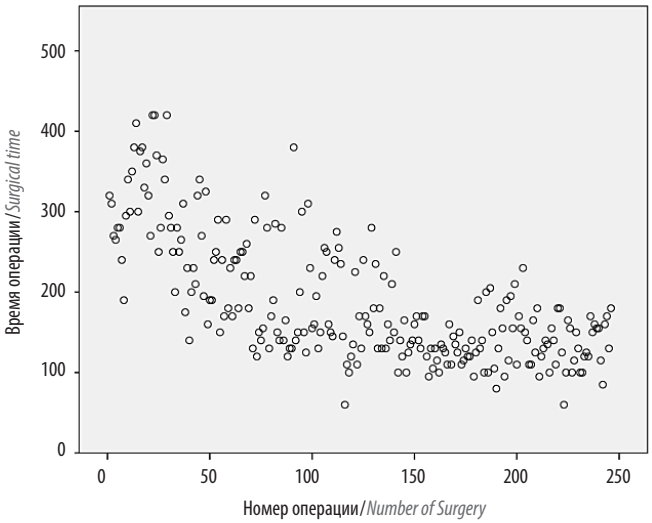

Рис. 3. *Кривая обучения для длительности операции*

Fig. 3. *Learning curve for surgical time*

Таблица 2. *Периоперационные клинические характеристики групп*

Table 2. *Groups' perioperative clinical characteristics*

Показатель Parameter	Всего Total (n = 246)	1-я группа 1st group	2-я группа 2nd group	3-я группа 3rd group	p
Время операции, мин Surgical time, min Среднее ± СО Mean ± SD Медиана Median	188,61 ± 77,97 160	260,30 ± 75,53 262,5	166,59 ± 58,11 150	138,33 ± 31,97 130	0,0001
Объем кровопотери, мл Blood loss volume, ml Среднее ± СО Mean ± SD Медиана Median	173,35 ± 150,96 100	257,56 ± 202,17 200	125,31 ± 87,01 100	136,59 ± 97,19 100	0,0002
Длительность дренирования мочевого пузыря уретральным катетером, дни Duration of bladder draining with a urethral catheter, days Среднее ± СО Mean ± SD Медиана Median	7,15 ± 3,36 7	8,66 ± 4,59 7	6,74 ± 2,24 6	5,81 ± 1,46 6	0,005

Примечание. *СО – стандартное отклонение; p – уровень значимости различий.*
Note. *SD – standard deviation; p – significance level.*

частоты тазовой лимфаденэктомии (24 % – в 1-й группе и 35 % – в 3-й) (табл. 3). Данные отличия между группами соотносятся со степенью онкологического риска по D'Amico (в 1-й группе превалируют пациенты низкого онкологического риска, в 3-й – умеренного и высокого онкологического риска).

Неотъемлемой частью прохождения хирургом кривой обучения РАРП является освоение хирургических техник, направленных на более раннее восстановление удержания мочи. Речь идет о следующих хирургических техниках: максимальное сохранение опорно-связочного аппарата малого таза, максимальное сохранение длины мембранозной части уретры, задняя реконструкция по Рокко, передняя реконструкция. Реконструкция опорно-связочного аппарата малого таза осуществлялась путем выполнения задней и передней реконструкции. Задняя реконструкция выполнялась путем восстановления фасции Денонвилье (шов Рокко, Rocco stitch). После формирования непрерывного уретровезикального анастомоза выполнялась передняя реконструкция путем

Таблица 3. *Особенности техники операции*

Table 3. *Features of surgical technique*

Показатель Parameter	Всего Total (*n* = 246)	1-я группа 1st group	2-я группа 2nd group	3-я группа 3rd group	*p*
Нервосбережение, *n* (%) Nerve-sparing, *n* (%) Без нервосбережения No nerve-sparing Нервосберегающая Nerve-sparing	 132 (53,7) 114 (46,3)	 29 (35,4) 53 (64,6)	 39 (47,6) 43 (52,4)	 64 (78,0) 18 (22,0)	0,035
Тазовая лимфаденэктомия, *n* (%) Pelvic lymph node resection, *n* (%) Не выполнялась Not performed Выполнялась Performed	 174 (70,7) 72 (29,3)	 62 (75,6) 20 (24,4)*	 59 (72,0) 23 (28,0)	 53 (64,6) 29 (35,4)*	0,023
Реконструкция опорно-связочного аппарата малого таза, *n* (%) Reconstruction of the ligamentous apparatus of the lower pelvis, *n* (%) Не выполнялась Not performed Выполнялась Not performed	 145 (58,9) 101 (41,1)	 82 (100) 0 (0)	 63 (76,8) 19 (23,2)	 0 (0) 82 (100)	0,034

**Статистически значимые различия.*
**Statistically significant differences.*
Примечание. *СО — стандартное отклонение; p — уровень значимости различий.*
Note. *SD — standard deviation; p — significance level.*

сшивания мышечных волокон шейки мочевого пузыря с периуретральными тканями и остатками пубопростатических связок с формированием таким образом искусственных пубовезикальных связок. Данная техника играет важную роль в стабилизации уретровезикального комплекса и способствует раннему восстановлению удержания мочи в послеоперационном периоде.

В случае низкого/умеренного онкологического риска по D'Amico пациентам выполнялась РАРП без рассечения эндопельвикальной фасции. Дорсальный венозный комплекс пересекался ближе к шейке мочевого пузыря, что позволило сохранить целостность лоннопростатических связок. Этап апикальной диссекции с приобретением опыта также претерпел изменения в сторону диссекции без использования электрохирургии с максимальным сохранением длины мембранозного отдела уретры. Задняя реконструкция по Рокко выполнялась или путем ушивания остатков ректоуретральной мышцы к остаткам фасции Денонвилье (в случае экстрафасциальной диссекции), или путем формирования дубликатуры фасции Денонвилье в случае ее полного сохранения (интра- и интерфасциальной диссекции). Передняя реконструкция выполнялась путем подшивания передней поверхности детрузора к остаткам дорсального венозного комплекса, к лоннопростатическим связкам, к эндопельвикальной фасции в случае ее сохранения. Благодаря преимуществам роботической системы da Vinci Si и использованию шовного материала с насечками период освоения данных методик был весьма коротким. Данная техника была применена почти у половины пациентов 2-й группы и у всех пациентов 3-й группы ($n = 101$).

Восстановлением удержания мочи считалось использование максимум 1 прокладки в сутки. Таким образом, через 3 мес после операции общая частота восстановления удержания мочи составила 51,6 %, а через 6 мес – 63,7 %. При сравнении восстановления удержания мочи между 2 группами пациентов (первым 145 пациентам не выполнялась передняя и задняя реконструкция, остальным 100 пациентам выполнена и передняя, и задняя реконструкция) частота удержания мочи через 3 мес: 45,3 и 64,1 % соответственно ($p = 0,041$), а после 6 мес мочу удерживали 62,3 и 74,7 % пациентов соответственно ($p = 0,034$).

Восстановлением эректильной функции считалась возможность совершить половой акт без использования ИФДЭ-5 или с его использованием. Через 6 мес у пациентов, которым выполнена нервосберегающая РАРП, этот показатель достиг 50,9 %. Статистически значимых различий между группами не выявлено. Результаты патоморфологического исследования представлены в табл. 4.

Группа по ISUP и патоморфологические стадии pT и pN при изучении гистологического материала не отличались между группами ($p = 0,2$). Экстрапростатическое прорастание наблюдалось в 6,2 % случаев,

Таблица 4. *Результаты патоморфологического исследования*

Table 4. *Results of pathomorphological examination*

Показатель Parameter	Всего Total (*n* = 246)	1-я группа 1st group	2-я группа 2nd group	3-я группа 3rd group	*p*
Патоморфология (pT), *n* (%) Pathomorphology (pT), *n* (%) pT2 pT3a pT3b	 206 (83,8) 17 (6,9) 23 (9,3)	 69 (84,2) 7 (8,5) 6 (7,3)	 69 (84,1) 4 (4,9) 9 (11,0)	 68 (82,9) 6 (7,3) 8 (9,8)	0,53
Патоморфология (pN), *n* (%) Pathomorphology (pN), *n* (%) pNo pN1	 243 (95,1) 12 (4,9)	 79 (96,3) 3 (3,7)	 78 (95,1) 4 (4,9)	 77 (78,0) 5 (6,1)	0,53
ISUP после операции, *n* (%) Postoperative ISUP, *n* (%) 1 2 3 4 5	 112 (45,5) 90 (36,6) 24 (9,8) 9 (3,9) 10 (10,4)	 43 (52,4) 28 (34,1) 6 (7,3) 1 (1,2)* 4 (4,9)	 33 (40,2) 32 (39,0) 9 (11,0) 4 (4,9) 4 (4,9)	 36 (43,9) 30 (36,6) 9 (11,0) 5 (6,1)* 2 (2,4)	0,2

**Статистически значимые различия.*
**Statistically significant differences.*
Примечание. *p — уровень значимости различий.*
Note. *p — significance level.*

в семенные пузырьки — в 9,3 %. Общее значение ПХК обнаружено в 12,82 %. Значение ПХК значимо не изменялось от группы к группе (p >0,05).

Обсуждение

За последнее время РАРП стала самым частым хирургическим пособием в лечении локализованного РПЖ. Хирурги предпочитают именно РАРП другим хирургическим методам РПЭ из-за малоинвазивности и короткой кривой обучения [2]. Основными преимуществами роботической системы «Да Винчи» являются: тщательная диссекция тканей благодаря трехмерному бинокулярному виденью с 10-кратным увеличением и манипуляторам с 7 степенями свободы движений, программы подавления тремора при движении инструментами. Обучение начинающих консольных хирургов на роботической системе «Да Винчи» становится значительно проще и быстрее при наличии 2-й консоли хирурга. V.R. Patel и соавт. в своем исследовании обнаружили, что требуется выполнить лишь 25 операций, чтобы завершить обучение РАРП [12]. Впрочем, у каждого хирурга своя кривая обучения, и каждому требуется разное количество случаев для достижения оптимальных результатов.

Основной интраоперационный показатель, который меняется с освоением хирургом техники РАРП — это длительность операции. Длительные операции могут быть сопряжены с техническими трудностями и отражать недостаточное совершенствование навыков хирурга [13]. В нашем исследовании медиана длительности операции (skin to skin) составила 160 мин, значительно сократившись от исходного уровня после 88 случаев. N. Doumerc и соавт. сообщают, что требуется 110 случаев для хирурга с предыдущим опытом открытых простатэктомий, чтобы время РАРП составило 180 мин [14]. Полученный результат подтверждается и исследованиями, проведенными E. Haglind и соавт., в которых медиана времени операции в группе РАРП составила 236 (210–270) мин.

Медиана объема кровопотери составила 100 мл, значительно снижалась на протяжении всей кривой обучения, достигнув медианы 100 мл во 2-й группе после 100 случаев. По данным мировой литературы, показатели кровопотери при выполнении РАРП варьируют в диапазоне 142–230 мл, являясь еще одним преимуществом перед открытой РПЭ [15]. В нашем исследовании средняя продолжительность катетеризации мочевого пузыря составила 7,15 ± 3,36 дня. Согласно B. Rocco и соавт., длительность катетеризации мочевого пузыря составляла в среднем 5 дней [16].

Конечно, главными целями хирургического лечения являются достижение оптимального онкологического результата, в связи с чем ПХК рассматривается как наиболее важный показатель. По данным систематического обзора, проведенного O. Yossepowitch и соавт., общие значения ПХК у разных исследователей колеблются от 6,5 до 32 % [17]. В нашем исследовании общее значение ПХК составило 12,82 %, что сравнимо с данными, приведенными выше. Статистически значимо ПХК

не менялся по мере кривой обучения, что говорит в пользу продолжения обучения хирурга после 150 операции. Некоторые исследователи связывают это с тем, что «переломная точка» (tipping point) еще бывает не пройдена [18]. Интересными представляются и данные V.R. Patel и соавт., которые показали, что ПХК может значительно меняться после 1500 случаев: 12,2 % – от 1 до 300 случаев, 6,6 % – для 301–600 операций, 13,6 % – для 601–900 случаев, 11 % – для 901–1200 случаев и 1,8 % – для 1201–1500 случаев [19].

G. Ploussard и соавт. установили, что общий показатель удержания мочи (1009 случаев), оцениваемый как отсутствие необходимости в прокладках, после РАРП через 3 мес составил 50 %, а через 6 мес – 72 % [20]. Это было сравнимо с нашими результатами удержания мочи в группе без реконструкции опорно-связочного аппарата малого таза: через 3 мес – 45,3 %, а через 6 мес – 62,3 %. Следует отметить, что в группе пациентов, где проводилась реконструкция опорно-связочного аппарата малого таза, показатели раннего восстановления удержания мочи были гораздо лучше: через 3 мес – 64,1 %, а через 6 мес – 74,7 % ($p = 0,034$).

Другой важный показатель качества жизни – состояние эректильной функции. В нашем исследовании оно оценивалось по шкале МИЭФ-5 и по способности пациента вести половую жизнь. Общий показатель восстановления эректильной функции через 6 мес после операции составил 50,9 %. Согласно G. Ploussard и соавт., восстановление достаточной для проведения полового контакта функции возникло у 42 % пациентов [20].

Заключение

Таким образом, следует отметить, что робот-ассистированная радикальная простатвезикулэктомия имеет короткую кривую обучения, низкий уровень кровопотери, способствует сокращению периода нахождения пациента в стационаре. Для более раннего восстановления удержания мочи необходимо выполнять реконструкцию опорно-связочного аппарата малого таза.

ЛИТЕРАТУРА / REFERENCES

1. Ferlay J., Soerjomataram I., Dikshit R. et al. Cancer incidence and mortality worldwide: sources, methods and major patterns in GLOBOCAN 2012. Int J Cancer 2015;136(5):E359–86. DOI: 10.1002/ijc.29210.
2. Mottet N., Bellmunt J., Bolla M. et al. EAU-ESTRO-SIOG Guidelines on Prostate Cancer. Part 1: Screening, Diagnosis, and Local Treatment with Curative Intent. Eur Urol 2017;71(4):618–29. DOI: 10.1016/j.eururo.2016.08.003.
3. Walsh P.C., Partin A.W., Epstein J.I. Cancer control and quality of life following anatomical radical retropubic prostatectomy: results at 10 years. J Urol 1994;152(5 Pt 2):1831–6. DOI: 10.1016/s0022-5347(17)32396-0.
4. Bolenz C., Freedland S.J., Hollenbeck B.K. et al. Costs of radical prostatectomy for prostate cancer: a systematic review. Eur Urol 2014;65(2):316–24. DOI: 10.1016/j.eururo.2012.08.059.
5. Ahlering T.E., Skarecky D., Lee D., Clayman R.V. Successful transfer of open surgical skills to a laparoscopic environment using a robotic interface: initial experience with laparoscopic radical prostatectomy. J Urol 2003;170(5):1738–41. DOI: 10.1097/01.ju.0000092881.24608.5e.
6. Ko Y.H., Ban J.H., Kang S.H. et al. Does robot-assisted laparoscopic radical prostatectomy enable to obtain adequate oncological and functional outcomes during the learning curve? From the Korean experience. Asian J Androl 2009;11(2):167–75. DOI: 10.1038/aja.2008.52.
7. Volpe A., Ahmed K., Dasgupta P. et al. Pilot Validation Study of the European Association of Urology Robotic Training Curriculum. Eur Urol 2015;68(2):292–9. DOI: 10.1016/j.eururo.2014.10.025.
8. Lovegrove C., Novara G., Mottrie A. et al. Structured and Modular Training Pathway for Robot-assisted Radical Prostatectomy (RARP): Validation of the RARP Assessment Score and Learning Curve Assessment. Eur Urol 2016;69(3):526–35. DOI: 10.1016/j.eururo.2015.10.048.
9. Urkmez A., Ranasinghe W., Davis J.W. Surgical techniques to improve continence recovery after robot-assisted radical prostatectomy. Transl Androl Urol 2020;9(6):3036–48. DOI: 10.21037/tau.2020.03.36.
10. Briganti A., Larcher A., Abdollah F. et al. Updated nomogram predicting lymph node invasion in patients with prostate cancer undergoing extended pelvic lymph node dissection: the essential importance of percentage of positive cores. Eur Urol 2012;61(3):480–7. DOI: 10.1016/j.eururo.2011.10.044.
11. Mottet N., van den Bergh R.C.N., Briers E. et al. EAU-ESTRO-ESUR-SIOG Guidelines on Prostate Cancer 2018, in European Association of Urology Guidelines. 2018 Ed. 2018, European Association of Urology Guidelines Office: Arnhem, The Netherlands. p. 54.
12. Patel V.R., Tully A.S., Holmes R., Lindsay J. Robotic radical prostatectomy in the community setting – the learning curve and beyond: initial 200 cases. J Urol 2005;174(1):269–72. DOI: 10.1097/01.ju.0000162082.12962.40.
13. Vickers A.J., Savage C.J., Hruza M. et al. The surgical learning curve for laparoscopic radical prostatectomy: a retrospective cohort study. Lancet Oncol 2009;10(5):475–80. DOI: 10.1016/S1470-2045(09)70079-8.
14. Doumerc N., Yuen C., Savdie R. et al. Should experienced open prostatic surgeons convert to robotic surgery? The real learning curve for one surgeon over 3 years. BJU Int 2010;106(3):378–84. DOI: 10.1111/j.1464-410X.2009.09158.x.
15. Trinh Q.D., Sammon J., Sun M. et al. Perioperative outcomes of robot-assisted radical prostatectomy compared with open radical prostatectomy: results from the nationwide inpatient sample. Eur Urol 2012;61(4):679–85. DOI: 10.1016/j.eururo.2011.12.027.
16. Rocco B., Matei D.V., Melegari S. et al. Robotic vs open prostatectomy in a laparoscopically naive centre: a matched-pair analysis. BJU Int 2009;104(7):991–5. DOI: 10.1111/j.1464-410X.2009.08532.x.
17. Yossepowitch O., Briganti A., Eastham J.A. et al. Positive surgical margins after radical prostatectomy: a systematic review and contemporary update. Eur Urol 2014;65(2):303–13. DOI: 10.1016/j.eururo.2013.07.039.

18. Hong Y.M., Sutherland D.E., Linder B., Engel J.D. "Learning curve" may not be enough: assessing the oncological experience curve for robotic radical prostatectomy. J Endourol 2010;24(3):473–7. DOI: 10.1089/end.2009.0121.
19. Patel V.R., Palmer K.J., Coughlin G., Samavedi S. Robot-assisted laparoscopic radical prostatectomy: perioperative outcomes of 1500 cases. J Endourol 2008;22(10):2299–305. DOI: 10.1089/end.2008.9711.
20. Ploussard G., de la Taille A., Moulin M. et al. Comparisons of the perioperative, functional, and oncologic outcomes after robot-assisted versus pure extraperitoneal laparoscopic radical prostatectomy. Eur Urol 2014;65(3): 610–9. DOI: 10.1016/j.eururo.2012.11.049.

Вклад авторов
Я.А. Светочева: получение данных для анализа, написание текста статьи;
Р.И. Слусаренко: получение данных для анализа, анализ полученных данных (включая статистический), написание текста статьи;
Д.Г. Цариченко, Р.Б. Суханов: обзор публикаций по теме статьи, научное редактирование, научное консультирование;
Е.А. Безруков: разработка дизайна исследования, научное редактирование, научное консультирование;
Л.М. Рапопорт: разработка дизайна исследования.
Authors' contributions
Ya.A. Svetocheva: obtaining data for analysis, article writing;
R.I. Slusarenko: obtaining data for analysis, analysis of the obtained data (including statistical analysis), article writing;
D.G. Tsarichenko, R.B. Suhanov: reviewing of publications of the article's theme, scientific editing, scientific consulting;
E.A. Bezrukov: developing the research design, scientific editing, scientific consulting;
L.M. Rapoport: developing the research design.

ORCID авторов/ORCID of authors
Р.И. Слусаренко / R.I. Slusarenko: http://orcid.org/0000-0002-8111-9446
Р.Б. Суханов / R.B. Suhanov: http://orcid.org/0000-0002-3664-6108
Е.А. Безруков / E.A. Bezrukov: http://orcid.org/0000-0002-2746-5962

Конфликт интересов. Авторы заявляют об отсутствии конфликта интересов.
Conflict of interest. The authors declare no conflict of interest.

Финансирование. Исследование проведено без спонсорской поддержки.
Financing. The study was performed without external funding.

Информированное согласие. Все пациенты подписали информированное согласие на участие в исследовании.
Informed consent. All patients gave written informed consent to participate in the study.

Статья поступила: 01.03.2021. **Принята к публикации:** 11.03.2021.
Article submitted: 01.03.2021. **Accepted for publication:** 11.03.2021.

DOI: 10.17650/1726-9784-2021-22-1-85-89

CC BY 4.0

Мужское бесплодие, ассоциированное с цитомегаловирусной инфекцией: клинический случай

В.П. Ковалык[1], В.В. Малиновская[2], А.Н. Шувалов[2], Л.Ф. Курило[3], К.И. Юрлов[2], М.А. Гомберг[4], А.А. Кущ[2]

[1]Академия постдипломного образования ФГБУ «Федеральный научно-клинический центр специализированных видов медицинской помощи и медицинских технологий Федерального медико-биологического агентства»; Россия, 125371 Москва, Волоколамское шоссе, 91;
[2]ФГБУ «Национальный исследовательский центр эпидемиологии и микробиологии им. Н.Ф. Гамалеи» Минздрава России; Россия, 123098 Москва, ул. Гамалеи, 18;
[3]ФГБНУ «Медико-генетический научный центр им. акад. Н.П. Бочкова»; Россия, 115522 Москва, ул. Москворечье, 1;
[4]ГБУЗ «Московский научно-практический центр дерматовенерологии и косметологии Департамента здравоохранения г. Москвы»; Россия, 127473 Москва, ул. Селезневская, 20

Контакты: Владимир Павлович Ковалык kovalyk@mail.ru

Цель работы – представить клинический случай мужского бесплодия, ассоциированного с цитомегаловирусной инфекцией, и результаты комплексного лечения, следствием которого стали нормализация показателей эякулята и рождение двух здоровых детей.

Клиническое наблюдение. Пациент (31 год) обратился по поводу бесплодия в браке. Вел регулярную половую жизнь с супругой (27 лет) в течение 6 лет без предохранения, но беременность у нее не наступала. При обследовании у женщины патологии со стороны внутренних органов и гинекологических заболеваний не выявлено, лечение не получала. При вирусологическом исследовании методом полимеразной цепной реакции у пациента выявлена ДНК цитомегаловируса в высокой концентрации: в секрете предстательной железы (8700 копий/мл) и в эякуляте (598 440 копий/мл). Верифицирован диагноз: бесплодие на фоне инфекции добавочных половых желез, ассоциированной с цитомегаловирусом. Проведено лечение: 1) валацикловир 500 мг по 1 таблетке 2 раза в день в течение 3 мес; 2) свечи интерферон α2β с антиоксидантами (Виферон®) 1 млн МЕ на ночь – 30 дней.

Спустя 1 мес после начала лечения все показатели спермограммы улучшились: концентрация сперматозоидов и их подвижность увеличились в 1,5 и 1,4 раза соответственно, жизнеспособность сперматозоидов и концентрация лейкоцитов в эякуляте нормализовались. Количество ДНК цитомегаловируса за период последующего наблюдения снизилось: через 1 мес в секрете предстательной железы – 300 копий/мл, в эякуляте – 54 000 копий/мл; через 3 мес (к окончанию курса): в секрете предстательной железы – 0 копий/мл, в эякуляте – 6060 копий/мл; через 6 мес: в секрете предстательной железы – 0 копий/мл, в эякуляте – 3900 копий/мл. Спустя 6 мес после проведенного лечения у супруги наступила 1-я беременность, завершившаяся рождением здоровой девочки, а через 3 года – 2-я беременность и рождение здорового мальчика.

Заключение. В качестве причины бесплодия у семейной пары установлен мужской фактор; единственным вероятным этиологическим агентом патозооспермии явилась цитомегаловирусная инфекция. Использование комплексной противовирусной и иммунотерапии (интерферон α2β с антиоксидантами, Виферон®) обеспечило положительную динамику клинических, спермиологических и лабораторных показателей, что привело к зачатию и рождению двоих детей.

Ключевые слова: мужское бесплодие, патозооспермия, цитомегаловирусная инфекция, комплексное лечение с включением интерферона альфа

Для цитирования: Ковалык В.П., Малиновская В.В., Шувалов А.Н. и др. Мужское бесплодие, ассоциированное с цитомегаловирусной инфекцией: клинический случай. Андрология и генитальная хирургия 2021;22(1):85–9. DOI: 10.17650/1726-9784-2021-22-1-85-89

Cytomegalovirus infection and male infertility: case report

V.P. Kovalyk[1], V.V. Malinovskaya[2], A.N. Shuvalov[2], L.F. Kurilo[3], K.I. Yurlov[2], M.A. Gomberg[4], A.A. Kushch[2]

[1]Academy of Postgraduate Education, Federal Scientific and Clinical Center for Specialized Types of Medical Care and Medical Technologies of the Federal Medical and Biological Agency; 91 Volokolamskoe Shosse, Moscow 125371, Russia;
[2]N.F. Gamaleya National Research Center for Epidemiology and Microbiology, Ministry of Health of Russa; 18 Gamaleya St., Moscow 123098, Russia;
[3]N.P. Bochkov Research Centre for Medical Genetics; 1 Moskvorech'e St., Moscow 115522, Russia;
[4]Moscow Research and Practical Center for Dermatovenereology and Cosmetology, Moscow Health Department; 17 Leninskiy Ave., Moscow 119071, Russia

Contacns: Vladimir Pavlovich Kovalyk kovalyk@mail.ru

Objectives. To present a case report of male infertility associated with cytomegalovirus infection and the outcome of antiviral treatment.
Clinical observation. A 31-year-old man presented with a history of 6 years of infertility. No pathology was revealed in his wife. High loads of cytomegalovirus (CMV) were detected by PCR: in expressed prostatic secretion (EPS) 8700 copies/ml, in ejaculate – 598 440 copies/ml. Sperm examination revealed necrozoospermia and leukospermia. CMV-associated accessory gland infection was verified. The patient was treated with valacyclovir 500 bid for 90 days and interferon α2β suppository (Viferon®) 1 million IU for 30 days.
All sperm parameters improved in 1 month after initiation of antiviral treatment. Sperm concentration and motility increased × 1.5 and × 1.4 respectively, sperm viability and leukocyte count achieved reference values. At the same time, CMV loads decreased: EPS to 300 copies/ml, the ejaculate to 54 000 copies/ml. After 3 months (by the end of the antiviral treatment): EPS-negative, the ejaculate – 6060 copies/ml; after 6 months: EPS – negative, the ejaculate 3900 copies/ml. Within 6 months, the woman became pregnant and gave birth to a healthy baby girl. After 3 years, there was a second pregnancy and the birth of a healthy boy.
Conclusion. The male factor has been established as the cause of infertility in a married couple; the only probable etiological agent of pathozoospermia was cytomegalovirus infection. The use of complex antiviral and immunotherapy (interferon α2β with antioxidants, Viferon®) provided positive dynamics in clinical, sperm and laboratory parameters, which led to the conception and birth of two children.

Key words: male infertility, sperm quality, cytomegalovirus infection, complex treatment with the inclusion of interferon alpha

For citation: Kovalyk V.P., Malinovskaya V.V., Shuvalov A.N. et al. Cytomegalovirus infection and male infertility: case report. Andrologiya i genital'naja khirurgiya = Andrology and Genital Surgery 2021;22(1):85–9. (In Russ.). DOI: 10.17650/1726-9784-2021-22-1-85-89

Введение

Бесплодие и нарушение фертильности — серьезная клиническая и социальная проблема. Согласно данным Всемирной организации здравоохранения, бесплодием страдают 50—80 млн человек во всем мире, или 8—15 % пар детородного возраста [1]. Мужской фактор бесплодия встречается в 40—50 % случаев, поэтому поиск этиопатогенетических причин этой патологии является актуальной задачей [2]. Наиболее частой причиной бесплодия являются инфекционно-воспалительные заболевания органов урогенитального тракта (ОУТ). Роль вирусных инфекций изучена недостаточно, в то же время в сперме у бесплодных мужчин нередко обнаруживают вирусы, относящиеся к разным таксономическим группам, в том числе — к семейству герпесвирусов. В работах отечественных и зарубежных исследователей показано присутствие цитомегаловируса (ЦМВ), или вируса герпеса человека 5-го типа (ВГЧ-5). Первичная ЦМВ-инфекция переходит в латентную форму и сохраняется на протяжении всей жизни в организме хозяина. Подобно всем герпесвирусам, ЦМВ способен реактивироваться и вызывать острое и хроническое воспаление ОУТ. Механизмы поддержания латентности и реактивации ЦМВ до конца не выяснены и остаются предметом интенсивного изучения [3, 4]. Так, описаны вызванные ЦМВ интерстициальная пневмония, колит, гепатит, инфекции ОУТ [5, 6]. Было показано, что при иммуносупрессии реактивация ЦМВ может привести к опасному для жизни заболеванию и даже к смерти [5—8].

Присутствие и персистенцию ЦМВ в сперме описывали многие исследователи [9—11]. Следует отметить, что данные о распространении этой инфекции в сперме сильно варьируют — от 0 до 62,5 % [12, 13]. Частота обнаружения ЦМВ в эякуляте здоровых доноров обычно колеблется в пределах 3—5 % [14].

Помимо ЦМВ, в эякулятах обнаруживали и другие герпесвирусы. Так, в ранее проведенном нами исследовании эякулятов 180 пациентов с инфекцией добавочных половых желез методом полимеразной цепной реакции (ПЦР) были обнаружены все 3 герпесвируса. Их определение проводили с помощью наборов

реагентов «АмплиСенс® EBV/CMV/HHV6-скрин-FL» (ООО «ИнтерЛабСервис», Москва, Россия). При этом вирус Эпштейна–Барр (ВЭБ) обнаружили в эякуляте у 6 пациентов, ЦМВ – у 9 пациентов, и вирус герпеса человека 6-го типа (ВГЧ-6) – у 12 пациентов. Кроме того, у части больных были обнаружены сочетанные герпесвирусные инфекции: ВЭБ + ЦМВ – у 1 пациента, ВЭБ + ВГЧ-6 – у 2 пациентов и ЦМВ + ВГЧ-6 – у 2 пациентов. Всего инфицированный герпесвирусами эякулят выявлен у 17,8 % пациентов. Присутствие ВЭБ в эякуляте не было ассоциировано с нарушениями фертильности. ВГЧ-6 чаще обнаруживали у фертильных мужчин с хроническим простатитом/синдромом хронической тазовой боли IIIA. ЦМВ в основном выявляли у инфертильных мужчин с хроническими воспалительными заболеваниями мочеполовой системы; при этом ДНК ЦМВ была обнаружена в клеточной фракции эякулята, что ассоциировано со снижением количества сперматозоидов и нарушениями морфологии половых клеток. Полученные результаты позволили заключить, что моноинфекция ЦМВ и сочетанная инфекция ЦМВ и ВГЧ-6 могут способствовать развитию инфекции добавочных половых желез, приводящей к мужскому бесплодию [11].

Данные о влиянии ЦМВ на параметры эякулята неоднозначны. Так, G. Bezold и соавт. при ЦМВ-инфекции наблюдали тенденцию к снижению подвижности сперматозоидов в эякуляте, но не выявили достоверной связи ЦМВ с концентрацией сперматозоидов. Авторы сделали вывод о том, что влияние этой инфекции на качество эякулята при поражении придатка яичка невелико [15]. W. Eggert-Kruse и соавт. также не выявили значимой связи между присутствием ЦМВ и качеством эякулята [10].

К другому выводу пришли M. Mohseni и соавт., которые определяли ДНК ЦМВ у 100 мужчин с идиопатическим бесплодием и низкими показателями эякулята. В контрольную группу вошли 100 здоровых доноров эякулята [16]. Частота выявления ЦМВ в исследуемой группе оказалась достоверно выше (23 %), чем в группе контроля (7 %), p <0,01. Авторы считают, что эта инфекция играет значимую роль в возникновении бесплодия у мужчин, и предлагают определять ЦМВ при мужской инфертильности, а доноров эякулята с выявленным ЦМВ исключать из списка доноров [16]. B.N. Jahromi и соавт. обследовали эякуляты 150 мужчин и показали значительное нарушение морфологии сперматозоидов в сперме, содержащей ЦМВ. Авторы заключили, что данная инфекция негативно влияет на мужскую фертильность [17].

В связи с имеющимися расхождениями данных относительно влияния ЦМВ-инфекции урогенитального тракта на мужскую фертильность представляет интерес история болезни пациента П., обратившегося в Клинико-диагностический центр ФГБУ ФКЦ ВМТ ФМБА России.

Клинический случай

Пациент П. *1982 г. р., на момент обращения 31 год, офис-менеджер московской компании, обратился за медицинской помощью по поводу бесплодия. Из других жалоб: периодически возникающий дискомфорт в области промежности и мошонки.*

Из анамнеза: регулярная половая жизнь с супругой без предохранения в течение 6 лет. У жены: отсутствие беременностей, соматически не отягощена, проходила подробное гинекологическое обследование, не выявившее у нее каких-либо заболеваний, препятствующих наступлению беременности, лечение не получала. Пациент клинически без признаков патологии со стороны наружных половых органов. Объективно: наружные половые органы без патологии. Пальцевое ректальное исследование: предстательная железа умеренно болезненная при пальпации, 3,5 × 3,0 см, асимметрия за счет увеличения левой доли, поверхность пастозная, очаговые образования не обнаружены, слизистая над железой подвижна.

Трансректальное ультразвуковое исследование: объем предстательной железы 21 см^3, множественные кальцинаты в левой доле, эхоструктура умеренно неоднородная.

Ультразвуковое исследование органов мошонки: без эхопатологии.

Секрет предстательной железы при микроскопии: лейкоциты – до 80 в поле зрения, лецитиновые зерна в скудном количестве. Микроскопия соскоба из уретры: лейкоциты – до 5 в поле зрения, кокковая флора – умеренно. Общий анализ мочи без изменений.

Бактериологическое исследование до- и постмассажной проб мочи: Str. agalactiae, концентрация в обеих пробах – 10^4 КОЕ/мл.

Спермиологическое исследование: объем эякулята – 2,7 мл (N 1,5–6,8 мл), концентрация сперматозоидов – 17 × 10^6/мл (N ≥15 × 10^6/мл), вязкость до 2 см (N до 2 см), pH 7,3 (N 7,2–7,8) подвижность (a + b) – 37 % (N ≥40 %), подвижность (a) – 23 % (N ≥32 %), жизнеспособность – 55 % (N ≥58 %), морфологически нормальные сперматозоиды – 5 % (N ≥4 %), лейкоциты – 2,4 × 10^6/мл (N <1 × 10^6/мл), агглютинация сперматозоидов – не обнаружена, агрегация сперматозоидов – на слизи выражена. Заключение: некрозооспермия, лейкоспермия.

При анализе часто встречающихся микроорганизмов C. trachomatis, M. genitalium, T. vaginalis, N. gonorrhoeae, Ureaplasma spp., M. hominis методом ПЦР в сперме не обнаружено.

При вирусологическом исследовании методом ПЦР вирусы простого герпеса ВПГ-1 и ВПГ-2 не обнаружены; выявлен ЦМВ: в соскобе из уретры – 0 копий/мл, в секрете предстательной железы – 8700 копий/мл, в эякуляте – 598 440 копий/мл.

Показатели урофлоуметрии: Qmax – 24 мл/с; Qav 15,2 мл/с; V – 245 мл.

Диагноз: бесплодие на фоне инфекции добавочных половых желез, ассоциированной с ЦМВ.

Проведено комплексное лечение: валацикловир 500 мг по 1 таблетке 2 раза в день в течение 3 мес; свечи интерферон α2β с антиоксидантами (Виферон®) 1 млн МЕ на ночь – 30 дней.

Спустя 1 мес после начала лечения при пальцевом ректальном исследовании предстательная железа 3 × 3 см, безболезненная, мягко-эластической консистенции, умеренно асимметричная, без очаговых уплотнений, слизистая над железой подвижна. В секрете предстательной железы содержание лейкоцитов – 15–25 в поле зрения, лецитиновые зерна в умеренном количестве.

При спермиологическом исследовании основные изменения произошли в следующих параметрах эякулята: концентрация сперматозоидов – 26 × 10^6/мл (до лечения 17 × 10^6/мл), подвижность (a + b) – 51 % (до лечения – 37 %), жизнеспособность – 58 % (55 %), аномальные формы – 91 % (95 %), лейкоциты – 0,3 × 10^6/мл (2,4 × 10^6/мл), агрегация сперматозоидов – не обнаружена (до лечения – выражена). Заключение: нормозооспермия.

При вирусологическом исследовании концентрация ДНК ЦМВ составила: в уретре – 0 копий/мл, в секрете предстательной железы – 300 копий/мл, в эякуляте – 54 000 копий/мл.

Последующий контроль содержания ЦМВ через 3 мес (сразу после окончания лечения): в уретре – 0 копий/мл, в секрете предстательной железы – 0 копий/мл, в эякуляте – 6060 копий/мл; через 6 мес: в уретре – 0 копий/мл, в секрете предстательной железы – 0 копий/мл, в эякуляте – 3900 копий/мл.

Спустя 6 мес после проведенного лечения у супруги пациента наступила 1-я беременность, завершившаяся рождением здоровой девочки. Спустя 3 года – 2-я беременность и рождение здорового мальчика.

Заключение

Проведенное исследование установило, что у обследованной семейной пары имелся мужской фактор бесплодия, а единственным вероятным этиологическим агентом патозооспермии явилась ЦМВ-инфекция. На фоне специфической противовирусной и иммунотерапии валацикловиром и Вифероном® (интерферон α2β с антиоксидантами) отмечалась положительная динамика клинических, спермиологических и лабораторных показателей, что привело к зачатию и рождению двоих здоровых детей.

ЛИТЕРАТУРА / REFERENCES

1. Kumar N., Singh A.K. Trends of male factor infertility, an important cause of infertility: a review of literature. J Hum Reprod Sci 2015;8(4):191–6.
2. Vander Borght M., Wyns C. Fertility and infertility: definition and epidemiology. Clin Biochem 2018;62:2–10. DOI:10.1016/j.clinbiochem.2018.03.012.
3. Cheng S., Caviness K., Buehler J. et al. Transcriptome-wide characterization of human cytomegalovirus in natural infection and experimental latency. Proc Natl Acad Sci U S A 2017; 114:E10586–95.
4. Shnayder M., Nachshon A., Krishna B. et al. Defining the Transcriptional Landscape during Cytomegalovirus Latency with Single-Cell RNA Sequencing. mBio 2018;9(2):e00013–8. DOI: 10.1128/mBio.00013-18.
5. Kotton C.N. CMV: Prevention, Diagnosis and Therapy. Am J Transplant 2013;13 Suppl 3:24–40. DOI: 10.1111/ajt.12006.
6. Travi G., Pergam S.A. Cytomegalovirus pneumonia in hematopoietic stem cell recipients. J Intensive Care Med 2014;29(4):200–12. DOI: 10.1177/0885066613476454.
7. Frantzeskaki F.G., Karampi E.S., Kottaridi C. et al. Cytomegalovirus reactivation in a general, nonimmunosuppressed intensive care unit population: incidence, risk factors, associations with organ dysfunction, and inflammatory biomarkers. J Crit Care 2015;30(2):276–81. DOI: 10.1016/j.jcrc.2014.10.002.
8. Yoon J.H., Lee S., Kim H.J. et al. Impact of cytomegalovirus reactivation on relapse and survival in patients with acute leukemia who received allogeneic hematopoietic stem cell transplantation in first remission. Oncotarget 2016;7(13):17230–41. DOI: 10.18632/oncotarget.7347.
9. Aynaud O., Poveda J.D., Huynh B. et al. Frequency of herpes simplex virus, cytomegalovirus and human papillomavirus DNA in semen. Int J STD AIDS 2002;13(8):547–50. DOI: 10.1258/095646202760159666.
10. Eggert-Kruse W., Reuland M., Johannsen W. et al. Cytomegalovirus (CMV) infection-related to male and/or female infertility factors? Fertil Steril 2009;91(1):67–82. DOI: 10.1016/j.fertnstert.2007.11.014.
11. Naumenko V., Tyulenev Y., Kurilo L. et al. Detection and quantification of human herpes viruses types 4-6 in sperm samples of patients with fertility disorders and chronic inflammatory urogenital tract diseases. Andrology 2014;2(5):687–94. DOI: 10.1111/j.2047-2927.2014.00232.x.
12. Bantel-Schaal U., Neumann-Haefelin D., Schieferstein G. Cytomegalovirus is absent from semen of a population of men seeking fertility evaluation. J Infect Dis 1993;168(2):518–9. DOI: 10.1093/infdis/168.2.518.
13. Neofytou E., Sourvinos G., Asmarianaki M. et al. Prevalence of human herpes virus types 1-7 in the semen of men attending an infertility clinic and correlation with semen parameters. Fertil Steril 2009;91(6):2487–94. DOI: doi: 10.1016/j.fertnstert.2008.03.074.
14. Kaspersen M.D., Höllsberg P. Seminal shedding of human herpesviruses. Virol J 2013;10:226. DOI: 10.1186/1743-422X-10-226.
15. Bezold G., Schuster-Grusser A., Lange M. et al. Prevalence of human herpesvirus types 1-8 in the semen of infertility patients and correlation with semen parameters. Fertil Steril 2001;76(2):416–8. DOI: 10.1016/s0015-0282(01)01920-3.
16. Mohseni M., Mollaei H.R., Arabzadeh S.A. Frequency of cytomegalovirus in fertile and infertile men, referring to Afzalipour Hospital IVF Research Center, Kerman, IRAN: A case-control study. Int J Reprod Biomed (Yazd) 2018;16(7):443–6.
17. Jahromi B.N., Yaghobi R., Matlub N. et al. Prevalence of Cytomegalovirus in Semen of Male Partners of Infertile Couples and the Virus Impact on Sperm Parameters. J Reprod Infertil 2020;21(2):124–9.

Вклад авторов
В.П. Ковалык: проведение клинических и диагностических исследований, курирование пациента, обзор публикаций и написание текста статьи;
В.В. Малиновская: научное консультирование;
А.Н. Шувалов: научное редактирование;
Л.Ф. Курило: проведение спермиологических исследований;
К.И. Юрлов: количественный анализ ДНК вирусов герпеса в реальном времени;
М.А. Гомберг: обзор публикаций и написание текста статьи, научное консультирование;
А.А. Кущ: проведение количественных исследований на вирусы герпеса 4–6-го типов, научное консультирование.
Authors' contributions
V.P. Kovalyk: conducting clinical and diagnostic studies, following the patient, reviewing of publications and writing the text of case report;
V.V. Malinovskaya: scientific advice;
A.N. Shuvalov: scientific editing;
L.F. Kurilo: carrying out sperm studies;
K.I. Yurlov: real time polymerase chain reaction of herpes viruses;
M.A. Gomberg: reviewing of publications and writing the text of case report, scientific advice;
A.A. Kushch: carrying out quantitative studies for herpes viruses, scientific advice.

ORCID авторов / ORCID of authors
В.П. Ковалык / V.P. Kovalyk: https://orcid.org/0000-0002-0453-2771
В.В. Малиновская / V.V. Malinovskaya: https://orcid.org/0000-0003-1856-8924
А.Н. Шувалов / A.N. Shuvalov: https://orcid.org/0000-0003-0972-9001
Л.Ф. Курило / L.F. Kurilo: https://orcid.org/0000-0003-3603-4838
К.И. Юрлов / K.I. Yurlov: https://orcid.org/0000-0002-4694-2445
М.А. Гомберг / M.A. Gomberg: https://orcid.org/0000-0002-1070-5229
А.А. Кущ / A.A. Kushch: https://orcid.org/0000-0002-3396-5533

Конфликт интересов. Авторы заявляют об отсутствии конфликта интересов.
Conflict of interest. The authors declare no conflict of interest.

Соблюдение прав пациентов. Пациент подписал информированное согласие на публикацию своих данных.
Compliance with patient rights. The patient gave written informed consent to the publication of his data.

Финансирование. Работа выполнена без спонсорской поддержки.
Financing. The work was carried out without sponsorship.

Статья поступила: 24.01.2021. **Принята к публикации:** 11.03.2021.
Article submitted: 24.01.2021. **Accepted for publication:** 11.03.2021.

DOI: 10.17650/1726-9784-2021-22-1-90-97

CC BY 4.0

Олеогранулема полового члена у подростка (клиническое наблюдение)

Т.Х. Назаров[1], К.А. Афоничев[2], В.В. Ясюченя[3], И.В. Рычков[1], А.И. Турсунов[1]

[1]ФГБОУ ВО «Северо-Западный государственный медицинский университет им. И.И. Мечникова» Минздрава России; Россия, 191015 Санкт-Петербург, ул. Кирочная, 41;
[2]ФГБУ «Национальный медицинский исследовательский центр детской травматологии и ортопедии имени Г.И. Турнера» Минздрава России; Россия, 196603 Санкт-Петербург, Пушкин, ул. Парковая, 64–68;
[3]СПб ГБУЗ «Детская городская клиническая больница № 5 им. Н.Ф. Филатова»; Россия, 192289 Санкт-Петербург, ул. Бухарестская, 134, лит. А

Контакты: Тоирхон Хакназарович Назаров tair-nazarov@yandex.ru

Авторами представлено клиническое наблюдение олеогранулемы полового члена у подростка. Проведенный анализ отечественной и зарубежной литературы демонстрирует отсутствие данной нозологии в подростковом возрасте. Освещена актуальность проблемы олеогранулемы полового члена и современная тактика хирургического лечения.

Ключевые слова: олеогранулема полового члена, кожный аутотрансплантат, инъекции в половой член, липогранулема, парафинома, вазелинома, увеличение полового члена

Для цитирования: Назаров Т.Х., Афоничев К.А., Ясюченя В.В. и др. Олеогранулема полового члена у подростка (клиническое наблюдение). Андрология и генитальная хирургия 2021;22(1):90–7. DOI: 10.17650/1726-9784-2021-22-1-90-97

Oleogranuloma of the penis in an adolescent (clinical case)

T.Kh. Nazarov[1], K.A. Afonichev[2], V.V. Yasyuchenya[3], I.V. Rychkov[1], A.I. Tursunov[1]

[1]North-Western State Medical University n. a. I.I. Mechnikov, Ministry of Health of Russia; 41 Kirochnaya St., Saint-Petersburg 191015, Russia;
[2]National Medical Research Center of Pediatric Traumatology and Orthopedics n. a. G.I. Turner; 64–68 Parkovaya St., Pushkin, St. Petersburg 196603, Russia;
[3]Children's City Clinical Hospital № 5 n. a. N.F. Filatov;134A Bukharestskaya St., St. Petersburg 192289, Russia

Contacts: Toirkhon Khaknazarovich Nazarov tair-nazarov@yandex.ru

The authors present a clinical observation of oleogranuloma of the penis in an adolescent. The analysis of domestic and foreign literature demonstrates the absence of this nosology in adolescence. The relevance of oleogranuloma of the penis and modern tactics of surgical treatment are highlighted.

Key words: oleogranuloma of the penis, skin autograft, injections into the penis, lipogranuloma, paraffinoma, vaselinoma, penile enlargement

For citation: Nazarov T.Kh., Afonichev K.A., Yasyuchenya V.V. et al. Oleogranuloma of the penis in an adolescent (clinical case). Andrologiya i genital'naya khirurgiya = Andrology and Genital Surgery 2021;22(1):90–7. (In Russ.). DOI: 10.17650/1726-9784-2021-22-1-90-97

Введение

Олеогранулема полового члена – редкое заболевание наружных мужских половых органов, особенно в подростковом возрасте. В культурах Азии и Восточной Европы большой пенис часто считался символом власти. Несмотря на нормальные размеры пениса, заниженная самооценка вызывает у мужчин навязчивое беспокойство и доводит их до депрессии с попытками самостоятельного увеличения длины и толщины пениса с помощью подкожных инъекций маслянистых веществ или введения твердых предметов. Маслянистые вещества, включая силикон, вазелин, парафин и рыбий жир, обычно используются для увеличения размеров полового члена.

Еще в 1903 г. сообщалось об успешном введении парафинового масла в качестве протеза яичка после двусторонней орхиэктомии при туберкулезном орхите [1]. Arthaud и соавт. сообщили о первом случае инъекции жидкого силикона в половой член в 1973 г.

С изначально приемлемыми результатами различные масла и парафины использовали во всем мире при реконструктивных вмешательствах. Инъекции жидкого силикона и других подобных веществ в большинстве случаев вызывают осложнения, в том числе деформацию полового члена и кожных покровов, некроз, снижение эректильной функции, и требуют хирургического вмешательства, поэтому в Западной Европе от них отказались [2].

В результате систематического поиска в PubMed и Scopus было выявлено 124 случая олеогранулемы полового члена со средним возрастом мужчин 36 лет (17–71 год). Большинство из них возникло в Южной Корее (31,7 %), Болгарии (19,8 %) и Венгрии (14,3 %). Наиболее часто используемым веществом был жидкий парафин – 80,6 % случаев, также применялись: силикон – 4 % случаев, минеральное масло – 4,8 %, детское масло – 2,4 % случаев (рис. 1). Средний интервал времени от момента введения до обращения к урологу составлял 24 мес [2].

При этом проведенный нами анализ отечественной и мировой литературы свидетельствует об отсутствии публикаций клинических случаев о выявлении олеогранулемы у подростков.

Олеогранулему разделяют на первичную и вторичную. Первичный тип развивается вследствие разрушения эндогенных липидов, а вторичный – вследствие подкожной инъекции экзогенных веществ.

В клинической практике специалисты выделяют 3 стадии олеогранулемы в зависимости от распространения процесса: при I стадии происходит поражение около 30 % ствола полового члена, при II стадии в процесс вовлечен весь половой член, при III стадии олеогранулема распространяется на близлежащие анатомические структуры – промежность, мошонку, лобковую область.

В андрологической практике при травме наружных половых органов (органов мошонки и полового члена) принято по возможности выполнять органосохраняющие операции, в том числе и при различных стадиях олеогранулемы полового члена, с целью максимального сохранения функции органа [1, 3].

Оперативное лечение олеогранулемы у взрослых мужчин заключается в одноэтапном полном удалении пораженной кожи и подкожной клетчатки с последующим использованием кожного аутотрансплантата для закрытия дефекта [4–6]. В литературе описаны случаи использования кожи мошонки, однако это приводит к обильному волосяному покрову полового члена, вызывающему диспареунию, и сокращению длины полового члена в состоянии покоя за счет врожденного сократительного свойства мошонки [7, 8]. В течение

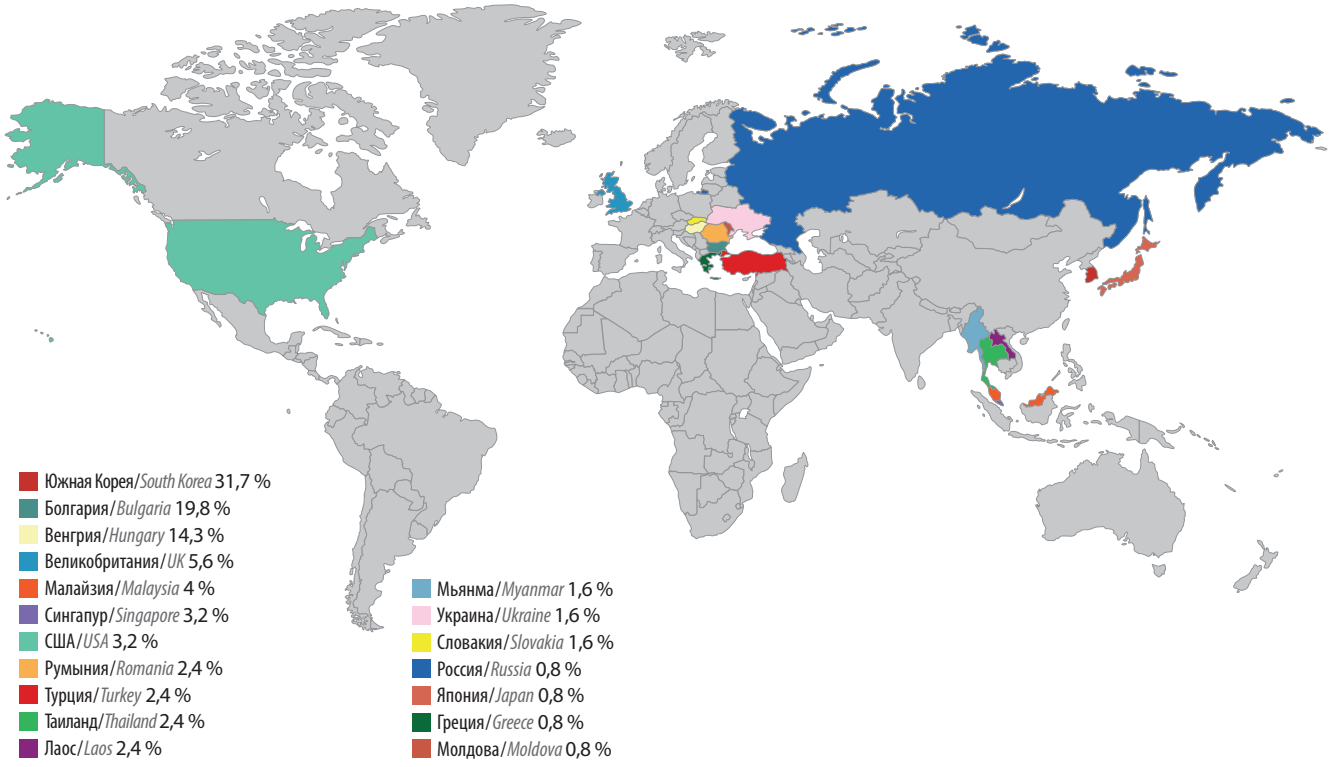

Рис. 1. *Распространенность олеогранулемы полового члена в мире [2]*

Fig. 1. *The prevalence of oleogranuloma of the penis in the world [2]*

многих лет в нашей стране самой популярной была операция Райха–Сапожкова, выполняемая длительно и двухэтапно: на 1-м этапе после иссечения олеогранулемы погружают половой член в мошонку с выведением головки; на 2-м этапе выполняют пластику полового члена местными тканями.

Что касается опыта лечения олеогранулемы у детей, то в настоящее время он отсутствует, так как данная нозология практически не встречается. В связи с чем мы использовали наш опыт хирургического лечения олеогранулемы у взрослых [9].

Представляем клинический случай и технику иссечения олеогранулемы полового члена с одномоментной пластикой дефекта с использованием свободного перфорированного кожного аутотрансплантата, которая показала хороший косметический эффект без функциональных осложнений.

Клиническое наблюдение

***Пациент Г.В. В.**, 16 лет, поступил 15.01.2020 (история болезни № 2562) в плановом порядке в хирургическое отделение Детской городской клинической больницы № 5 им. Н.Ф. Филатова г. Санкт-Петербурга с жалобами на увеличение полового члена и боли, усиливающиеся при эрекции. Из анамнеза заболевания стало известно, что около 2 лет назад пациент самостоятельно ввел под кожу полового члена жидкое вазелиновое масло (2 инъекции по 15 мл) с целью увеличения и придания объема половому члену.*

Анамнез жизни: рос и развивался правильно, в соответствии с возрастом, не женат, детей не имеет. При осмотре: общее физическое состояние удовлетворительное, адекватен, температура тела нормальная, живот мягкий, безболезненный при пальпации. Урологический статус: область в проекции почек и мочевого пузыря без особенностей, почки интактны, безболезненны. Наружные половые органы: развиты по мужскому типу, соответствуют возрасту, пенис больших размеров, имеется рубцовая деформация крайней плоти, которая не позволяет обнажить головку полового члена. Кожа отечна и гиперемирована с наличием гипопигментации и эрозии по левой поверхности тела полового члена. При пальпации отмечается равномерная болезненность полового члена от головки до корня, видны множественные плотные инфильтраты на всей поверхности с распространением в надлобковую область и на переднюю поверхность мошонки ближе к корню полового члена. Яички и придатки нормальных размеров, без особенностей. Мочеиспускание самостоятельное, незначительно затруднено, с разбрызгиванием мочи.

Клинический диагноз: олеогранулема полового члена, III стадия (рис. 2).

По результатам проведенного обследования решено выполнить операцию в объеме: иссечение олеогранулемы полового члена с одномоментной пластикой свободным, перфорированным кожным аутотрансплантатом (рис. 3).

16.01.2020 г. под внутривенной и общей эндотрахеальной анестезией, после обработки операционного поля осуществлено иссечение олеогранулематозных очагов полового члена, включая область корня до подвешивающей связки и мошонки. При помощи дерматома с передней поверхности левого бедра произведен забор кожного аутотрансплантата. Последний перфорирован по всей поверхности при помощи скальпеля. Выполнена аутодермопластика полового члена. Рану мошонки ушили. На половой член и область забора аутотрансплантата наложили асептическую повязку с мазью. Продолжительность операции – 2 ч 30 мин. Послеоперационный период

Рис. 2. *Олеогранулема полового члена*

Fig. 2. *Oleogranuloma of the penis*

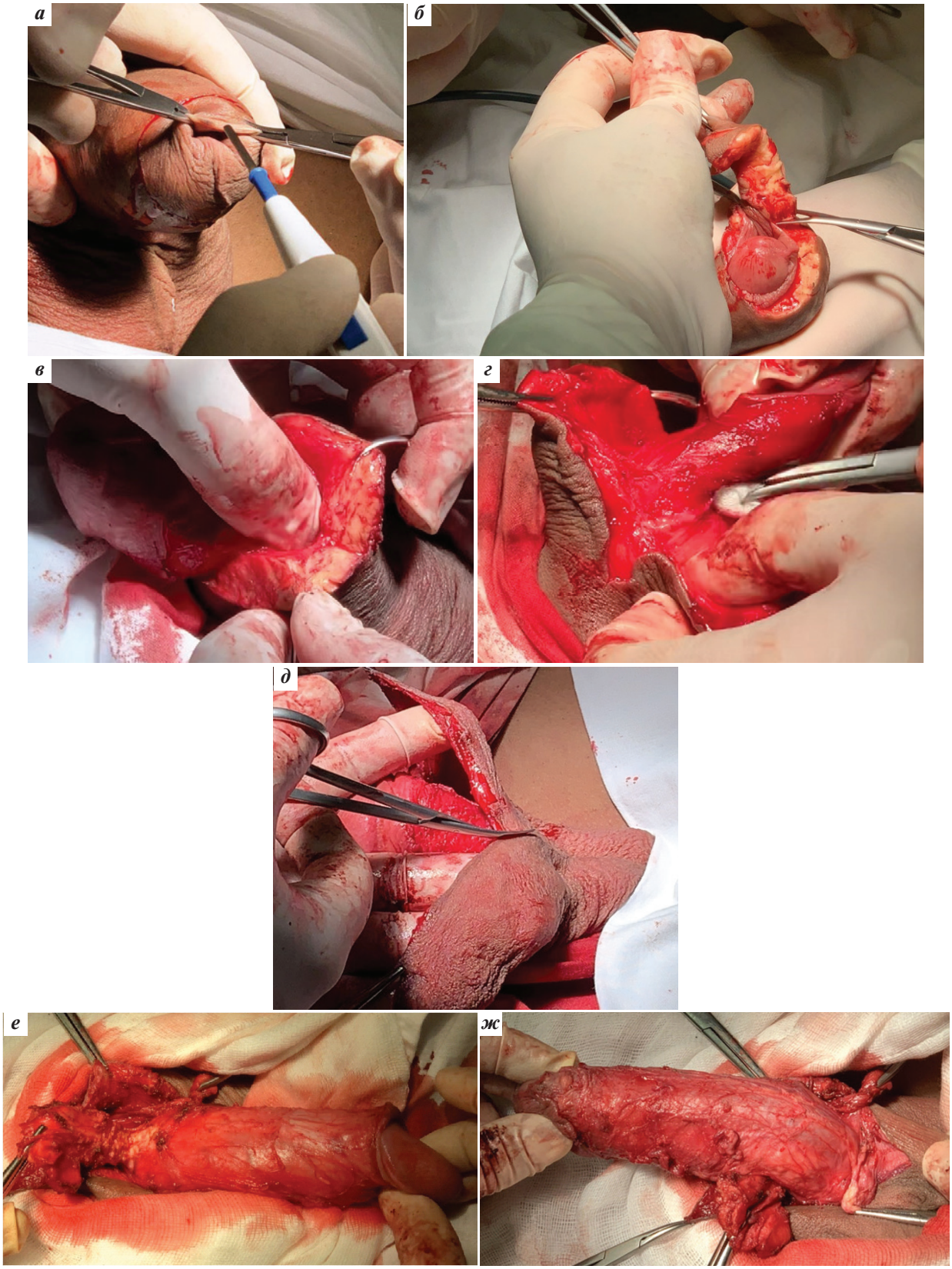

Рис. 3*а–ж*. *Этапы хирургического лечения олеогранулемы полового члена: а–д – рассечение и удаление олеогранулемы; е, ж – подготовка площадки для аутотрансплантации*

Fig. 3*а–ж*. *Stages of surgical treatment of oleogranuloma of the penis: а–д – dissection and removal of oleogranuloma; е, ж – preparation for autotransplantation*

Рис. 3*з–о*. *Этапы хирургического лечения олеогранулемы полового члена: з–л – подготовка к кожной пластике: разметка зоны забора кожного лоскута (передняя поверхность левого бедра), забор электродерматомом кожного лоскута; м–о – размещение и фиксация кожного аутотрансплантата*

Fig. 3*з–о*. *Stages of surgical treatment of oleogranuloma of the penis: з–л – preparation for skin grafting: marking the area of skin graft sampling (anterior surface of the left thigh), picking up the skin flap with an electrodermatome; м–о – placement and fixation of skin autotransplant*

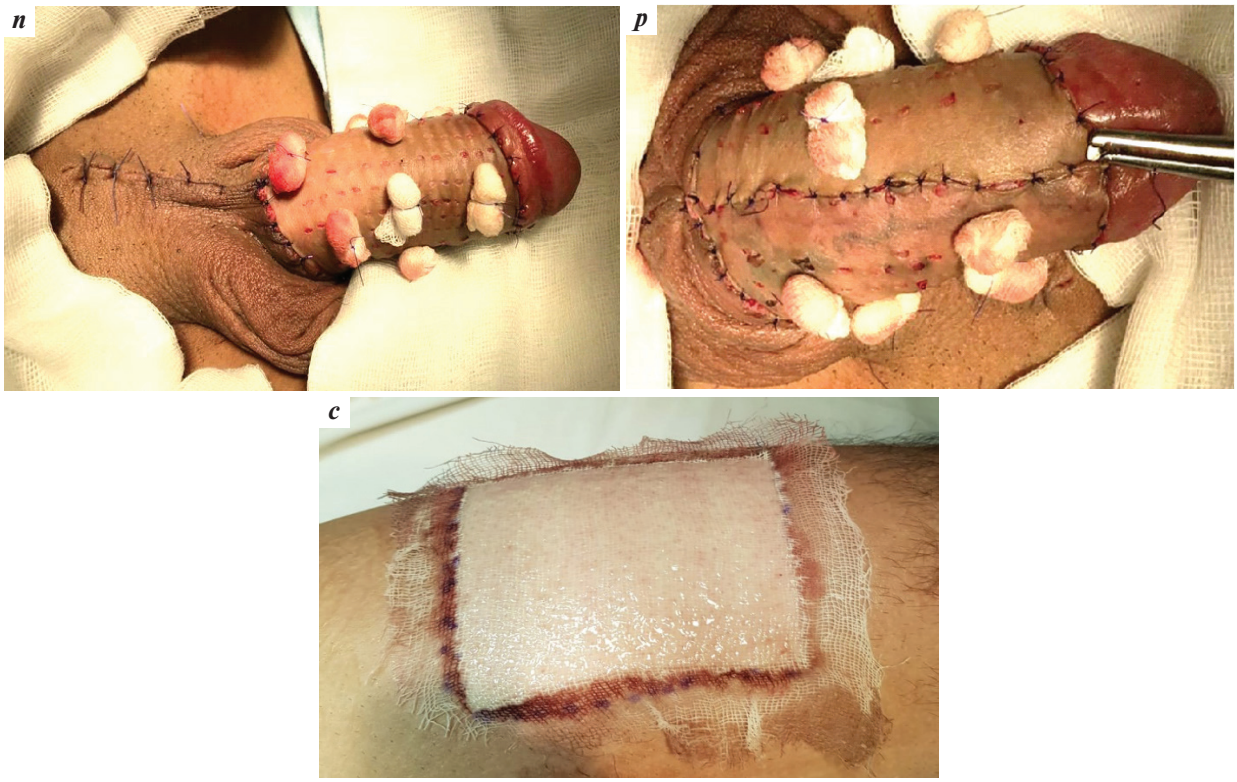

Рис. 3*n–c*. *Этапы хирургического лечения олеогранулемы полового члена: n, p – окончательный вид полового члена после операции; c – мазевая повязка на бедре*

Fig. 3*n–c*. *Stages of surgical treatment of oleogranuloma of the penis: n, p – the final appearance of the penis after surgery; c – ointment bandage on the thigh*

протекал без осложнений. Контрольные клинико-биохимические анализы крови и мочи перед выпиской были без отклонений. Уретральный катетер удален на 3-и сутки, мочеиспускание самостоятельное, удовлетворительное. Больной выписан на 7-е сутки после операции на амбулаторное наблюдение.

По результатам патогистологического исследования отмечаются признаки продуктивного воспаления вокруг инородного субстрата (рис. 4).

При контрольном осмотре через 3 мес пациент жалоб не предъявляет, эрекция удовлетворительная и безболезненная, эякуляция не нарушена (рис. 5).

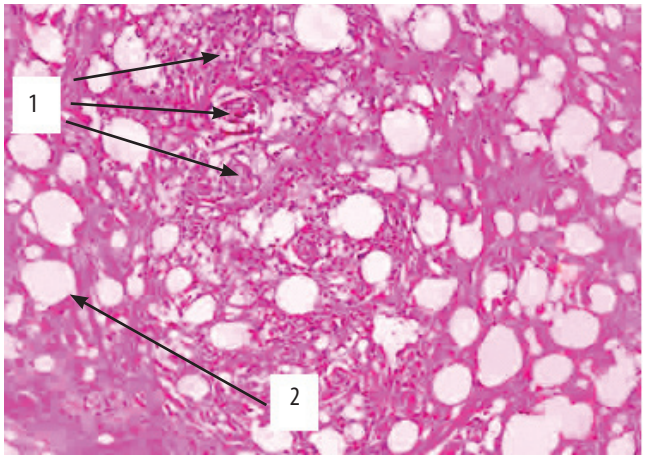

Рис. 4. *Результат патогистологического исследования от 21.01.2020. 1 – лимфомакрофагально-нейтрофильная инфильтрация; 2 – гранулемы, содержащие жир. Окраска гематоксилином и эозином. ×200*

Fig. 4. *The result of a pathohistological study from 21.01.2020. 1 – lymphomacrophage-neutrophil infiltration; 2 – granulomas containing fat. Hematoxylin and eosin staining. ×200*

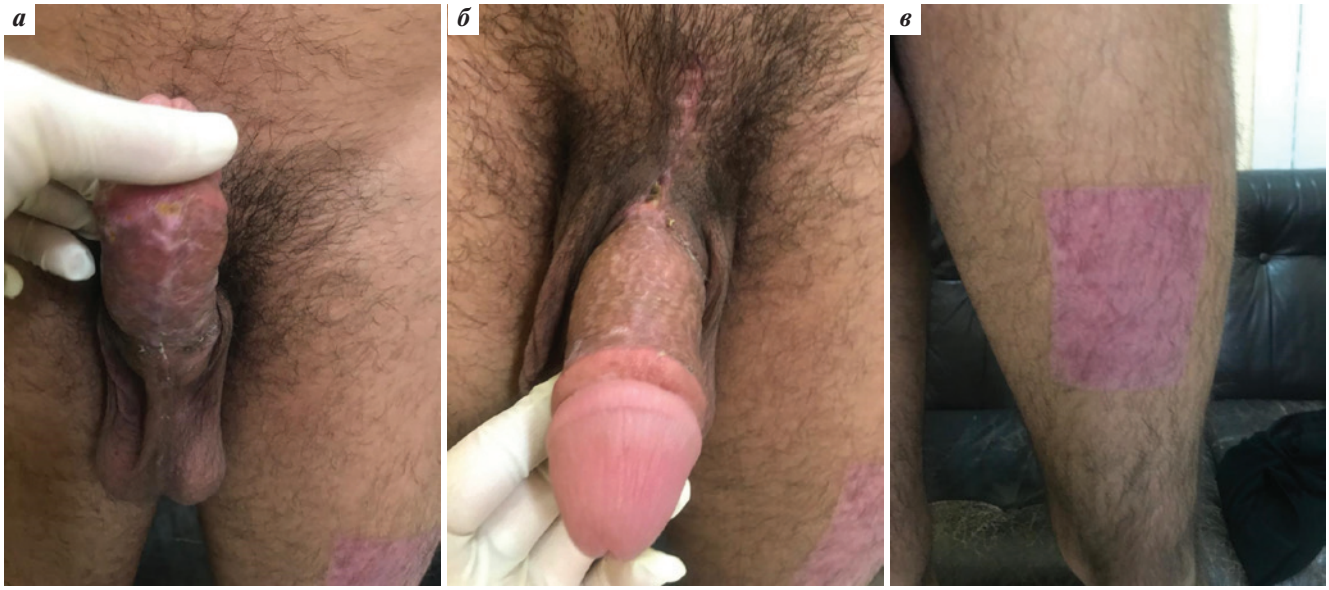

Рис. 5. *Вид полового члена (а, б) и передней поверхности бедра (в) через 3 мес после операции*

Fig. 5. *The appearance of the penis (а, б) and of anterior surface of the thigh 3 months after surgery*

Заключение

Олеогранулема полового члена, несмотря на давнюю историю этой проблемы, не теряет своей актуальности. В настоящее время продолжается поиск оптимальных методов хирургического лечения олеогранулемы полового члена, особенно III стадии. Вышеописанная тактика оперативного вмешательства с одномоментной пластикой полового члена свободным перфорированным кожным аутотрансплантатом, используемая нами у взрослых мужчин, является наиболее оптимальной и может быть использована у пациентов подросткового возраста.

В современных условиях жизни такие средства коммуникации, как интернет и социальные сети позволяют молодому поколению получать информацию о половой сфере в избыточном количестве, зачастую отсутствие родительского контроля приводит к таким печальным последствиям, как в приведенном клиническом наблюдении. В связи с этим считаем необходимым продолжать проводить сексуальное воспитание среди подрастающего поколения.

ЛИТЕРАТУРА / REFERENCES

1. Gersuny R. Harte und weiche Paraffinprothesen. Zentralbl Chir 1903;30:1.
2. Downey A.P., Osman N.I., Mangera A. et al. Penile Paraffinoma. Eur Urol Focus 2019;5(5):894–8. DOI: 10.1016/j.euf.2018.06.013.
3. Назаров Т.Х., Рычков И.В., Трубникова К.Е. и др. Органосохраняющая операция при массивном размозжении яичка. Андрология и генитальная хирургия 2019;20(4):52–8. [Nazarov T.K., Rychkov I.V., Trubnikova K.E. et al. Organ-preserving operation in case of massive testicular rupture. Andrologiya i genital'naya khirurgiya = Andrology and Genital Surgery 2019;20(4):52–8. (In Russ.)]. DOI: 10.17650/2070-9781-2019-20-4-52-58.
4. Rosellen J., Pflüger M., Bach A. et al. Penile Paraffinome – therapeutische Strategien [Penile paraffinoma – Treatment strategies] [Article in German]. Urologe A 2020;59(11):1371–6. DOI: 10.1007/s00120-020-01322-6.
5. Svensoy J.N., Travers V., Osther P.J.S. Complications of penile self-injections: investigation of 680 patients with complications following penile self-injections with mineral oil. World J Urol 2018;36(1):135–43. DOI: 10.1007/s00345-017-2110-9.
6. Аустони Э. Атлас по реконструктивной хирургии полового члена. М.: АБВ-пресс, 2012. 568 с. [Austoni E. Atlas of reconstructive penile surgery. Moscow: ABV-press, 2012. 568 p. (In Russ.)].
7. Kim J.S., Shin Y.S., Park J.K. Penile skin preservation technique for reconstruction surgery of penile paraffinoma. Investig Clin Urol 2019;60(2):133–7. DOI: 10.4111/icu.2019.60.2.133.
8. Щеплев П.А., Курбатов Д.Г. Малый половой член. Методы коррекции. М.: Росмэн-Пресс, 2003. 192 с. [Scheplev P.A., Kurbatov D.G. Small penis. Correction methods. Moscow: Rosmen-Press, 2003. 192 p. (In Russ.)].
9. Назаров Т.Х., Стецик О.В., Кравцов Д.В. и др. Одномоментное использование свободного перфорированного кожного аутотрансплантата при хирургическом лечении олеогранулемы полового члена (клиническое наблюдение). Андрология и генитальная хирургия. 2018;19(4):90–5. [Nazarov T.K., Stetsik O.V., Kravtsov D.V. et al. One-time use of a free perforated cutaneous autograft during the surgical treatment of the oleo-granuloma of the penis (clinical case). Andrologiya i genital'naya khirurgiya = Andrology and Genital Surgery 2018;19(4):90–5. (In Russ.)]. DOI: 10.17650/2070-9781-2018-19-4-90-95.

Вклад авторов
Т.Х. Назаров: разработка дизайна исследования, получение данных для анализа, обзор публикаций по теме статьи, написание текста статьи;
К.А. Афоничев: разработка дизайна исследования, написание текста статьи;
В.В. Ясюченя: анализ полученных данных, обзор публикаций по теме статьи;
И.В. Рычков: обзор публикаций по теме статьи, написание текста статьи;
А.И. Турсунов: разработка дизайна исследования, получение данных для анализа.
Authors' contributions
T.Kh. Nazarov: development of research design, obtaining data for analysis, review of publications on the topic of the article, writing the text of the article;
K.A. Afonichev: development of research design, writing the text of the article;
V.V. Yasyuchenya: analysis of the data obtained, review of publications on the topic of the article;
I.V. Rychkov: review of publications on the topic of the article, writing the text of the article;
A.I. Tursunov: development of research design, obtaining data for analysis.

ORCID авторов / ORCID of authors
Т.Х. Назаров / T.Kh. Nazarov: https://orcid.org/0000-0001-9644-720X
К.А. Афоничев / K.A. Afonichev: https://orcid.org/0000-0002-6460-2567
В.В. Ясюченя / V.V. Yasyuchenya: https://orcid.org/0000-0002-4335-3725
И.В. Рычков / I.V. Rychkov: https://orcid.org/0000-0001-9120-6896
А.И. Турсунов / A.I. Tursunov: https://orcid.org/0000-0003-3536-6339

Конфликт интересов. Авторы заявляют об отсутствии конфликта интересов.
Conflict of interest. The authors declare no conflict of interest.

Финансирование. Работа выполнена без спонсорской поддержки.
Financing. The work was performed without external funding.

Соблюдение прав пациентов. Пациент подписал информированное согласие на публикацию своих данных.
Compliance with patient rights. The patient gave written informed consent to the publication of his data.

Статья поступила: 07.11.2020. **Принята к публикации:** 11.03.2021.
Article submitted: 07.11.2020. **Accepted for publication:** 11.03.2021.

Информация для авторов

При направлении статьи в редакцию журнала «Андрология и генитальная хирургия» авторам необходимо руководствоваться следующими правилами:

1. Общие правила

При первичном направлении рукописи в редакцию в копии электронного письма должны быть указаны все авторы данной статьи. Обратную связь с редакцией будет поддерживать ответственный автор, обозначенный в статье (см. пункт 2).

Представление в редакцию ранее опубликованных статей не допускается.

2. Оформление данных о статье и авторах

Первая страница должна содержать:

– название статьи,
– инициалы и фамилии всех авторов,
– ученые степени, звания, должности, место работы каждого из авторов, а также их ORCID (при наличии),
– полное название учреждения (учреждений), в котором (которых) выполнена работа,
– адрес учреждения (учреждений) с указанием индекса.

Последняя страница должна содержать сведения об авторе, ответственном за связь с редакцией:

– фамилия, имя, отчество полностью,
– занимаемая должность,
– ученая степень, ученое звание,
– персональный международный идентификатор ORCID (подробнее: http://orcid.org/),
– персональный идентификатор в РИНЦ (подробнее: http://elibrary.ru/projects/science_index/author_tutorial. asp),
– контактный телефон,
– адрес электронной почты.

3. Оформление текста

Статьи принимаются в форматах doc, docx, rtf.

Шрифт – Times New Roman, кегль 14, межстрочный интервал 1,5. Все страницы должны быть пронумерованы. Текст статьи начинается со второй страницы.

4. Объем статей (без учета иллюстраций и списка литературы)

Оригинальная статья – не более 12 страниц (бóльший объем допускается в индивидуальном порядке, по решению редакции).

Описание клинических случаев – не более 8 страниц.

Обзор литературы – не более 20 страниц.

Краткие сообщения и письма в редакцию – 3 страницы.

5. Резюме

Ко всем видам статей на отдельной странице должно быть приложено резюме на русском и английском (по возможности) языках. Резюме должно кратко повторять структуру статьи, независимо от ее тематики.

Объем резюме – не более 2500 знаков, включая пробелы. Резюме не должно содержать ссылки на источники литературы и иллюстративный материал.

На этой же странице помещаются ключевые слова на русском и английском (по возможности) языках в количестве от 3 до 10.

6. Структура статей

Оригинальная статья должна содержать следующие разделы:

– введение,
– цель,
– материалы и методы,
– результаты,
– обсуждение,
– заключение (выводы),
– вклад всех авторов в работу,
– конфликт интересов для всех авторов (в случае его отсутствия необходимо указать: «Авторы заявляют об отсутствии конфликта интересов»),
– одобрение протокола исследования комитетом по биоэтике (с указанием номера и даты протокола),
– информированное согласие пациентов (для статей с авторскими исследованиями и описаниями клинических случаев),
– при наличии финансирования исследования – указать его источник (грант и т. д.),
– благодарности (раздел не является обязательным).

7. Иллюстративный материал

Иллюстративный материал должен быть представлен в виде отдельных файлов и не фигурировать в тексте статьи. Данные таблиц не должны повторять данные рисунков и текста и наоборот.

Фотографии представляются в форматах TIFF, JPG с разрешением не менее 300 dpi (точек на дюйм).

Рисунки, графики, схемы, диаграммы должны быть редактируемыми, выполнеными средствами Microsoft Office Excel или Office Word.

Все **рисунки** должны быть пронумерованы и снабжены подрисуночными подписями. Фрагменты рисунка обозначаются строчными буквами русского алфавита – «*а*», «*б*» и т. д. Все сокращения, обозначения в виде кривых, букв, цифр и т. д., использованные на рисунке, должны быть расшифрованы в подрисуночной подписи. Подписи к рисункам даются на отдельном листе после текста статьи в одном с ней файле.

Таблицы должны быть наглядными, иметь название и порядковый номер. Заголовки граф должны соответствовать их содержанию. Все сокращения расшифровываются в примечании к таблице.

8. Единицы измерения и сокращения

Единицы измерения даются в Международной системе единиц (СИ).

Сокращения слов не допускаются, кроме общепринятых. Все аббревиатуры в тексте статьи должны быть полностью расшифрованы при первом упоминании (например, компьютерная томография (КТ)).

9. Список литературы

На следующей после текста странице статьи должен располагаться список цитируемой литературы.

Все источники должны быть пронумерованы, нумерация осуществляется строго по порядку цитирования в тексте статьи, не в алфавитном порядке. Все ссылки на источники литературы в тексте статьи обозначаются арабскими цифрами в квадратных скобках начиная с 1 (например, [5]). Количество цитируемых работ: в оригинальных статьях – не более 20–25, в обзорах литературы – не более 60.

Ссылки должны даваться на первоисточники, цитирование одного автора по работе другого недопустимо.

Включение в список литературы тезисов возможно исключительно при ссылке на иностранные (англоязычные) источники.

Ссылки на диссертации и авторефераты, неопубликованные работы, а также на данные, полученные из неофициальных интернет-источников, не допускаются.

Для каждого источника необходимо указать: фамилии и инициалы авторов (если авторов более 4, указываются первые 3 автора, затем ставится «и др.» в русском или "et al." в английском в тексте). Авторы цитируемых источников должны быть указаны в том же порядке, что и в первоисточнике.

При ссылке на **статьи из журналов** после авторов указывают название статьи, название журнала, год, том, номер выпуска, страницы и DOI статьи (при наличии). При ссылке на **монографии** указывают также полное название книги, место издания, название издательства, год издания, число страниц.

Статьи, не соответствующие данным требованиям, к рассмотрению не принимаются.

Общие положения:

- Рассмотрение статьи на предмет публикации занимает не менее 8 недель.
- Все поступающие статьи рецензируются. Рецензия является анонимной.
- Редакция оставляет за собой право на редактирование статей, представленных к публикации.
- Редакция не предоставляет авторские экземпляры журнала. Номер журнала можно получить на общих основаниях (см. информацию на сайте).

Материалы для публикации принимаются по адресу androur@yandex.ru с пометкой «Ответственному секретарю» с обязательным указанием названия журнала.

Полная версия требований представлена на сайте журнала.