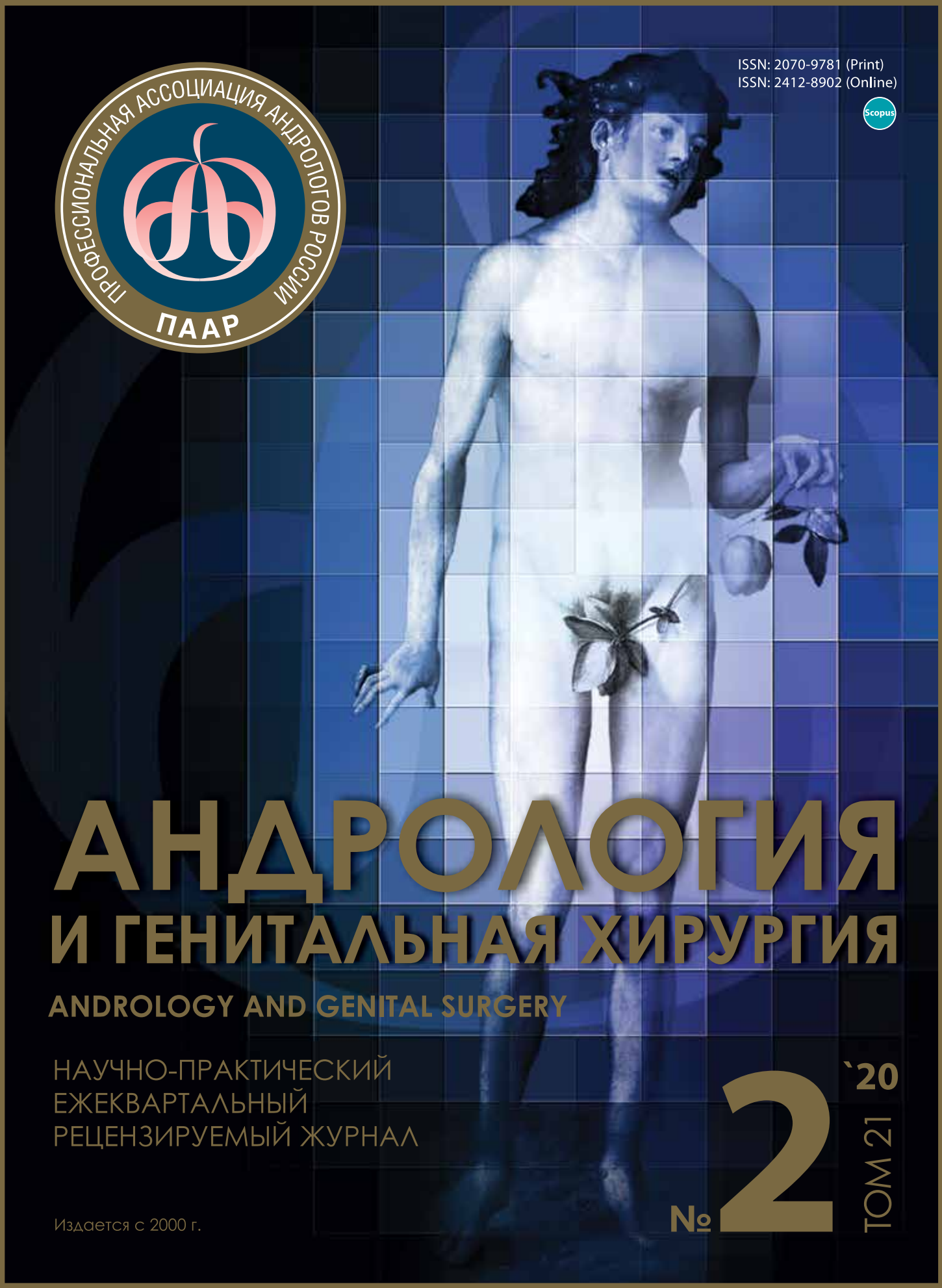

ISSN: 2070-9781 (Print)
ISSN: 2412-8902 (Online)

Scopus

ПРОФЕССИОНАЛЬНАЯ АССОЦИАЦИЯ АНДРОЛОГОВ РОССИИ
ПААР

АНДРОЛОГИЯ И ГЕНИТАЛЬНАЯ ХИРУРГИЯ

ANDROLOGY AND GENITAL SURGERY

НАУЧНО-ПРАКТИЧЕСКИЙ
ЕЖЕКВАРТАЛЬНЫЙ
РЕЦЕНЗИРУЕМЫЙ ЖУРНАЛ

№ 2 `20
ТОМ 21

Издается с 2000 г.

ЖУРНАЛ «АНДРОЛОГИЯ И ГЕНИТАЛЬНАЯ ХИРУРГИЯ» ВХОДИТ В ПЕРЕЧЕНЬ ВЕДУЩИХ РЕЦЕНЗИРУЕМЫХ НАУЧНЫХ ПЕРИОДИЧЕСКИХ ИЗДАНИЙ, РЕКОМЕНДОВАННЫХ ВЫСШЕЙ АТТЕСТАЦИОННОЙ КОМИССИЕЙ (ВАК) ДЛЯ ПУБЛИКАЦИИ ОСНОВНЫХ НАУЧНЫХ РЕЗУЛЬТАТОВ ДИССЕРТАЦИЙ НА СОИСКАНИЕ УЧЕНЫХ СТЕПЕНЕЙ КАНДИДАТА И ДОКТОРА НАУК. ЖУРНАЛ ВКЛЮЧЕН В НАУЧНУЮ ЭЛЕКТРОННУЮ БИБЛИОТЕКУ И РОССИЙСКИЙ ИНДЕКС НАУЧНОГО ЦИТИРОВАНИЯ (РИНЦ), ИМЕЕТ ИМПАКТ-ФАКТОР, ЗАРЕГИСТРИРОВАН В БАЗЕ ДАННЫХ SCOPUS, В CROSSREF, СТАТЬИ ИНДЕКСИРУЮТСЯ С ПОМОЩЬЮ ИДЕНТИФИКАТОРА ЦИФРОВОГО ОБЪЕКТА (DOI).

АНДРОЛОГИЯ И ГЕНИТАЛЬНАЯ ХИРУРГИЯ

НАУЧНО-ПРАКТИЧЕСКИЙ ЕЖЕКВАРТАЛЬНЫЙ РЕЦЕНЗИРУЕМЫЙ ЖУРНАЛ

Главная задача журнала – предоставить актуальную, основанную на принципах доказательной медицины информацию по всем проблемам андрологии, урологии, вопросам бесплодия.

Журнал адресован широкой врачебной аудитории – урологам, андрологам, пластическим хирургам, детским хирургам, сексологам, цитологам, гистологам, морфологам, репродуктологам, дерматовенерологам, эндокринологам, детским урологам-андрологам, врачам смежных специальностей.

В журнале публикуются результаты клинических исследований, научные обзоры, описания клинических случаев, лекции для практических врачей, редакционные статьи.

ТОМ 21 № 2 2020

ИЗДАЕТСЯ С 2000 Г.

Адрес редакции: 115478, Москва, Каширское шоссе, 24, стр. 15, НИИ канцерогенеза, 3-й этаж.
Тел./факс: +7 (499) 929-96-19
e-mail: abv@abvpress.ru
www.abvpress.ru

Статьи направлять по адресу:
androur@yandex.ru

Редактор **Е.Г. Бабаскина**
Корректор **М.А. Андросова**

Дизайн **Е.В. Степанова**
Верстка **О.В. Гончарук**
Служба подписки и распространения
И.В. Шургаева, +7 (499) 929-96-19, base@abvpress.ru

Руководитель проекта
А.В. Донских, +7 (499) 929-96-19, a.donskih@abvpress.ru

Свидетельство о регистрации ПИ № 77-3324 от 28 апреля 2000 г. выдано Министерством Российской Федерации по делам печати, телерадиовещания и средств массовых коммуникаций.

При полной или частичной перепечатке материалов ссылка на журнал «Андрология и генитальная хирургия» обязательна.

Редакция не несет ответственности за содержание публикуемых рекламных материалов. В статьях представлена точка зрения авторов, которая может не совпадать с мнением редакции.

ISSN: 2070-9781 (Print)
ISSN: 2412-8902 (Online)

Андрология и генитальная хирургия. 2020. Том 21. № 2. 1–84

© ООО «ИД «АБВ-пресс», 2020

Подписной индекс в каталоге «Пресса России» – 91731.
Отпечатано в типографии ООО «Медиаколор».
Тираж 4000 экз.
www.agx.abvpress.ru

ГЛАВНЫЙ РЕДАКТОР

Щеплев Петр Андреевич, *д.м.н., профессор, президент Профессиональной ассоциации андрологов России (ПААР) (Москва, Россия)*

НАУЧНЫЙ РЕДАКТОР, ЗАМЕСТИТЕЛЬ ГЛАВНОГО РЕДАКТОРА

Винаров Андрей Зиновьевич, *д.м.н., профессор Института урологии и репродуктивного здоровья человека ФГАОУ ВО Первый Московский государственный медицинский университет им. И.М. Сеченова Минздрава России (Сеченовский Университет) (Москва, Россия)*

ПРЕДСЕДАТЕЛЬ РЕДАКЦИОННОГО СОВЕТА

Рапопорт Леонид Михайлович, *д.м.н., профессор кафедры урологии, директор урологической клиники ФГАОУ ВО Первый МГМУ им. И.М. Сеченова Минздрава России (Сеченовский Университет), заместитель директора НИИ уронефрологии и репродуктивного здоровья человека (Москва, Россия)*

ОТВЕТСТВЕННЫЙ СЕКРЕТАРЬ

Наумов Никита Петрович, *ученый секретарь ПААР (Орехово-Зуево, Россия)*

РЕДАКЦИОННАЯ КОЛЛЕГИЯ

Секция андрологической урологии

Безруков Евгений Алексеевич, *д.м.н., профессор кафедры, заведующий первым урологическим отделением ФГАОУ ВО Первый МГМУ им. И.М. Сеченова Минздрава России (Сеченовский Университет), НИИ уронефрологии и репродуктивного здоровья человека (Москва, Россия)*

Братчиков Олег Иванович, *д.м.н., профессор, академик РАЕН, заведующий кафедрой урологии ФГБОУ ВО «Курский государственный медицинский университет» Минздрава России (Курск, Россия)*

Кадыров Зиёратшо Абдуллоевич, *д.м.н., профессор, заведующий кафедрой эндоскопической урологии ФГАОУ ВО «Российский университет дружбы народов» (Москва, Россия)*

Капто Александр Александрович, *к.м.н., заведующий кафедрой урологии АНО ДПО «Центр обучения медицинских работников», руководитель центра андрологии многопрофильного медицинского холдинга «СМ-Клиника» (Москва, Россия)*

Костин Андрей Александрович, *д.м.н., профессор, заместитель директора по науке Московского научно-исследовательского онкологического института им. П.А. Герцена – филиала ФГБУ «Национальный медицинский исследовательский центр радиологии» Минздрава России (Москва, Россия)*

Назаров Тоирхон Хакназарович, *д.м.н., профессор кафедры урологии ФГБОУ ВО «Северо-Западный государственный медицинский университет им. И.И. Мечникова» Минздрава России (Санкт-Петербург, Россия)*

Новиков Андрей Иванович, *д.м.н., профессор кафедры урологии ФГБОУ ВО «Северо-Западный государственный медицинский университет им. И.И. Мечникова» Минздрава России, заведующий онкоурологическим отделением ГБУЗ «Санкт-Петербургский клинический научно-практический центр специализированных видов медицинской помощи (онкологический)» (Санкт-Петербург, Россия)*

Почерников Денис Геннадьевич, *к.м.н., доцент кафедры факультетской хирургии и урологии ФГБОУ ВО «Ивановская государственная медицинская академия» Минздрава России (Иваново, Россия)*

Хворов Владимир Вячеславович, *к.м.н, доцент кафедры урологии Медицинского института усовершенствования врачей ФГБОУ ВПО «Московский государственный университет пищевых производств», заведующий урологическим отделением ГБУЗ МО «Мытищинская городская клиническая больница», главный уролог 5-го медицинского округа Московской области (Мытищи, Россия)*

Цариченко Дмитрий Георгиевич, *д.м.н., профессор кафедры урологии ФГАОУ ВО Первый МГМУ им. И.М. Сеченова Минздрава России (Сеченовский Университет), НИИ уронефрологии и репродуктивного здоровья человека (Москва, Россия)*

Секция генитальной хирургии

Адамян Рубен Татевосович, *д.м.н., профессор, заведующий отделением реконструктивной и пластической хирургии ФГБНУ «Российский научный центр хирургии им. акад. Б.В. Петровского» (Москва, Россия)*

Секция андрологической эндокринологии

Гончаров Николай Петрович, *д.м.н., профессор, отделение андрологии и урологии ФГБУ «Национальный медицинский исследовательский центр эндокринологии» Минздрава России (Москва, Россия)*

Древаль Александр Васильевич, *д.м.н., профессор, заведующий кафедрой клинической эндокринологии факультета усовершенствования врачей, руководитель отделения терапевтической эндокринологии ГБУЗ МО «Московский областной научно-исследовательский клинический институт им. М.Ф. Владимирского» (Москва, Россия)*

Курбатов Дмитрий Геннадьевич, *д.м.н., профессор, заведующий отделением андрологии и урологии ФГБУ «НМИЦ эндокринологии» Минздрава России (Москва, Россия)*

Секция детской урологии-андрологии

Казанская Ирина Валерьевна, *д.м.н., профессор, главный научный сотрудник НИИ хирургии детского возраста ФГБОУ ВО «Российский национальный исследовательский медицинский университет им. Н.И. Пирогова» Минздрава России (Москва, Россия)*

Коварский Семен Львович, *д.м.н., профессор кафедры детской хирургии, ответственный за курс детской хирургии ФДПО ФГБОУ ВО РНИМУ им. Н.И. Пирогова Минздрава России, заведующий центром амбулаторной хирургии ГБУЗ «Детская городская клиническая больница № 13 им. Н.Ф. Филатова Департамента здравоохранения г. Москвы» (Москва, Россия)*

Окулов Алексей Борисович, *д.м.н., профессор, заведующий отделом детской хирургии ФГБОУ ДПО «Российская медицинская академия непрерывного профессионального образования» Минздрава России, профессор кафедры медицинской репродуктологии и хирургии ФГБОУ ВО «Московский государственный медико-стоматологический университет им. А.И. Евдокимова» Минздрава России (Москва, Россия)*

Секция сексуальной медицины

Кибрик Николай Давидович, *д.м.н., профессор, руководитель отделения сексологии и терапии сексуальных дисфункций Московского научно-исследовательского института психиатрии – филиала ФГБУ «Национальный медицинский исследовательский центр психиатрии и наркологии им. В.П. Сербского» Минздрава России (Москва, Россия)*

Сегал Александр Самуилович, *профессор клиники урологии ФГБОУ ВО МГМСУ им. А.И. Евдокимова Минздрава России (Москва, Россия)*

Секция генитальной дерматологии

Гомберг Михаил Александрович, *д.м.н., профессор, главный научный сотрудник ГБУЗ «Московский научно-практический центр дерматовенерологии и косметологии Департамента здравоохранения г. Москвы» (Москва, Россия)*

Секция доказательной медицины

Власов Василий Викторович, *д.м.н., профессор кафедры управления и экономики здравоохранения, центра политики здравоохранения ФГАОУ ВО «Национальный исследовательский университет «Высшая школа экономики», главный внештатный специалист Минздрава России по доказательной медицине (Москва, Россия)*

Плутницкий Андрей Николаевич, *д.м.н., профессор кафедры организации здравоохранения и общественного здоровья ГБУЗ МО «Московский областной научно-исследовательский клинический институт им М.Ф. Владимирского», руководитель Территориального органа Федеральной службы по надзору в сфере здравоохранения по г. Москве и Московской области (Москва, Россия)*

Секция нейроандрологии

Жуков Олег Борисович, *член-корреспондент РАЕН, заведующий отделом лучевых методов диагностики и лечения НИИ урологии и интервенционной радиологии им. Н.А. Лопаткина – филиала ФГБУ «НМИЦ радиологии» Минздрава России (Москва, Россия)*

Ромих Виктория Валерьевна, *к.м.н., заведующая лабораторией уродинамики и функциональных расстройств органов таза НИИ урологии и интервенционной радиологии им. Н.А. Лопаткина – филиала ФГБУ «НМИЦ радиологии» Минздрава России (Москва, Россия)*

Секция мужской репродукции

Божедомов Владимир Александрович, *д.м.н., профессор кафедры урологии и андрологии факультета фундаментальной медицины ФГБОУ ВО «Московский государственный университет им. М.В. Ломоносова», ведущий научный сотрудник ФГБУ «Национальный медицинский исследовательский центр акушерства, гинекологии и перинатологии им. акад. В.И. Кулакова» Минздрава России, ФГБУ «Поликлиника № 1» Управления делами Президента РФ (Москва, Россия)*

Брагина Елизавета Ефимовна, *д.б.н., ведущий научный сотрудник ФГБНУ «Медико-генетический научный центр», старший научный сотрудник НИИ физико-химической биологии им. А.Н. Белозерского ФГБОУ ВО МГУ (Москва, Россия)*

Евдокимов Валерий Васильевич, *д.м.н., профессор, главный научный сотрудник отдела андрологии НИИ урологии и интервенционной радиологии им. Н.А. Лопаткина – филиала ФГБУ «НМИЦ радиологии» Минздрава России (Москва, Россия)*

Курило Любовь Федоровна, *д.б.н., профессор ФГБНУ «Медико-генетический научный центр» (Москва, Россия)*

РЕДАКЦИОННЫЙ СОВЕТ

Гринев Андрей Викторович, *д.м.н., профессор, заведующий кафедрой урологии ФГБОУ ВО «Смоленский государственный медицинский университет» Минздрава России (Смоленск, Россия)*

Жиборев Борис Николаевич, *д.м.н., профессор, заведующий курсом урологии ФГБОУ ВО «Рязанский государственный медицинский университет им. И.П. Павлова» Минздрава России (Рязань, Россия)*

Каприн Андрей Дмитриевич, *д.м.н., профессор, академик РАН, генеральный директор ФГБУ «НМИЦ радиологии» Минздрава России, директор МНИОИ им П.А. Герцена – филиала ФГБУ «НМИЦ радиологии» Минздрава России, заведующий кафедрой урологии и оперативной нефрологии с курсом онкоурологии ФГАОУ ВО РУДН (Москва, Россия)*

Гомула Анджей, *профессор Варшавского медицинского университета (Варшава, Польша)*

Монторси Франческо, *профессор, руководитель урологической клиники Университета Вита-Салюте Сан-Раффаэле (Милан, Италия)*

Ральф Дэвид Джон, *профессор Андрологического центра Святого Петра (Лондон, Великобритания)*

Сокольщик Михаил Миронович, *д.м.н., профессор, руководитель Клинического центра реконструктивной и пластической хирургии (Москва, Россия)*

Уолтцер Вейн С., *профессор клиники урологии Университета Стоуни-Брук (Стоуни-Брук, США)*

Фришер Зелик И., *профессор клиники урологии Университета Стоуни-Брук (Стоуни-Брук, США)*

Шейнкин Ефим Р., *профессор клиники урологии Университета Стоуни-Брук (Стоуни-Брук, США)*

Информация для авторов

При направлении статьи в редакцию журнала «Андрология и генитальная хирургия» авторам необходимо руководствоваться следующими правилами:

1. Общие правила

При первичном направлении рукописи в редакцию в копии электронного письма должны быть указаны все авторы данной статьи. Обратную связь с редакцией будет поддерживать ответственный автор, обозначенный в статье (см. пункт 2).

Представление в редакцию ранее опубликованных статей не допускается.

2. Оформление данных о статье и авторах

Первая страница должна содержать:

– название статьи,
– инициалы и фамилии всех авторов,
– ученые степени, звания, должности, место работы каждого из авторов, а также их ORCID (при наличии),
– полное название учреждения (учреждений), в котором (которых) выполнена работа,
– адрес учреждения (учреждений) с указанием индекса.

Последняя страница должна содержать сведения об авторе, ответственном за связь с редакцией:

– фамилия, имя, отчество полностью,
– занимаемая должность,
– ученая степень, ученое звание,
– персональный международный идентификатор ORCID (подробнее: http://orcid.org/),
– персональный идентификатор в РИНЦ (подробнее: http://elibrary.ru/projects/science_index/author_tutorial. asp),
– контактный телефон,
– адрес электронной почты.

3. Оформление текста

Статьи принимаются в форматах doc, docx, rtf.

Шрифт – Times New Roman, кегль 14, межстрочный интервал 1,5. Все страницы должны быть пронумерованы. Текст статьи начинается со второй страницы.

4. Объем статей (без учета иллюстраций и списка литературы)

Оригинальная статья – не более 12 страниц (бóльший объем допускается в индивидуальном порядке, по решению редакции).

Описание клинических случаев – не более 8 страниц.

Обзор литературы – не более 20 страниц.

Краткие сообщения и письма в редакцию – 3 страницы.

5. Резюме

Ко всем видам статей на отдельной странице должно быть приложено резюме на русском и английском (по возможности) языках. Резюме должно кратко повторять структуру статьи, независимо от ее тематики.

Объем резюме – не более 2500 знаков, включая пробелы. Резюме не должно содержать ссылки на источники литературы и иллюстративный материал.

На этой же странице помещаются ключевые слова на русском и английском (по возможности) языках в количестве от 3 до 10.

6. Структура статей

Оригинальная статья должна содержать следующие разделы:

– введение,
– цель,
– материалы и методы,
– результаты,
– обсуждение,
– заключение (выводы),
– вклад всех авторов в работу,
– конфликт интересов для всех авторов (в случае его отсутствия необходимо указать: «Авторы заявляют об отсутствии конфликта интересов»),
– одобрение протокола исследования комитетом по биоэтике (с указанием номера и даты протокола),
– информированное согласие пациентов (для статей с авторскими исследованиями и описаниями клинических случаев),
– при наличии финансирования исследования – указать его источник (грант и т. д.),
– благодарности (раздел не является обязательным).

7. Иллюстративный материал

Иллюстративный материал должен быть представлен в виде отдельных файлов и не фигурировать в тексте статьи. Данные таблиц не должны повторять данные рисунков и текста и наоборот.

Фотографии представляются в форматах TIFF, JPG с разрешением не менее 300 dpi (точек на дюйм).

Рисунки, графики, схемы, диаграммы должны быть редактируемыми, выполнеными средствами Microsoft Office Excel или Office Word.

Все **рисунки** должны быть пронумерованы и снабжены подрисуночными подписями. Фрагменты рисунка обозначаются строчными буквами русского алфавита – «*а*», «*б*» и т. д. Все сокращения, обозначения в виде кривых, букв, цифр и т. д., использованные на рисунке, должны быть расшифрованы в подрисуночной подписи. Подписи к рисункам даются на отдельном листе после текста статьи в одном с ней файле.

Таблицы должны быть наглядными, иметь название и порядковый номер. Заголовки граф должны соответствовать их содержанию. Все сокращения расшифровываются в примечании к таблице.

8. Единицы измерения и сокращения

Единицы измерения даются в Международной системе единиц (СИ).

Сокращения слов не допускаются, кроме общепринятых. Все аббревиатуры в тексте статьи должны быть полностью расшифрованы при первом упоминании (например, компьютерная томография (КТ)).

9. Список литературы

На следующей после текста странице статьи должен располагаться список цитируемой литературы.

Все источники должны быть пронумерованы, нумерация осуществляется строго по порядку цитирования в тексте статьи, не в алфавитном порядке. Все ссылки на источники литературы в тексте статьи обозначаются арабскими цифрами в квадратных скобках начиная с 1 (например, [5]). Количество цитируемых работ: в оригинальных статьях – не более 20–25, в обзорах литературы – не более 60.

Ссылки должны даваться на первоисточники, цитирование одного автора по работе другого недопустимо.

Включение в список литературы тезисов возможно исключительно при ссылке на иностранные (англоязычные) источники.

Ссылки на диссертации и авторефераты, неопубликованные работы, а также на данные, полученные из неофициальных интернет-источников, не допускаются.

Для каждого источника необходимо указать: фамилии и инициалы авторов (если авторов более 4, указываются первые 3 автора, затем ставится «и др.» в русском или "et al." в английском в тексте). Авторы цитируемых источников должны быть указаны в том же порядке, что и в первоисточнике.

При ссылке на **статьи из журналов** после авторов указывают название статьи, название журнала, год, том, номер выпуска, страницы и DOI статьи (при наличии). При ссылке на **монографии** указывают также полное название книги, место издания, название издательства, год издания, число страниц.

Статьи, не соответствующие данным требованиям, к рассмотрению не принимаются.

Общие положения:

- Рассмотрение статьи на предмет публикации занимает не менее 8 недель.
- Все поступающие статьи рецензируются. Рецензия является анонимной.
- Редакция оставляет за собой право на редактирование статей, представленных к публикации.
- Редакция не предоставляет авторские экземпляры журнала. Номер журнала можно получить на общих основаниях (см. информацию на сайте).

Материалы для публикации принимаются по адресу androur@yandex.ru с пометкой «Ответственному секретарю» с обязательным указанием названия журнала.

Полная версия требований представлена на сайте журнала.

THE JOURNAL "ANDROLOGY AND GENITAL SURGERY" IS PUT ON THE HIGHER ATTESTATION COMMISSION (HAC) LIST OF LEADING PEER-REVIEWED SCIENTIFIC PERIODICALS

RECOMMENDED TO PUBLISH THE BASIC RESEARCH RESULTS OF CANDIDATE'S AND DOCTOR'S THESES. THE JOURNAL IS INCLUDED IN THE SCIENTIFIC ELECTRONIC LIBRARY AND THE RUSSIAN SCIENCE CITATION INDEX (RSCI)

AND HAS AN IMPACT FACTOR; IT IS REGISTERED IN THE SCOPUS DATABASE, CROSSREF, ITS PAPERS ARE INDEXED WITH THE DIGITAL OBJECT IDENTIFIER (DOI).

ANDROLOGY AND GENITAL SURGERY

QUARTERLY PEER-REVIEWED SCIENTIFIC-AND-PRACTICAL JOURNAL

The main goal of the journal is to present up-to-date information based on the principles of evidence-based medicine on all problems of andrology, urology, infertility.

The journal is addressed to a wide medical audience: urologists, andrologists, plastic surgeons, pediatric surgeons, sexologists, cytologists, histologists, morphologists, fertility specialists, dermatologists, endocrinologists, pediatric urologists and andrologists, professionals in related fields.

The journal publishes results of clinical studies, scientific reviews, case reports, lectures for practicing doctors, editorials.

VOL. 21 № 2 2020

FOUNDED IN 2000

Editorial Office:
Research Institute
of Carcinogenesis, Floor 3,
24 Kashirskoye Shosse, Build. 15,
Moscow, 115478.
Tel/Fax: +7 (499) 929-96-19
e-mail: abv@abvpress.ru
www.abvpress.ru

Articles should be sent
androur@yandex.ru

Editor **E.G. Babaskina**
Proofreader **M.A. Androsova**

Designer **E.V. Stepanova**
Maker-up **O.V. Goncharuk**

Subscription & Distribution Service
I.V. Shurgaeva, +7 (499) 929-96-19, base@abvpress.ru

Project Manager
A.V. Donskih, +7 (499) 929-96-19, a.donskih@abvpress.ru

The journal was registered at the Federal Service for Surveillance of Communications, Information Technologies, and Mass Media (PI No. 77-3324 dated 28 April 2000).

If materials are reprinted in whole or in part, reference must necessarily be made to the "Andrologiya i genital'naya khirurgiya".

The editorial board is not responsible for advertising content. The authors' point of view given in the articles may not coincide with the opinion of the editorial board.

ISSN: 2070-9781 (Print)
ISSN: 2412-8902 (Online)

Andrology and genital surgery.
2020. Vol. 21. No 2. 1–84

© PH "ABV-Press", 2020

Pressa Rossii catalogue index: 91731

Printed at the Mediacolor LLC

4000 copies

www.agx.abvpress.ru

EDITOR-IN-CHIEF

Scheplev Petr A., *MD., PhD, DSc, President of the Professional Association of Andrologists of Russia (Moscow, Russia)*

DEPUTY EDITOR-IN-CHIEF, SCIENCE EDITOR

Vinarov Andrey Z., *MD, PhD, DSc, Professor of the Institute of Urology and Human Reproductive Health of the I.M. Sechenov First Moscow State Medical University of the Ministry of Health of Russia (Moscow, Russia)*

CHAIRMAN OF THE EDITORIAL BOARD

Rapoport Leonid M., *MD, PhD, DSc, Professor, Urology Department of the I.M. Sechenov First Moscow State Medical University of the Ministry of Health of Russia, Deputy Director at Research Institute of Urology, Nephrology and Human Reproductive Health (Moscow, Russia)*

EXECUTIVE SECRETARY

Naumov Nikita P., *Scientific Secretary of the Professional Association of Andrologists of Russia (Orekhovo-Zuevo, Russia)*

EDITORIAL BOARD

Section of andrological urology

Bezrukov Evgeniy A., *MD, PhD, DSc, Professor, Head of the 1st Department of Urology of the I.M. Sechenov First Moscow State Medical University of the Ministry of Health of Russia, Research Institute of Urology, Nephrology and Human Reproductive Health (Moscow, Russia)*

Bratchikov Oleg I., *MD, PhD, DSc, Professor, Academician of the Russian Academy of Natural Sciences, Head of Urology Department of the Kursk State Medical University of the Ministry of Health of Russia (Kursk, Russia)*

Kadyrov Ziyoratsho A., *MD, PhD, DSc, Professor, Head of Endoscopic Urology Department of the RUDN University (Moscow, Russia)*

Kapto Aleksandr A., *MD, PhD, Head of Urology Department of the Professional Medical Training Center, Head of Andrology Center of the SM-Clinic (Moscow, Russia)*

Kostin Andrey A., *MD, PhD, DSc, Professor, Deputy Director for Science of the P.A. Herzen Moscow Cancer Research Institute – branch of the National Medical Research Center of Radiology of the Ministry of Health of Russia (Moscow, Russia)*

Nazarov Toirkhon Kh., *MD, PhD, DSc, Professor of Urology Department of the I.I. Mechnikov North-Western State Medical University of the Ministry of Health of Russia (Saint Petersburg, Russia)*

Novikov Andrey I., *MD, PhD, DSc, Professor of Urology Department of the I.I. Mechnikov North-Western State Medical University of the Ministry of Health of Russia, Head of Urologic Oncology Department of the Saint Petersburg Clinical Research and Practical Center of Specialized Types of Medical Care (Oncologic) (Saint Petersburg, Russia)*

Pochernikov Denis G., *MD, PhD, Docent of Urology Department of the Intermediate Level Surgery and Urology of the Ivanovo State Medical Academy of the Ministry of Health of Russia (Ivanovo, Russia)*

Khvorov Vladimir V., *MD, PhD, DSc, Docent of Urology Department of the Medical Institute of Postgraduate Medical Education, Head of Urology Department of the Mytishchy City Clinical Hospital, Chief Urologist of the 5th Medical District of the Moscow Region (Mytishchi, Russia)*

Tsarichenko Dmitry G., *MD, PhD, DSc, Professor of Urology Department of the I.M. Sechenov First State Medical University of the Ministry of Health of Russia, Research Institute of Urology, Nephrology and Human Reproductive Health (Moscow, Russia)*

Section of genital surgery

Adamian Ruben T., *MD, Professor, Head of the Department of the Reconstructive and Plastic Surgery of the B.V. Petrovsky Russian Research Center of Surgery (Moscow, Russia)*

Section of endocrinology

Goncharov Nikolay P., *MD, PhD, DSc, Professor, Andrology and Urology Department of the National Medical Research Center of Endocrinology of the Ministry of Health of Russia (Moscow, Russia)*

Dreval Alexandr V., *MD, PhD, DSc, Professor, Head of Clinical Endocrinology Department of the Faculty of Doctors Improvement, Head of Therapeutic Endocrinology Department of the M.F. Vladimirsky Moscow Regional Research Clinical Institute of the Moscow Health Department (Moscow, Russia)*

Kurbatov Dmitry G., *MD, PhD, DSc, Professor, Head of Andrology and Urology Department of the National Medical Research Center of Endocrinology of the Ministry of Health of Russia (Moscow, Russia)*

Section of pediatric urology-andrology

Kazanskaya Irina V., *MD, PhD, DSc, Professor, Chief Researcher of the Pediatric Surgery Research Institute of the N.I. Pirogov Russian National Research Medical University of the Ministry of Health of Russia (Moscow, Russia)*

Kovarsky Semeon L., *MD, PhD, DSc, Professor of Pediatric Surgery Department, responsible for the Pediatric Surgery Course of the N.I. Pirogov Russian National Research Medical University of the Ministry of Health of Russia, Head of the Outpatient Surgery Center of the N.F. Filatov Children's City Clinical Hospital No. 13 of the Moscow Health Department (Moscow, Russia)*

Okulov Aleksey B., *MD, PhD, DSc, Head of Pediatric Surgery Department of the Russian Medical Academy of Continuing Professional Education of the Ministry of Health of Russia, Professor of Medical Reproduction and Surgery Department of the A.I. Evdokimov Moscow State University of Medicine and Dentistry of the Ministry of Health of Russia (Moscow, Russia)*

Section of sexual medicine

Kibrik Nikolay D., *MD, PhD, DSc, Professor, Head of Department of Sexology and Therapy of Sexual Dysfunction of the Psychiatry Moscow Research Institute –branch of the V.P. Serbsky National Medical Research Center of Psychiatry and Narcology of the Ministry of Health of Russia (Moscow, Russia)*

Segal Alexandr S., *MD, PhD, DSc, Professor of the A.I. Evdokimov Moscow State University of Medicine and Dentistry of the Ministry of Health of Russia (Moscow, Russia)*

Section of genital dermatology

Gomberg Michail A., *MD, DSc, Professor, Chief Researcher of the Moscow Scientific and Practical Center of Dermatology, Venerology and Cosmetology of the Moscow Health Department (Moscow, Russia)*

Section of evidence-based medicine

Vlasov Vasily V., *MD, PhD, DSc, Professor of Department of Management and Economics of Healthcare – Center for Healthcare Policy of the National Research University Higher School of Economics (Moscow, Russia)*

Plutnitsky Andrey N., *MD, PhD, Professor of Health Care and Public Health Department of M.F. Vladimirsky Moscow Regional Research Clinical Institute of the Moscow Health Department, Head of the Regional Office of Federal Service for Surveillance in Healthcare in Moscow and the Moscow Region (Moscow, Russia)*

Section of neuroandrology

Zhukov Oleg B., *MD, PhD, DSc, Corresponding Member of the Academy of Natural Sciences, Head of the Department of Radiation Methods of Diagnosis and Treatment of the N.A. Lopatkin Urology and Interventional Radiology Research Institute – branch of the National Medical Research Center of Radiology of the Ministry of Health of Russia (Moscow, Russia)*

Romikh Victoria V., *MD, PhD, DSc, Head of Laboratory of Urological Dynamics and Functional Disorders of Pelvic Organs of the N.A. Lopatkin Urology and Interventional Radiology Research Institute – branch of the National Medical Research Center of Radiology of the Ministry of Health of Russia (Moscow, Russia)*

Section of male reproduction

Bozhedomov Vladimir A., *MD, PhD, DSc, Professor of Urology and Andrology Department of the Faculty of Fundamental Medicine of the M.V. Lomonosov Moscow State University, Leading Researcher of the V.I. Kulakov National Research Center of Obstetrics, Gynecology and Perinatology of the Ministry of Health of Russia, Clinic No. 1 of Administration Affairs of the President of Russia (Moscow, Russia)*

Bragina Elizaveta E., *MD, PhD, DSc, Leading Researcher of Medical Genetic Research Center, Senior Researcher of the A.N. Belozersky Physico-Chemical Biology Research Institute of the Moscow State University (Moscow, Russia)*

Evdokimov Valery V., *MD, PhD, DSc, Professor, Chief Researcher of Andrology Department of the N.A. Lopatkin Research Institute of Urology and Interventional Radiology – branch of the National Medical Research Center of Radiology of the Ministry of Health of Russia (Moscow, Russia)*

Kurilo Lubov F., *MD, PhD, DSc, Professor of the Medical Genetic Research Center (Moscow, Russia)*

EDITORIAL CONCIL

Grinev Andrey V., *MD, PhD, DSc, Professor, Head of Urology Department of the Smolensk State Medical University of the Ministry of Health of Russia (Smolensk, Russia)*

Zhiborev Boris N., *MD, PhD, DSc, Professor, Head of Urology Course at the I.P. Pavlov Ryazan State Medical University of the Ministry of Health of Russia (Ryazan, Russia)*

Kaprin Andrey D., *MD, PhD, DSc, Professor, Academician of the Russian Academy of Sciences, General Director of the National Medical Research Center of Radiology of the Ministry of Health of Russia, Director of the P.A. Herzen Moscow Research Institute of Oncology – branch of the National Medical Research Center of Radiology of the Ministry of Health of Russia, Head of Department of Urology and Operative Nephrology with Course of Oncologic Urology of the RUDN University (Moscow, Russia)*

Gomula A., *Professor, Warsaw Medical University (Warsaw, Poland)*

Montorsi F., *Professor, Head of Urology Clinic of the Vita-Salute San Raffaele University (Milan, Italy)*

Ralph D.J., *Professor of the Saint Peter's Andrology Center (London, United Kingdom)*

Sokolshchik Mikhail M., *MD, PhD, DSc, Professor, Head of the Clinical Center for Reconstructive and Plastic Surgery (Moscow, Russia)*

Waltzer W.C., *Professor, Stony Brook University, Urology Clinic (Stony Brook, USA)*

Frischer Z.I., *Professor, Stony Brook University, Urology Clinic (Stony Brook, USA)*

Sheynkin Y.R., *Professor, Stony Brook University, Urology Clinic (Stony Brook, USA)*

СОДЕРЖАНИЕ

Мировая андрология в Интернете 12

ОРИГИНАЛЬНАЯ СТАТЬЯ

Е.В. Проскурнина, Н.А. Мельников, О.А. Долгих, М.И. Штаут, В.Б. Черных
Антиоксидантный потенциал семенной жидкости при нормозооспермии и патозооспермии 14

Ж.Ш. Иноятов, О.В. Снурницына, М.В. Лобанов, О.Ю. Малинина, Ю.Л. Демидко, М.С. Тараткин, Л.М. Рапопорт, М.Э. Еникеев, П.В. Глыбочко
Малоинвазивное комбинированное хирургическое лечение посткоитального цистита 20

О.Б. Жуков, Е.Е. Брагина, А.В. Левина, В.В. Евдокимов, Р.А. Терушкин, М.М. Акрамов, А.С. Шахов, А.Э. Васильев
Сравнение эффективности препаратов, содержащих комбинацию аргинина и цинка, в лечении мужского бесплодия 26

А.А. Артамонов, С.В. Боголюбов, Т.И. Елисеева, О.Б. Поздняков, А.В. Астахова
Ожирение как фактор нарушения сперматогенеза (экспериментальное исследование) 36

О.В. Снурницына, М.В. Лобанов, Ж.Ш. Иноятов, А.Н. Никитин, Б.А. Слободянюк, Л.М. Рапопорт, М.Э. Еникеев
Трансвагинальная mesh-хирургия переднеапикального пролапса тазовых органов у женщин 44

А.А. Капто
Реноилиакальные внутрисистемные анастомозы нижней полой вены 51

А.Ю. Цуканов, Д.В. Турчанинов, Д.А. Сатыбалдин, Т.А. Юнацкая, К.Н. Соколов
Микронутриентный дефицит у мужчин с бесплодием 58

Э.А. Повелица, В.Е. Леанович, Н.И. Доста, О.В. Пархоменко, А.М. Шестерня
Послеоперационное применение комплекса «Сперотон» в комбинированном лечении олигоастеноспермии на фоне варикоцеле 64

КЛИНИЧЕСКИЙ СЛУЧАЙ

Н.В. Демин, Е.А. Ладыгина, З.А. Кадыров
Опыт лечения посттравматической венозной мальформации губчатого тела уретры 70

В.А. Коротков, Л.О. Петров, М.Р. Касымов, В.В. Пасов, Л.В. Аферкина, Н.П. Наумов, А.Д. Каприн, С.А. Иванов
Реконструкция тазового дна после тотальной экзентерации по поводу лучевых повреждений органов малого таза (клиническое наблюдение) 77

ВЕСТНИК ЖУРНАЛА

А.В. Аникиев
Заметки о посещении детской клиники реконструктивно-пластической хирургии в Белграде (Сербия) 83

CONTENTS

World andrology on the Internet 12

ORIGINAL REPORT

E.V. Proskurnina, N.A. Melnikov, O.A. Dolgikh, M.I. Shtaut, V.B. Chernykh
Antioxidant potential of seminal plasma in normozoospermia and asthenozoospermia 14

J.Sh. Inoyatov, O.V. Snurnitsyna, M.V. Lobanov, O.Yu. Malinina, Yu.L. Demidko, M.S. Taratkin, L.M. Rapoport, M.E. Enikeev, P.V. Glybochko
Minimally invasive combined surgical treatment of postcoital cystitis 20

O.B. Zhukov, E.E. Bragina, A.V. Levina, V.V. Evdokimov, R.A. Terushkin, M.M. Akramov, A.S. Shakhov, A.E. Vasilyev
Comparison of the effectiveness of medications containing a combination of zinc and arginine for treatment of male infertility 26

A.A. Artamonov, S.V. Bogolyubov, T.I. Eliseeva, O.B. Pozdnyakov, A.V. Astakhova
Obesity as a factor in spermatogenesis disorders (experimental study) 36

O.V. Snurnitsina, M.V. Lobanov, J.Sh. Inoyatov, A.N. Nikitin, B.A. Slobodyanyuk, L.M. Rapoport, M.E. Enikeev
Transvaginal mesh surgery for anterior apical prolapse of the pelvic organs in women 44

A.A. Kapto
Reno-iliac intrasystem anastomoses of the inferior vena cava 51

A.Yu. Tsukanov, D.V. Turchaninov, D.A. Satybaldin, T.A. Yunatskaya, K.N. Sokolov
Micronutrient deficiency in men with infertility 58

E.A. Povelitsa, V.E. Leanovich, N.I. Dosta, O.V. Parhomenko, A.M. Shesternya
Combined treatment of oligoasthenospermia by postoperative Speroton therapy in patients with varicocele 64

CLINICAL CASE

N.V. Demin, E.A. Ladygina, Z.A. Kadyrov
Experience in post-traumatic venous malformation of urethra spongy body treatment 70

V.A. Korotkov, L.O. Petrov, M.R. Kasymov, V.V. Pasov, L.V. Aferkina, N.P. Naumov, A.D. Kaprin, S.A. Ivanov
Pelvic floor reconstruction after total exenteration for radiation injuries of the pelvic organs (clinical case) 77

BULLETIN OF THE JOURNAL

A.V. Anikiev
Notes on a visit to a children's clinic for reconstructive and plastic surgery in Belgrade (Serbia) 83

МИРОВАЯ АНДРОЛОГИЯ В ИНТЕРНЕТЕ

ДАЙДЖЕСТ МИРОВЫХ СТАТЕЙ ПО АНДРОЛОГИИ И «ЖИВАЯ ХИРУРГИЯ»

Сегодня цифровые технологии обеспечивают реализацию одного из главных принципов обмена информацией – быстроту доступа к ней. Для этого мы и создали раздел со ссылками на актуальные научные статьи и предстоящие всероссийские и международные события.

QR-код (QR – Quick Response, «быстрый отклик») – это двухмерный штрихкод (бар-код), предоставляющий информацию для быстрого распознавания с помощью камеры на мобильном телефоне. Нужно лишь установить мобильное приложение, и мировая андрология будет в ваших руках.

The COVID-19 pandemics: shall we expect andrological consequences? A call for contributions to ANDROLOGY
https://onlinelibrary.wiley.com/doi/10.1111/andr.12804

Lifelong cell-cell interactions in the testis: a driver for male fertility. Summary of the XXVth North American Testis Workshop
https://onlinelibrary.wiley.com/doi/abs/10.1111/andr.12833

It is currently unknown whether SARS-CoV-2 is viable in semen or whether COVID-19 damages sperm
https://onlinelibrary.wiley.com/doi/abs/10.1111/andr.12831

Multilevel approach to male fertility by machine learning highlights a hidden link between haematological and spermatogenetic cells
https://onlinelibrary.wiley.com/doi/10.1111/andr.12826

Testicular ultrasound (TU) score: a new proposal for a scoring system to predict testicular function
https://onlinelibrary.wiley.com/doi/10.1111/andr.12822

Sildenafil orodispersible film in the treatment of erectile dysfunction after radical prostatectomy: a single-centre open-label uncontrolled trial
https://onlinelibrary.wiley.com/doi/10.1111/and.13705

Bipolar enucleation of the prostate – step by step
https://onlinelibrary.wiley.com/doi/10.1111/and.13631

Male fertility preservation – methods, indications and challenges
https://onlinelibrary.wiley.com/doi/10.1111/and.13635

High levels of oxidation – reduction potential in frozen-thawed human semen are significantly correlated with poor post-thaw sperm quality
https://onlinelibrary.wiley.com/doi/10.1111/and.13608

Transrectal ultrasonography in infertile patients with persistently elevated bacteriospermia
https://onlinelibrary.wiley.com/doi/10.1111/j.1745-7262.2008.00425.x

Single stage dorsal inlay buccal mucosal graft with tubularized incised urethral plate technique for hypospadias reoperations
https://onlinelibrary.wiley.com/doi/10.1111/j.1745-7262.2008.00398.x

Sexual and reproductive health service needs of university/college students: updates from a survey in Shanghai, China
https://onlinelibrary.wiley.com/doi/10.1111/j.1745-7262.2008.00413.x

Androgenic-anabolic steroids and the Olympic Games
https://onlinelibrary.wiley.com/doi/10.1111/j.1745-7262.2008.00377.x

МИРОВАЯ АНДРОЛОГИЯ В ИНТЕРНЕТЕ

МИРОВЫЕ СОБЫТИЯ В АНДРОЛОГИИ в 2020 ГОДУ

2 июля

Заседание дискуссионного образовательного клуба Ассоциации специалистов консервативной терапии в урологии (АСПЕКТ) – Сибирь-1 (Алтайский край, Красноярский край, Новосибирская, Кемеровская, Томская, Иркутская области)
https://www.uroweb.ru/event/zasedanie-dok-aspekt---sibir1

7 июля

Школа «Рациональная фармакотерапия в урологии-гинекологии» (Москва)
https://www.uroweb.ru/event/shkola-ratsionalnaya-farmakoterapiya-v-urologii-ginekologii

7–9 июля

The 5th Friends of Israel Urological Symposium (Тель-Авив, Израиль)
http://foiu.comtecmed.com/

10 июля

ЧСВУ: современные методы лечения дистальных форм гипоспадии, косметические аспекты и послеоперационное наблюдение (Москва)
https://www.uroweb.ru/event/chsvu-sovremennie-metodi-lecheniya-distalnih-form-gipospadii-kosmeticheskie-aspekti-i-posleoperatsionnoe-nablyudenie

24–25 июля

Дальневосточный медицинский конгресс 2020 «Урология для всех» (Владивосток)
https://www.uroweb.ru/event/dalnevostochniy-meditsinskiy-kongress-2020--urologiya-dlya-vseh

4–9 сентября

European Urology Residents Education Programme (EUREP20) (Прага, Чехия)
https://eurep.uroweb.org/

10–12 сентября

Конгресс Ассоциации урологов Украины (Киев, Украина)
https://www.uroweb.ru/event/kongress-assotsiatsii-urologov-ukrainii

11–13 сентября

Конгресс Российского общества урологов (Казань)
https://www.uroweb.ru/event/kongress-rossiyskogo-obshchestva-urologov

17–18 сентября

Школа с хирургическим мастер-классом «Междисциплинарные вопросы сосудистой урологии в лечении заболеваний репродуктивных органов» (Симферополь)
https://www.uroweb.ru/event/shkola-s-hirurgicheskim-master-klassom-megdistsiplinarnie-voprosi-sosudistoy-urologii-v-lechenii-zabolevaniy-reproduktiv

23–27 сентября

Международная конференция «Фундаментальная и практическая андрология» (Кишинев, Молдова)
https://www.uroweb.ru/event/megdunarodnaya-konferentsiya--fundamentalnaya-i-prakticheskaya-andrologiya

1–3 октября

IX Конгресс урологов Сибири с международным участием «НГМУ – 85 лет» и в рамках конгресса V Школа новосибирской урологии «Операция от А до Я» (Новосибирск)
https://www.uroweb.ru/event/ix-kongress-urologov-sibiri-s-megdunarodnim-uchastiem-ngmu--85-let--v-ramkah-kongressa-v--shkola-novosibirskoy-urologii-

22–24 октября

VII Российский конгресс по эндоурологии и новым технологиям с международным участием (Москва)
https://www.uroweb.ru/event/vii-rossiyskiy-kongress-po-endourologii-i-novim-tehnologiyam-s-megdunarodnim-uchastiem

Антиоксидантный потенциал семенной жидкости при нормозооспермии и патозооспермии

Е.В. Проскурнина[1], Н.А. Мельников[2], О.А. Долгих[1], М.И. Штаут[1], В.Б. Черных[1]

[1]ФГБНУ «Медико-генетический научный центр им. Н.П. Бочкова»; Россия, 115522 Москва, ул. Москворечье, 1;
[2]Факультет фундаментальной медицины ФГБОУ ВО «Московский государственный университет им. М.В. Ломоносова»; Россия, 119991 Москва, Ломоносовский пр-т, 27, корп. 1

Контакты: *Елена Васильевна Проскурнина proskurnina@gmail.com*

Цель исследования *– оценить антиоксидантный потенциал семенной жидкости при нормозооспермии и патозооспермии.*
Материалы и методы. *Исследованы образцы эякулята 57 мужчин репродуктивного возраста. Проводили стандартное спермиологическое исследование и определяли антиоксидантный потенциал семенной жидкости по оригинальной хемилюминесцентной методике: измеряли длительность латентного периода от момента снижения активности свечения раствора, содержащего активные формы кислорода (АФК), при добавлении семенной жидкости до момента регистрации наиболее резкого усиления свечения, соответствующего ослаблению антиоксидантного действия семенной жидкости.*
Результаты. *Длительность латентного периода варьировала от 4,6 до 17,5 мин. Антиоксидантный потенциал семенной жидкости оказался статистически значимо ниже у мужчин с астенозооспермией (примерно в 1,4 раза, $p < 0,05$) и у пациентов с астенотератозооспермией (примерно в 1,7 раза, $p = 0,03$), чем у мужчин с нормозооспермией. Между числом лейкоцитов и длительностью латентного периода при патозооспермии обнаружена слабая обратная корреляция ($r = -0,23$ и $-0,18$ соответственно при астенозооспермии и астенотератозооспермии). Между уровнем продукции АФК в сперматозоидах и длительностью латентного периода при нормозооспермии обнаружена сильная прямая корреляция ($r = 0,79$), при патозооспермии – обратная корреляция ($r = -0,26$ и $-0,62$ соответственно при астенозооспермии и астенотератозооспермии).*
Заключение. *При патозооспермии снижается антиоксидантный потенциал семенной жидкости, причем более выраженное снижение наблюдается при астенотератозооспермии. Антиоксидантная способность семенной жидкости коррелирует с АФК-продуцирующей способностью лейкоцитов и, в большей мере, самих сперматозоидов. При нормозооспермии сохраняется оксидантно-антиоксидантный баланс, при патозооспермии более высокому уровню продукции АФК в сперматозоидах соответствует меньшее значение антиоксидантного потенциала.*

Ключевые слова: *активные формы кислорода, антиоксидантный потенциал, хемилюминесценция, семенная жидкость, патозооспермия*

Для цитирования: *Проскурнина Е.В., Мельников Н.А., Долгих О.А. и др. Антиоксидантный потенциал семенной жидкости при нормозооспермии и патозооспермии. Андрология и генитальная хирургия 2020;21(2):14–9.*

DOI: 10.17650/2070-9781-2020-21-2-14-19

CC BY

Antioxidant potential of seminal plasma in normozoospermia and asthenozoospermia

E.V. Proskurnina[1], N.A. Melnikov[2], O.A. Dolgikh[1], M.I. Shtaut[1], V.B. Chernykh[1]

[1]N.P. Bochkov Research Centre for Medical Genetics; 1 Moskvorechye St., Moscow 115522, Russia;
[2]Faculty of Fundamental Medicine, Lomonosov Moscow State University; Bld. 1, 27 Lomonosovsky Ave., Moscow 119991, Russia

The study objective *is to evaluate the antioxidant potential of seminal plasma in normozoospermia and asthenozoospermia.*
Materials and methods. *Samples of ejaculate from 57 men of reproductive age were studied. Standard spermiologic examination and determination of the antioxidant potential of the seminal fluid using an original chemiluminescent method were performed. The method allowed to measure duration of the latent period from the moment of a decrease in luminescence of the solution containing reactive oxygen species (ROS) after addition of the seminal fluid until the most dramatic increase in luminescence corresponding to decreased antioxidant effect of the seminal fluid.*
Results. *In the samples, the latent time varies from 4.6 to 17.5 minutes. Compared with normozoospermia, the antioxidant potential is significantly lower ($p = 0.05$) in men with asthenozoospermia (about 1.4 times), and even lower in patients with asthenoteratozoospermia (about 1.7 times) ($p = 0.03$). An inverse weak correlation was found between the activity of leukocytes and latent time in pathospermia ($r = -0.23$ and -0.18 for asthenozoospermia u asthenoteratozoospermia, respectively). A direct strong correlation was found between ROS-producing sperm activity and latent time in normozoospermia ($p = 0.79$), and inverse correlation in pathospermia ($r = -0.26$ and -0.62 for asthenozoospermia u asthenoteratozoospermia, respectively).*
Conclusion. *Pathospermia is characterized by antioxidant seminal plasma deficiency, more pronounced for asthenoteratozoospermia. The antioxidant system of seminal plasma correlates with the ROS-producing ability of leukocytes and, to a greater extent, of the sperm.*

With normozoospermia, the oxidative balance is maintained, with pathospermia, a higher value of ROS production by sperm corresponds to a lower value of antioxidant capacity.

Key words: *reactive oxygen species, antioxidant potential, chemiluminescence, seminal fluid, asthenozoospermia*

For citation: *Proskurnina E.V., Melnikov N.A., Dolgikh O.A. et al. Antioxidant potential of seminal plasma in normozoospermia and asthenozoospermia. Andrologiya i genital'naya khirurgiya = Andrology and Genital Surgery 2020;21(2):14–9. (In Russ.).*

Введение

В России около 8 % супружеских пар не имеют детей из-за нарушения репродуктивной функции мужчины, причем мужской фактор инфертильности или субфертильности обнаружен в 50 % случаев бесплодного брака [1]. Ввиду неблагоприятной демографической ситуации в стране эта проблема требует особого внимания.

Одной из причин нарушения мужской репродуктивной функции считается избыточная продукция активных форм кислорода (АФК) – окислительный стресс [2]. Гипотеза окислительного стресса как причины мужской инфертильности была подтверждена множеством исследований; маркеры оксидантно-антиоксидантного дисбаланса обнаруживают в семенной жидкости мужчин с идиопатическим бесплодием [3–6]. Наиболее значимые причины окислительного стресса сперматозоидов – инфекционно-воспалительные заболевания мужских репродуктивных органов, в частности хронический бактериальный простатит, эпидидимит, варикоцеле, при которых продукция АФК повышена в среднем на порядок, а также выработка антиспермальных антител, действие экзогенных токсикантов [1]. АФК могут повреждать белки, мембранные липиды, ядерную и митохондриальную ДНК. В результате происходит апоптоз сперматозоидов, снижается их подвижность и оплодотворяющая способность.

Антиоксидантная система семенной жидкости включает компоненты, присущие плазме крови: супероксиддисмутазу, каталазу, систему глутатиона, мочевую кислоту, аскорбат, витамин Е, альбумин и др. Как правило, антиоксидантная емкость семенной жидкости у мужчин с нарушенной фертильностью снижена; такие пациенты часто дополнительно принимают витамины Е и С, биологически активные добавки, содержащие антиоксиданты [7]. Хотя данные об эффективности антиоксидантной терапии неоднородны и иногда даже противоречат друг другу, большинство авторов сходятся во мнении, что прием антиоксидантов при идиопатическом мужском бесплодии может оказывать положительное действие [8]. Расхождение мнений в отношении эффективности антиоксидантов связано с недостаточной изученностью патогенеза окислительного стресса при бесплодии, а также с широкой вариабельностью используемых методов оценки и отсутствием единого протокола оценки антиоксидантных свойств семенной жидкости, что не дает возможности объективно сопоставить результаты [9].

Цель исследования – оценить антиоксидантный потенциал семенной жидкости при нормозооспермии и патозооспермии.

Материалы и методы

Изучены образцы эякулята 57 мужчин репродуктивного возраста, обратившихся в ФГБНУ «Медико-генетический научный центр им. Н.П. Бочкова» (Москва) для спермиологического обследования. Образцы эякулята были получены путем мастурбации после полового воздержания в течение 3–6 дней. Стандартное спермиологическое исследование выполняли в соответствии с руководством Всемирной организации здравоохранения (2010) [10].

По результатам спермиологического исследования сформированы 3 группы – пациенты с нормозооспермией (n = 12), астенозооспермией (n = 17), астенотератозооспермией (n = 28). Из исследования исключены пациенты с азооспермией, олигозооспермией, а также с варикоцеле.

Подготовка образцов эякулята для исследования антиоксидантного профиля включала отделение клеточных компонентов от семенной жидкости. Для этого после разжижения при температуре 37 °С в течение 30–60 мин образец эякулята центрифугировали при 1000 g в течение 10 мин, анализировали надосадочную жидкость. Все манипуляции от взятия материала до анализа занимали не более 120 мин.

Антиоксидантный профиль исследовали методом хемилюминометрии. Регистрацию хемилюминесценции проводили на хемилюминометре SmartLum 1200 («ДИСофт», Россия) по адаптированной методике, описанной ранее [11]. Хемилюминесценцию регистрировали при температуре 37 °С в системе, содержащей генератор АФК 2,2'-азобис(2-амидинопропан)дигидрохлорид и активатор свечения люминол, в фосфатном буферном растворе с pH 7,4 (все реагенты Sigma-Aldrich производства Merck, Германия). Регистрировали начальное свечение до достижения плато, далее добавляли 10 мкл семенной жидкости, предварительно разбавленной буферным раствором в 10 раз. Проводили регистрацию в течение примерно 30 мин до достижения нового стационарного уровня. По хемилюминограмме определяли длительность латентного периода ($t_{лат}$) – времени от добавления семенной жидкости до точки, отсекаемой на оси абсцисс касательной к участку наиболее крутого подъема (см. рисунок). Длительность

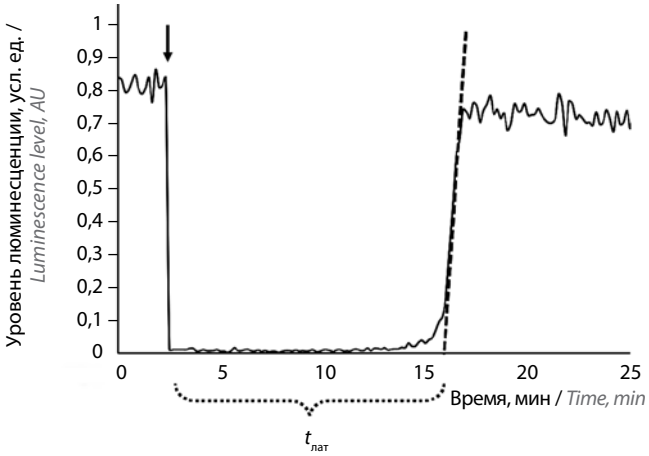

Метод определения антиоксидантного потенциала семенной жидкости, заключающийся в измерении длительности латентного периода $t_{лат}$ от момента снижения активности свечения раствора, содержащего активные формы кислорода (момент обозначен стрелкой), при добавлении семенной жидкости до момента регистрации наиболее резкого усиления свечения, соответствующего ослаблению антиоксидантного действия семенной жидкости (момент указан пунктиром)

Method of determination of antioxidant potential of the seminal fluid consisting of measuring the duration of the latent period t_{lat} from the moment of a decrease in luminescence of the solution containing reactive oxygen species (arrow) after addition of the seminal fluid until the most dramatic increase in luminescence corresponding to decreased antioxidant effect of the seminal fluid (dashed line)

латентного периода ($t_{лат}$) является характеристикой антиоксидантного потенциала пробы; состоянию окислительного стресса соответствует снижение этого показателя.

Для статистической обработки данных использовали программный пакет Statistica 10.0 (StatSoft, США). Нормальность распределения проверяли по критерию Шапиро–Уилка. Сравнительный анализ 2 независимых групп по количественному признаку проводили с помощью U-критерия Манна–Уитни. Статистически значимыми считали различия при значении $p \leq 0{,}05$. Для выявления взаимосвязи показателей рассчитывали коэффициент корреляции (r).

Результаты

Параметры эякулята пациентов с астенозооспермией и тератозооспермией значительно отличаются от показателей мужчин с нормозооспермией (табл. 1).

В образцах эякулята мужчин с нормозооспермией и патозооспермией длительность латентного периода варьирует от 4,6 до 17,5 мин. Поскольку исследованная выборочная совокупность не подчиняется нормальному распределению (критерий Шапиро–Уилка, $p = 0{,}04$), для статистического описания выборки использованы медиана (Me) и межквартильный интервал (Q_1; Q_3).

Таблица 1. *Результаты спермиологического исследования*

Table 1. *Results of spermiologic examination*

Показатель Characteristic	**Пациенты с нормозооспермией (n = 12)** Patients with normozoospermia (n = 12)	**Пациенты с астенозооспермией (n = 17)** Patients with asthenozoospermia (n = 17)	**Пациенты с астенотератозооспермией (n = 28)** Patients with asthenoteratozoospermia (n = 28)
Объем эякулята, мл Ejaculate volume, ml	4,35 (0,38)	3,73 (0,81)	3,68 (0,33)
Количество сперматозоидов в 1 мл, млн Sperm count per 1 ml, million	73,75 (0,52)	115,27 (0,81)	90,22 (0,62)
Доля живых сперматозоидов, % Live sperm, %	98 (0,02)	97 (0,02)	97 (0,04)
Доля прогрессивно подвижных сперматозоидов, % Progressive motile sperm, %	36 (0,09)	21 (0,31)	14 (0,56)
Доля непрогрессивно подвижных сперматозоидов, % Non-progressive motile sperm, %	13 (0,61)	18 (0,49)	23 (0,39)
Суммарная доля подвижных сперматозоидов, % Total motile sperm, %	49 (0,17)	39 (0,24)	37 (0,31)
Доля неподвижных сперматозоидов, % Non-motile sperm, %	51 (0,16)	61 (0,15)	63 (0,19)
Морфологически нормальные, % Morphologically normal sperm, %	7 (0,38)	7 (0,48)	2 (0,73)
Количество лейкоцитов в 1 мл, млн Leukocyte count in 1 ml, million	0,81 (0,40)	1,50 (0,65)	2,00 (0,99)

Примечание. *Данные представлены в виде средних значений, в скобках указан коэффициент вариации $\bar{x}$ (S_r).*

Note. *Data presented as mean with variation coefficient $\bar{x}$ (S_r) in parenthesis.*

Антиоксидантный потенциал статистически значимо (p = 0,05) ниже у мужчин с астенозооспермией (примерно в 1,4 раза) и еще ниже у пациентов с астенотератозооспермией (примерно в 1,7 раза), чем у мужчин с нормозооспермией (табл. 2).

Таблица 2. *Антиоксидантный потенциал семенной жидкости*

Table 2. *Antioxidant potential of seminal plasma*

Группа Group	Латентный период $t_{лат}$, мин, Me (Q_1; Q_3) Latent period t_{lat}, min, Me (Q_1; Q_3)	Статистическая значимость различий p Statistical significance p
Пациенты с нормозооспермией (n = 12) Patients with normozoospermia (n = 12)	12,8 (10,0; 15,1)	–
Пациенты с астенозооспермией (n = 17) Patients with asthenozoospermia (n = 17)	8,9 (6,0; 10,8)	0,05*
Пациенты с астенотератозооспермией (n = 28) Patients with asthenoteratozoospermia (n = 28)	7,6 (5,2; 9,7)	0,03* 0,34**

**В сравнении с данными пациентов с нормозооспермией.*
***В сравнении с данными пациентов с астенозооспермией.*
**Compared to patients with normozoospermia. **Compared to patients with asthenozoospermia.*

В тех же образцах семенной жидкости была ранее определена АФК-продуцирующая активность лейкоцитов методом люминолактивированной хемилюминесценции [12], а также АФК-продуцирующая активность сперматозоидов методом люцигенинактивированной хемилюминесценции. Уровень хемилюминесценции лейкоцитов семенной жидкости после стимулирования форбол-12-миристат-13-ацетатом и уровень базальной хемилюминесценции сперматозоидов сопоставлен с антиоксидантной емкостью семенной жидкости, рассчитаны коэффициенты корреляции (табл. 3).

Между активностью лейкоцитов и длительностью латентного периода при патозооспермии обнаружена слабая обратная корреляция, между АФК-продуцирующей активностью сперматозоидов и длительностью латентного периода при нормозооспермии – сильная прямая корреляция, при астенозооспермии – обратная слабая корреляция, при астенотератозооспермии – обратная корреляция средней силы.

Обсуждение

Полученные нами данные свидетельствуют о недостаточности антиоксидантного потенциала при патозооспермии, что подтверждает распространенное мнение о наличии окислительного стресса в семенной жидкости у мужчин с бесплодием, который может быть вызван не только урогенитальными заболеваниями (варикоцеле, простатит, эпидидимит), но и факторами образа жизни, такими как курение, прием алкоголя, кофеина. Антиоксидантный потенциал снижают ожирение, диабет, старение, чрезмерная физическая нагрузка и психический стресс [13]. В нашем исследовании у пациентов с астенозооспермией и астенотератозооспермией выявлен примерно одинаковый антиоксидантный потенциал семенной жидкости – возможно, для обнаружения статистически значимых различий следует формировать группы с учетом клинического диагноза и сопутствующей патологии.

Таблица 3. *Коэффициенты корреляции между уровнем продукции активных форм кислорода в лейкоцитах спермы и сперматозоидах и длительностью латентного периода*

Table 3. *Correlation coefficients between the level of reactive oxygen species production in seminal fluid leukocytes and spermatozoa and duration of the latent period*

Группа Group	Корреляция между длительностью латентного периода и уровнем продукции активных форм кислорода Correlation coefficients between the duration of the latent period and the level of reactive oxygen species production	
	в лейкоцитах спермы in seminal fluid leukocytes	в сперматозоидах in seminal fluid spermatozoa
Пациенты с нормозооспермией (n = 12) Patients with normozoospermia (n = 12)	–	0,79
Пациенты с астенозооспермией (n = 17) Patients with asthenozoospermia (n = 17)	–0,23	–0,26
Пациенты с астенотератозооспермией (n = 28) Patients with asthenoteratozoospermia (n = 28)	–0,18	–0,62

Снижение антиоксидантной защиты может происходить в ответ на усиление продукции АФК. В семенной жидкости существуют 2 основных источника АФК – лейкоциты и сперматозоиды. Лейкоциты являются внешними по отношению к сперматозоидам источниками АФК. Повышенная их активность не только вызывает «прямой» окислительный стресс, но и стимулирует продукцию АФК самими сперматозоидами опосредованно, через провоспалительные цитокины [14]. При процедуре экстракорпорального оплодотворения, когда половые клетки извлекают из естественной среды, этот фактор приобретает особое значение. Согласно нашим данным, повышенная АФК-продуцирующая

активность лейкоцитов действительно вызывает снижение антиоксидантной защиты, хотя корреляция является слабой.

Сперматозоиды продуцируют внутриклеточные АФК благодаря митохондриям, и повышенная активность этого источника особенно пагубно сказывается на функции мужских гамет, поскольку они не обладают мощной системой антиоксидантной защиты. Внеклеточная генерация АФК сперматозоидами обеспечивается ферментом НАДФН-оксидазой, схожим с НАДФН-оксидазой лейкоцитов, но использующим в качестве субстрата не только НАДФН, но и НАДН (Nox5). Эта система генерирует на 3 порядка меньше АФК, чем НАДФН-оксидаза нейтрофилов [15].

При высоком уровне АФК снижается подвижность сперматозоидов, что объясняют двумя возможными механизмами. Либо в результате действия внутриклеточного пероксида водорода снижается активность глицеральдегид-3-фосфатдегидрогеназы и, следовательно, продукция энергии, необходимой для движения жгутика сперматозоида. Либо в результате перекисного окисления липидов повышается проницаемость клеточной мембраны для аденозинтрифосфорной кислоты и ее предшественника аденина, что тоже приводит к сокращению энергетического ресурса мужских гамет. Наличие большого количества полиненасыщенных жирных кислот в мембране сперматозоида делает его более подверженным липидной пероксидации [16].

Высокая внутриклеточная продукция АФК может привести к мутациям в митохондриальной ДНК, которые происходят примерно в 100 раз чаще, чем в ядерной. Геном митохондрий легко повреждается из-за отсутствия защиты митохондриальной ДНК гистонами, а также слабых возможностей механизмов репарации повреждений и более высокой скорости репликации митохондриальной ДНК. Кроме того, митохондриальная ДНК практически полностью состоит из кодирующих областей, более уязвимых к мутагенному воздействию, а также она локализуется вблизи внутренней мембраны, где образуется значительное количество АФК [17]. Высокий уровень АФК в семенной жидкости, недостаточность антиоксидантной защиты и увеличение числа мутаций митохондриальной ДНК коррелируют с нарушенной фертильностью у мужчин, однако вопрос, является ли повреждение ДНК причиной или следствием продукции АФК, остается открытым [18]. Митохондрии с поврежденными молекулами ДНК вырабатывают меньше аденозинтрифосфорной кислоты, приводя к «энергетическому кризису» в клетке, а также могут инициировать каскад апоптотических реакций [19].

Таким образом, при патозооспермии с доказанной недостаточностью антиоксидантной защиты можно ожидать эффекта от антиоксидантной терапии, при этом важно знать, является ли источник АФК внеклеточным или внутриклеточным. Следовательно, при оценке окислительного стресса в семенной жидкости целесообразно определять активность основных источников АФК и состояние антиоксидантной системы.

Заключение

Для патозооспермии характерна антиоксидантная недостаточность семенной жидкости, более выраженная при астенотератозооспермии, чем при астенозооспермии. Состояние антиоксидантной системы семенной жидкости коррелирует с АФК-продуцирующей способностью лейкоцитов и, в большей мере, самих сперматозоидов. При нормозооспермии повышению АФК-продуцирующей активности сперматозоидов сопутствует бóльшая антиоксидантная емкость, таким образом сохраняется свободнорадикальный баланс. При патозооспермии баланс нарушен: большей интенсивной продукции АФК сперматозоидами соответствует меньшая антиоксидантная емкость, причем этот дисбаланс более выражен при астенотератозооспермии.

REFERENCES / ЛИТЕРАТУРА

1. Сухих Г.Т., Божедомов В.А. Мужское бесплодие. М.: Эксмо, 2008. 240 с. [Sukhih G.T., Bozhedomov V.A. Male infertility. Moscow: Eksmo, 2008. 240 p. (In Russ.)].
2. Agarwal A., Durairajanayagam D., Halabi J. et al. Proteomics, oxidative stress and male infertility. Reprod Biomed Online 2014;29(1):32–58. DOI: 10.1016/j.rbmo.2014.02.013.
3. Agarwal A., Makker K., Sharma R. Clinical relevance of oxidative stress in male factor infertility: an update. Am J Reprod Immunol 2008;59(1):2–11. DOI: 10.1111/j.1600-0897.2007.00559.x.
4. Patricio A., Cruz D.F., Silva J.V. et al. Relation between seminal quality and oxidative balance in sperm cells. Acta Urol Portug 2016(33):6–15.
5. Roychoudhury S., Sharma R., Sikka S., Agarwal A. Diagnostic application of total antioxidant capacity in seminal plasma to assess oxidative stress in male factor infertility. J Assist Reprod Genet 2016;33(5):627–35. DOI: 10.1007/s10815-016-0677-5.
6. Mayorga-Torres B.J.M., Camargo M., Cadavid A.P. et al. Are oxidative stress markers associated with unexplained male infertility? Andrologia 2017;49(5). DOI: 10.1111/and.12659.
7. Showell M.G., Mackenzie-Proctor R., Brown J. et al. Antioxidants for male subfertility. Cochrane Database Syst Rev 2014(12):CD007411. DOI: 10.1002/14651858.CD007411.pub3.
8. Tournaye H. Evidence-based management of male subfertility. Curr Opin Obstet Gynecol 2006;18(3):253–9. DOI: 10.1097/01.gco.0000192994.37965.c6.
9. Agarwal A., Prabakaran S.A., Said T.M. Prevention of oxidative stress injury to sperm. J Androl 2005;26(6):654–60. DOI: 10.2164/jandrol.05016.
10. WHO laboratory manual for the examination and processing of human semen. 5th edn. WHO, 2010.
11. Алексеев А.В., Проскурнина Е.В., Владимиров Ю.А. Определение антиоксидантов методом активированной хемилюминесценции с использованием

2,2'-азобис(2-амидинопропана). Вестник Московского университета. Серия 2: Химия 2012;53(3):187–93. [Alekseev A.V., Proskurnina E.V., Vladimirov Yu.A. Determination of antioxidants by sensitized chemiluminescence using 2,2'-azobis(2-amidinopropane). Vestnik Moskovskogo universiteta. Seriya 2: Khimiya = Moscow University Chemistry Bulletin 2012; 53(3):187–93. (In Russ.)].
12. Проскурнина Е.В., Мельников Н.А., Черных В.Б. и др. Функциональная активность лейкоцитов в семенной жидкости при патоспермии. Урология 2019(6):78–82. [Proskurnina E.V., Melnikov N.A., Chernykh V.B. et al. Functional activity of leucocytes in seminal fluid of patients with pathospermia. Urologiya = Urology 2019(6):78–82. (In Russ.)]. DOI: 10.18565/urology.2019.6.78-82.
13. Sabeti P., Pourmasumi S., Rahiminia T. et al. Etiologies of sperm oxidative stress. Int J Reprod Biomed (Yazd) 2016;14(4):231–40.
14. Aitken R.J., Baker M.A., Nixon B. Are sperm capacitation and apoptosis the opposite ends of a continuum driven by oxidative stress? Asian J Androl 2015;17(4):633–9. DOI: 10.4103/1008-682X.153850.
15. Baker M.A., Aitken R.J. The importance of redox regulated pathways in sperm cell biology. Mol Cell Endocrinol 2004;216(1–2):47–54. DOI: 10.1016/j.mce.2003.10.068.
16. Aitken R.J. Reactive oxygen species as mediators of sperm capacitation and pathological damage. Mol Reprod Dev 2017;84(10):1039–52. DOI: 10.1002/mrd.22871.
17. Aitken R.J., De Iuliis G.N. On the possible origins of DNA damage in human spermatozoa. Mol Hum Reprod 2010;16(1):3–13. DOI: 10.1093/molehr/gap059.
18. St John J.C., Jokhi R.P., Barratt C.L. Men with oligoasthenoteratozoospermia harbour higher numbers of multiple mitochondrial DNA deletions in their spermatozoa, but individual deletions are not indicative of overall aetiology. Mol Hum Reprod 2001;7(1):103–11. DOI: 10.1093/molehr/7.1.103.
19. Aitken R.J., Koppers A.J. Apoptosis and DNA damage in human spermatozoa. Asian J Androl 2011;13(1):36–42. DOI: 10.1038/aja.2010.68.

Вклад авторов
Е.В. Проскурнина: разработка дизайна исследования, анализ полученных данных, анализ научной литературы, написание статьи;
Н.А. Мельников, О.А. Долгих: хемилюминометрическое исследование;
М.И. Штаут: спермиологическое исследование;
В.Б. Черных: разработка дизайна исследования, анализ данных, научное редактирование текста статьи.
Authors' contributions
E.V. Proskurnina: development of research design, analysis of the obtained data, review of publications on the article's theme, article writing;
N.A. Melnikov, O.A. Dolgikh: chemiluminometric study;
M.I. Shtaut: spermiologic examination;
V.B. Chernykh: development of research design, analysis of the obtained data, final editing of the text.

ORCID авторов / ORCID of authors
Е.В. Проскурнина / E.V. Proskurnina: http://orcid.org/0000-0002-8243-6339
Н.А. Мельников / N.A. Melnikov: https://orcid.org/0000-0002-4881-5933
О.А. Долгих / O.A. Dolgikh: https://orcid.org/0000-0002-4426-8864
М.И. Штаут / M.I. Shtaut: https://orcid.org/0000-0002-0580-5575
В.Б. Черных / V.B. Chernykh: https://orcid.org/0000-0002-7615-8512

Конфликт интересов. Авторы заявляют об отсутствии конфликта интересов.
Conflict of interest. The authors declare no conflict of interest.

Финансирование. Исследование проведено без спонсорской поддержки.
Financing. The study was performed without external funding.

Соблюдение прав пациентов и правил биоэтики
Протокол исследования одобрен этическим комитетом ФГБНУ «Медико-генетический центр им. Н.П. Бочкова» (протокол № 1/2 от 15 января 2018 г.)
Все пациенты подписали информированное согласие на участие в исследовании.
Compliance with patient rights and principles of bioethics
The study protocol was approved by the ethics committee of N.P. Bochkov Research Centre for Medical Genetics (protocol No. 1/2 from January 15th 2019). All patients gave written informed consent to participate in the study.

Статья поступила: 03.03.2020. **Принята к публикации:** 29.04.2020.
Article submitted: 03.03.2020. **Accepted for publication:** 29.04.2020.

Малоинвазивное комбинированное хирургическое лечение посткоитального цистита

Ж.Ш. Иноятов[1], О.В. Снурницына[1], М.В. Лобанов[1], О.Ю. Малинина[2], Ю.Л. Демидко[1], М.С. Тараткин[1], Л.М. Рапопорт[1], М.Э. Еникеев[1], П.В. Глыбочко[1]

[1]Институт урологии и репродуктивного здоровья человека ФГАОУ ВО Первый Московский государственный медицинский университет им. И.М. Сеченова Минздрава России; Россия, 119435 Москва, ул. Большая Пироговская, 2, стр. 1;
[2]ГБУЗ «Городская клиническая больница № 29 им. Н.Э. Баумана Департамента здравоохранения г. Москвы»; Россия, 123001 Москва, Госпитальная пл., 2

***Контакты:** Жасур Шухратович Иноятов inoyat@yandex.ru*

***Введение.** Наиболее популярной операцией при посткоитальном цистите остается транспозиция уретры, однако ее травматичность и высокая частота ее осложнений, особенно таких, как пудендальные нейропатии, диспареуния и аноргазмия, заставляют продолжить поиск эффективных, но при этом более безопасных методик.*
***Цель исследования** – оценить эффективность и безопасность методики лечения посткоитального цистита, включающей удаление уретрогименальных спаек и последующую парауретральную имплантацию филлера, в сравнении с изолированной гименопластикой.*
***Материалы и методы.** Проанализированы результаты лечения 75 пациенток с посткоитальным циститом. В основную группу включены 45 женщин, у которых гименопластика (удаление уретрогименальных спаек) была дополнена парауретральной имплантацией филлера, в контрольную группу – 30 женщин, перенесших только гименопластику. Филлер вводили в объеме 1–2 мл парауретрально веерообразно, из точки на 6 часах условного циферблата, создавая гелевую подушку и приподнимая таким образом меатус и дистальную уретру. Для оценки качества жизни пациенток использовали профильные опросники.*
***Результаты.** После гименопластики, дополненной имплантацией филлера, качество жизни, в том числе сексуальной, улучшилось у 35 (78 %) пациенток, у 5 по мере биодеградации геля в течение 1 года цистит рецидивировал, что потребовало реимплантации филлера. У 5 пациенток операция оказалась неэффективной. Изолированная гименопластика была эффективной у 3 (10 %) пациенток, рецидив цистита возник у 27 (90 %) пациенток, что в дальнейшем потребовало имплантации филлера. Осложнений не зарегистрировано.*
***Заключение.** Предложенная комбинированная методика позволяет улучшить результаты лечения пациенток с посткоитальным циститом. Операция не сопряжена с риском повреждения ветвей полового нерва и может стать альтернативой традиционной транспозиции уретры. Основным недостатком является естественная биодеградация геля, что требует его повторного введения.*

***Ключевые слова:** посткоитальный цистит, транспозиция уретры, филлер, дистопия уретры, гименопластика*

***Для цитирования:** Иноятов Ж.Ш., Снурницына О.В., Лобанов М.В. и др. Малоинвазивное комбинированное хирургическое лечение посткоитального цистита. Андрология и генитальная хирургия 2020;21(2):20–5.*

DOI: 10.17650/2070-9781-2020-21-2-20-25

CC BY

Minimally invasive combined surgical treatment of postcoital cystitis

J.Sh. Inoyatov[1], O.V. Snurnitsyna[1], M.V. Lobanov[1], O.Yu. Malinina[2], Yu.L. Demidko[1], M.S. Taratkin[1], L.M. Rapoport[1], M.E. Enikeev[1], P.V. Glybochko[1]

[1]Institute for Urology and Reproductive Health, I.M. Sechenov First Moscow State Medical University, Ministry of Health of Russia; Bld. 1, 2 Bolshaya Pirogovskaya St., Moscow 119435, Russia;
[2]State Clinical Hospital No. 29 n. a. N.E. Bauman, Moscow Healthcare Department; 2 Gospitalnaya Sq., Moscow 123001, Russia

***Introduction.** Urethral transposition remains the most popular operation for postcoital cystitis, however, traumatism and complications, especially such as pudendal neuropathies, dyspareunia and anorgasmia, make us continue to search for effective, but safer techniques.*
***The study objective** is to evaluate the efficacy and safety of the proposed treatment of postcoital cystitis, including removal of urethrogymenal adhesions and subsequent paraurethral filler implantation, in comparison with isolated hymenoplasty.*
***Materials and methods.** Since 2013, 75 patients with postcoital cystitis have been treated. Patients were divided into two groups: main group – hymenoplasty (removal of urethral adhesions) with paraurethral filler implantation (n = 45), control group – hymenoplasty (n = 30). The gel was injected paraurethrically, fan-shaped, in the volume of 1–2 ml, from a point on the 6-hour conditional dial, creating a gel cushion and thus raising the meautus and distal urethra. To assess the quality of treatment, profile questionnaires were used.*
***Results.** In the main group of patient, the quality of life improved in 35 (78 %); in 5 patients, due to the process of biodegradation of the gel during 1 year, the cystitis recidivated, which required the filler reimplantation. In 5 patients, the operation was not effective. In the control*

group the efficiency of isolated hymenoplasty was noted in 3 (10 %) patients, relapse of cystitis occurred in 27 (90 %) patients, which later required the implantation of a filler. No complications were observed.

Conclusions. *The suggested combined technique allows to improve the results of treatment of patients with postcoital cystitis. The operation does not carry the risk of damage to the sprigs of the genital nerve, can serve as an alternative to traditional urethral transposition. The main disadvantage is the natural biodegradation of the gel, which may create the need for its reintroduction.*

Key words: *postcoital cystitis, urethral transposition, filler, urethral dystopia, hymenoplasty*

For citation: *Inoyatov J.Sh., Snurnitsyna O.V., Lobanov M.V. et al. Minimally invasive combined surgical treatment of postcoital cystitis. Andrologiya i genital'naya khirurgiya = Andrology and Genital Surgery 2020;21(2):20–5. (In Russ.).*

Введение

Проблема рецидивирующей инфекции нижних мочевыводящих путей по сей день остается одной из самых актуальных в урологии. По статистике, у 1 из 3 женщин к 24 годам был как минимум 1 эпизод острого цистита, а у половины из них процесс приобретает рецидивирующий характер [1]. На долю посткоитального цистита приходится около 60 % всех случаев рецидивирующих инфекций нижних мочевыводящих путей [2]. Основные причины посткоитального цистита – влагалищная дистопия наружного отверстия уретры, гипермобильность уретры, наличие выраженных уретрогименальных спаек, особенности сексуальной активности [3].

Малая эффективность консервативной терапии посткоитального цистита, длительное течение заболевания, хронический половой дискомфорт, вынужденное половое воздержание ведут к прогрессированию эмоциональных расстройств [4]. При посткоитальном цистите психологический компонент заболевания со временем начинает превалировать.

Хирургическое лечение – транспозиция уретры и ее модификации – преследуют цель максимального отведения меатуса от преддверия влагалища по направлению к клитору. Однако травмирование преддверия влагалища, парауретральных и параклиторальных тканей при мобилизации дистальной уретры может осложниться фиброзными деформациями, диспареунией и аноргазмией [5–8].

Цель исследования – оценить эффективность и безопасность методики лечения посткоитального цистита, включающей удаление уретрогименальных спаек и последующую парауретральную имплантацию филлера, в сравнении с изолированной гименопластикой.

Материалы и методы

С 2013 по 2019 г. проведено хирургическое лечение 75 пациенток в возрасте от 17 до 40 лет с посткоитальным циститом. У 60 (80 %) женщин заболевание дебютировало с началом половой жизни, у 15 (20 %) – с началом регулярной половой жизни. При осмотре у всех женщин выявлены различной степени выраженности уретрогименальные спайки (рис. 1), влагалищная дистопия уретры. Результат пробы O'Donnell–Hirschhorn был положительным во всех случаях. У 1 пациентки ранее была выполнена транспозиция уретры с временным эффектом.

Пациентки были разделены на 2 группы в зависимости от способа лечения: в основную группу вошли 45 женщин, у которых проведена гименопластика с парауретральной имплантацией филлера по запатентованной методике [9], в контрольную группу – 30 женщин, перенесших только гименопластику.

Гименопластика заключалась в удалении уретрогименальных спаек (остатков девственной плевы) по всей окружности (рис. 2). Рану ушивали 2 рядами непрерывных рассасывающихся швов (викрилом толщиной 5–0 или 6–0). В основной группе на 2-м этапе операции осуществляли транспозицию уретры путем субуретрального введения филлера. Препарат рекомбинантной биодеградирующей гиалуроновой кислоты вводили в количестве 1–2 мл веерообразно из точки на 6 часах условного циферблата на 3, 6, 9 часов (рис. 3, 4).

В связи с тем, что в настоящий момент не существует специальных анкет для оценки качества жизни пациенток с посткоитальным циститом, качество жизни оценивали при помощи гибридной анкеты, полученной путем соединения коротких версий опросника

Рис. 1. *Уретрогименальные спайки. Визуализация меатуса затруднена из-за прикрывающих его остатков девственной плевы*

Fig. 1. *Urethrogimenal adhesions. Visualization of the meautus is difficult because of the remnants of the hymen that cover it*

Рис. 2. *Удалена и ушита правая полуокружность девственной плевы*
Fig. 2. *The right semi-circle of the hymen has been removed and severed*

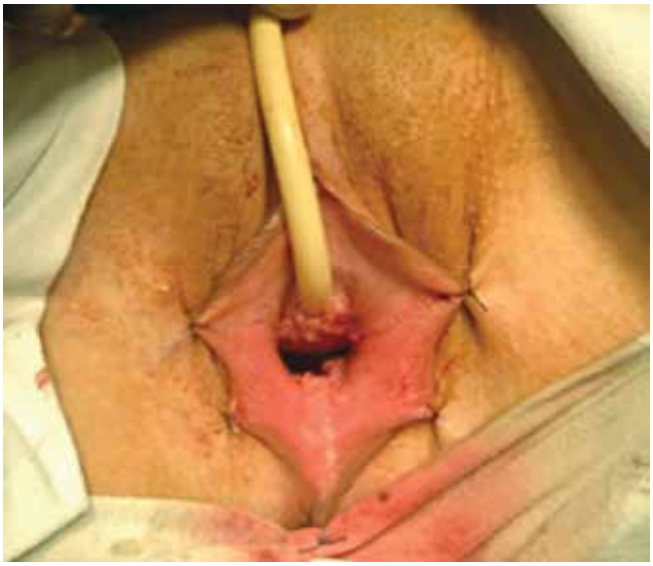

Рис. 4. *Конечный результат (спайки удалены, филлер имплантирован)*
Fig. 4. *Final result (adhesions removed, filler implanted)*

Рис. 3. *Парауретральная имплантация филлера*
Fig. 3. *Parauretral filler implantation*

для оценки тяжести урогенитальных расстройств (Urogenital Distress Inventory, UDI-6) [10] и опросника для оценки тяжести опущения тазовых органов, недержания мочи и сексуальных расстройств (Pelvic Organ Prolapse/Urinary Incontinence Sexual Questionnaire, PISQ-12) [11]. Из опросника PISQ-12 исключили 8-й пункт, касающийся опущения тазовых органов, а из UDI-6 исключили 3-й и 5-й пункты, касающиеся стрессовой формы недержания мочи. Анкетирование проводили до операции, через 1, 6 и 12 мес после нее, дополняли лабораторными тестами, влагалищным исследованием и пробой O'Donnell–Hirschhorn.

Результаты

Качество жизни, оцениваемое при помощи вышеописанной гибридной анкеты, улучшилось у 35 (78 %) пациенток основной группы и у 3 (10 %) пациенток контрольной группы (p <0,05) (рис. 5). У 5 пациенток основной группы по мере биодеградации геля в течение 1-го года после лечения цистит рецидивировал, что потребовало реимплантации филлера. У 36 (80 %) женщин

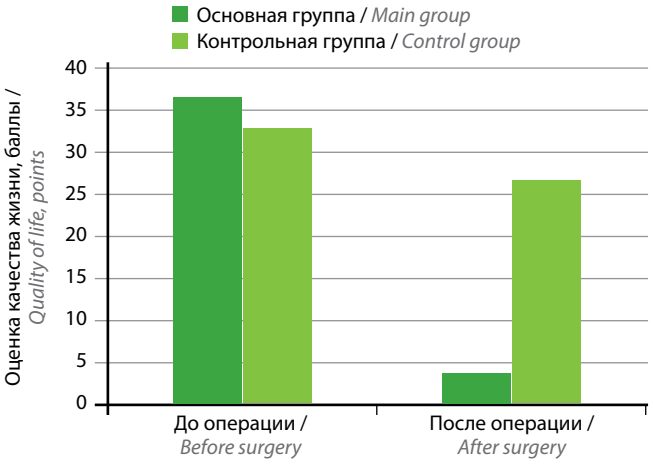

Рис. 5. *Оценка качества жизни пациенток с посткоитальным циститом до операции и через 12 мес после нее (по гибридной анкете, включающей Urogenital Distress Inventory и Pelvic Organ Prolapse/Urinary Incontinence Sexual Questionnaire)*
Fig. 5. *Results of the survey in patients with postcoital cystitis before and after 12 months of treatment (Urogenital Distress Inventory + Pelvic Organ Prolapse/Urinary Incontinence Sexual Questionnaire)*

основной группы улучшилось качество сексуальной жизни (по опроснику PISQ-12).

При влагалищном исследовании и пробе O'Donnell–Hirschhorn наружное отверстие уретры не смещалось внутрь, уретра проецировалась выше окружности входа во влагалище через 1 и 12 мес у всех пациенток основной группы и лишь у 3 (10 %) пациенток контрольной группы. У пациентки, которая ранее перенесла хирургическую транспозицию уретры, введение филлера не дало должного эффекта. Интра- и послеоперационных осложнений (в том числе диспареунии) не зарегистрировано. Ни одной пациентке не потребовалась традиционная хирургическая транспозиция уретры.

В контрольной группе рецидив цистита возник у 27 (90 %) пациенток, что в дальнейшем потребовало имплантации филлера.

Обсуждение

По данным научной литературы, около 76 % женщин имеют различные расстройства сексуальной сферы [12]. Наиболее распространены боль и дискомфорт при половом акте, трудности в достижении оргазма, аноргазмия [13]. Существенный вклад в развитие сексуальной дисфункции вносит отрицательный первый сексуальный опыт. Одним из наиболее распространенных заболеваний, неблагоприятно влияющих на сексуальную функцию женщины, считается посткоитальный цистит [8].

В 1959 г. R.P. O'Donnell предположил, что причиной развития посткоитального цистита являются уретрогименальные спайки (остатки девственной плевы) [6]. Вовлеченная в склеротический процесс уретра спаивается с остатками девственной плевы. Наличие гименальных спаек, тесно связанных с дистальным отделом уретры, обусловливает также возникновение боли при половом акте, что ухудшает качество жизни женщин. При наличии этих анатомических изменений наружное отверстие уретры во время полового акта смещается во влагалище, в результате чего происходит непрерывный ретроградный заброс микрофлоры влагалища в уретру, которая, в свою очередь, становится постоянным источником инфицирования нижних мочевыводящих путей [14].

Для лечения посткоитального цистита R.C. Hirschhorn в 1965 г. предложил иссекать спайки и остатки девственной плевы [15]. Как оказалось впоследствии, у женщин с влагалищной эктопией или значительной гипермобильностью мочеиспускательного канала гименопластика в изолированном варианте малоэффективна [16]. У таких пациенток помимо удаления спаек необходимо устранение анатомического дефекта.

В 1968 г. R.P. O'Donnell, связавший заболевание с эктопией уретры, разработал хирургическую технику по перемещению наружного отверстия мочеиспускательного канала при его эктопии из влагалища в область клитора, которая была названа транспозицией уретры [17].

На сегодняшний день разработано несколько модификаций транспозиции уретры: экстравагинальная транспозиция уретры [18], транспозиция дистального отдела уретры [19], транспозиция меатуса [20]. В основе предложенных методов лежит отведение наружного отверстия мочеиспускательного канала от преддверия влагалища по направлению к клитору. Однако эти операции сопровождаются чрезмерным травмированием тканей, что вызывает рубцевание преддверия влагалища, нарушение иннервации, появление туннельных синдромов, хронической тазовой боли, диспареунии и аноргазмии; существует вероятность возникновения стриктур, натяжения уретры. Возможны рецидивы эктопии уретры [5–8]. Американская коллегия акушеров и гинекологов (American College of Obstetricians and Gynecologists) выказала обеспокоенность частотой осложнений реконструктивных и эстетических операций на преддверии влагалища и параклиторальных зонах у подростков и взрослых [20]. В настоящее время нет достаточного количества исследований, посвященных оценке долгосрочных результатов, качества жизни пациенток в послеоперационном периоде, безопасности и частоты осложнений [21].

A.J. Ampt и соавт. проанализировали исходы операций на преддверии влагалища, выполненных в 2001–2013 гг. в Новом Южном Уэльсе. Частота осложнений составила 7,2 %. Наиболее часто встречались неспецифические воспалительные изменения нижних мочевыводящих путей, диспареуния и длительная боль в области послеоперационных ран. Каждая 23-я женщина нуждалась в повторном хирургическом вмешательстве вследствие плохой регенерации ран или неудовлетворенности результатами лечения [18].

В настоящий момент не определены четкие диагностические критерии влагалищной дистопии у женщин и показания к тому или иному оперативному лечению. Подавляющее большинство статей датированы 1980–1990 гг. В европейских и американских рекомендациях отсутствуют стандартные рекомендации по лечению и ведению женщин с посткоитальным циститом.

Предложенная нами методика включает удаление уретрогименальных спаек и восстановление нормальной анатомии уретры путем введения филлера. Добиться атравматичной транспозиции дистальной уретры и меатуса позволяет формирование «гелевой подушки». При этом уменьшается мобильность дистальной уретры и увеличивается расстояние от преддверия влагалища до входа в мочеиспускательный канал. В результате разобщения меатуса с преддверием влагалища после иссечения уретрогименальных спаек и введения филлера степень инвагинации уретры во время коитуса существенно уменьшается.

Дополнительным лечебным механизмом при формировании гелевой подушки может являться прекращение (ограничение) лимфотока между полостью влагалища

и нижними мочевыми путями, что снижает риск посткоитальной контаминации мочевыводящих путей.

Результаты нашего исследования демонстрируют высокую эффективность лечения посткоитального цистита (78 %). Рецидив возник в незначительном числе случаев лишь при естественной биодеградации геля. Опросники UDI-6 и PISQ-12 позволили выявить субъективное улучшение состояния пациенток после операции.

Основной недостаток предложенной методики – естественная биодеградация геля, из-за которой может потребоваться реимплантация. Но повторная манипуляция может быть проведена под местной анестезией в амбулаторном режиме. Методику характеризует отсутствие интра- и послеоперационных осложнений. Ухудшения качества жизни и сексуальной функции не выявили ни в одном наблюдении.

Предложенная нами методика направлена на снижение травматичности операции и частоты связанных с ней осложнений, повышение эффективности лечения посткоитального цистита, сокращение продолжительности пребывания в стационаре. Модификация может быть операцией 1-й линии при посткоитальном цистите.

Заключение

Малоинвазивное комбинированное лечение посткоитального цистита, заключающееся в удалении уретрогименальных складок и парауретральном введении филлера может быть альтернативой традиционной хирургической транспозиции дистального отдела уретры. Данная методика позволяет достичь хороших анатомо-функциональных результатов, не сопровождается повреждением ветвей полового нерва и лишена недостатков традиционной хирургической транспозиции.

REFERENCES / ЛИТЕРАТУРА

1. Dason S., Dason J.T., Kapoor A. Guidelines for the diagnosis and management of recurrent urinary tract infection in women. Can Urol Assoc J 2011;5(5):316–22. DOI: 10.5489/cuaj.11214.
2. Stamatiou C., Bovis C., Panagopoulos P. et al. Sex-induced cystitis – patient burden and other epidemiological features. Clin Exp Obstet Gynecol 2005;32(3):180–2.
3. Foxman B., Frerichs R.R. Epidemiology of urinary tract infection: I. Diaphragm use and sexual intercourse. Am J Public Health 1985;75(11)1308–13. DOI: 10.2105/ajph.75.11.1308.
4. Standard practice in sexual medicine. Ed. by H. Porst, J. Buvat. Oxford: Blackwell Publihing, 2006. 401 p.
5. Basson R., Berman J., Burnett A. et al. Report of the International Consensus Development Conference on female sexual dysfunction: definitions and classifications. J Urol 2000;163(3):888–93.
6. O'Donnell R.P. Relative potentiated by inadequate rupture hymen; a cause of chironic inflammation of the lower part of the female urinary tract. J Int Coll Surg 1959;32:374.
7. Barr S.J. Urethral-hymenal fusion: a cause of postcoital cystitis. Am J Obstet Gynecol 1969;104(4)595–7. DOI: 10.1016/s0002-9378(16)34254-5.
8. Ronzoni G., De Giovanni L., Weir J.M. et al. Transposing the urethral meatus in the treatment of recurrent and postcoital cystitis in women with hypospadias. BJU Int 2001;87(9):894–6. DOI: 10.1046/j.1464-410x.2001.01903.x.
9. Патент на изобретение № 2660993/11.07.2018. Бюл. № 20. Малинина О.Ю., Еникеев М.Э., Лобанов М.В. и др. Способ лечения посткоитального цистита. Доступно по: https://patents.s3.yandex.net/RU2660993C1_20180711.pdf. [Patent RUS № 2660993/11.07.2018. Bull. № 20. Malinina O.Yu., Enikeev M.E., Lobanov M.V. et al. Method of treatment of postcoital cystitis. Available at: https://patents.s3.yandex.net/RU2660993C1_20180711.pdf. (In Russ.)].
10. Shumaker S.A., Wyman J.F., Uebersax J.S. et al. Health-related quality of life measures for women with urinary incontinence: the Incontinence Impact Questionnaire and the Urogenital Distress Inventory. Continence Program in Women (CPW) Research Group. Qual Life Res 1994;3(5):291–306. DOI: 10.1007/BF00451721.
11. Rogers R.G., Coates K.W., Kammerer-Doak D. et al. A short form of the Pelvic Organ Prolapse/Urinary Incontinence Sexual Questionnaire (PISQ-12). Int Urogynecol J Pelvic Floor Dysfunct 2003;14(3):164–8. DOI: 10.1007/s00192-003-1063-2.
12. Комяков Б.К. Экстравагинальная транспозиция уретры в лечении посткоитального цистита. Урология 2013;(5):12–5. [Komyakov B.K. Extravaginal transposition of the urethra in the treatment of post-coital cystitis. Urologiya = Urology 2013;(5):12–5. (In Russ.)].
13. Нестеров С.Н., Рогачиков В.В., Аскаров М.С., Кисамеденов Н.Г. Реконструкция уретры в лечении посткоитального цистита. Медицинский журнал Западного Казахстана 2009;2(22):82–6. [Nesterov S.N., Rogachikov V.V., Askarov M.S., Kisamedenov N.G. Reconstruction of the urethra in treatment of postcoital cystitis. Meditsinskiy zhurnal Zapadnogo Kazakhstana = Medical Journal of West Kazakhstan 2009;2(22):82–6. (In Russ.)].
14. Лесовой В.Н., Гарагатый И.А., Андреев С.В. Хирургические аспекты лечения женщин с рецидивирующим посткоитальным циститоуретритом. Харківська хірургічна школа 2010;(5):60–2. Доступно по: http://nbuv.gov.ua/UJRN/Khkhsh_2010_5_13. [Lesovoy V.N., Garagatyy I.A., Andreev S.V. Surgical treatment aspects in women with reccurent postcoital uretrocystitis. Kharkivska khirurgichna shkola = Kharkiv Surgical School 2010;(5):60–2. Available at: http://nbuv.gov.ua/UJRN/Khkhsh_2010_5_13 (In Russ.)].
15. Hirschhorn R.C. Urethral-hymeneal fusion: a surgically correctable cause of recurrent cystitis. Obstet Gynecol 1965;26(6):903–8.
16. Гумин Л.М., Дьяков В.В., Гвоздев М.Ю. Транспозиция дистального отдела уретры в оперативном лечении рецидивирующих инфекций нижних мочевых путей. Российский вестник акушера-гинеколога 2008;8(S9):15. [Gumin L.M., Dyakov V.V., Gvozdev M.Yu. Transposition of the distal urethra department in the operative treatment of the recidivism of the lower urinary tract infections. Rossiyskiy vestnik akushera-ginekologa = Russian Bulletin of Obstetrician-Gynecologist 2008;8(S9):15. (In Russ.)].
17. O'Donnell R.P. An intrapartum surgical technic for the prevention of chronic honeymoon urethritis. Is there a relationship between obstetric methods

and significant asymptomatic bacteriuria? Int Surg 1968;50(5):427–34.
18. Ampt A.J., Roach V., Roberts C.L. Vulvoplasty in New South Wales, 2001–2013: a population-based record linkage study. Med J Aust 2016;205(8):365–69. DOI: 10.5694/mja16.00512.
19. Goodman M.P., Placik O.J., Benson R.H. 3rd et al. A large multicenter outcome study of female genital plastic surgery. J Sex Med 2010;7(4 Pt 1):1565–77. DOI: 10.1111/j.1743-6109.2009.01573.x.
20. Committee on Gynecologic Practice, American College of Obstetricians and Gynecologists. ACOG committee opinion No. 378: vaginal "rejuvenation" and cosmetic vaginal procedures. Obstet Gynecol 2007;110(3):737–8. DOI: 10.1097/01.AOG.0000263927.82639.9b.
21. Wilkie G., Bartz D. Vaginal rejuvenation: a review of female genital cosmetic surgery. Obstet Gynecol Surv 2012;73(5):287–92. DOI: 10.1097/OGX.0000000000000559.

Вклад авторов
Ж.Ш. Иноятов: написание текста статьи;
О.В. Снурницына: проведение операций, обзор публикаций по теме статьи;
М.В. Лобанов: проведение операций, получение данных для анализа;
О.Ю. Малинина: проведение операций, написание текста статьи;
Ю.Л. Демидко: получение данных для анализа;
М.С. Тараткин: анализ полученных данных;
Л.М. Рапопорт, М.Э. Еникеев, П.В. Глыбочко: разработка дизайна исследования.
Authors' contributions
J.Sh. Inoyatov: article writing;
O.V. Snurnitsyna: surgical treatment, reviewing of publications on the article's theme;
M.V. Lobanov: surgical treatment, obtaining data for analysis;
O.Yu. Malinina: surgical treatment, article writing;
Yu.L. Demidko: obtaining data for analysis;
M.S. Taratkin: analysis of the obtained data;
L.M. Rapoport, M.E. Enikeev, P.V. Glybochko: development of study design.

ORCID авторов / ORCID of authors
Ж.Ш. Иноятов / J.Sh. Inoyatov: https://orcid.org/0000-0002-0475-821X
О.В. Снурницына / O.V. Snurnitsyna: http://orcid.org/0000-0003-2238-9347
Ю.Л. Демидко / Yu.L. Demidko: https://orcid.org/0000-0002-4231-5524
М.С. Тараткин / M.S. Taratkin: http://orcid.org/0000-0003-4369-173X
Л.М. Рапопорт / L.M. Rapoport: http://orcid.org/0000-0001-7787-1240
М.Е. Еникеев / M.E. Enikeev: http://orcid.org/0000-0002-3007-1315
П.В. Глыбочко / P.V. Glybochko: https://orcid.org/0000-0002-5541-2251

Конфликт интересов. Авторы заявляют об отсутствии конфликта интересов.
Conflict of interest. The authors declare no conflict of interest.

Финансирование. Исследование проведено без спонсорской поддержки.
Financing. The study was performed without external funding.

Соблюдение прав пациентов и правил биоэтики
Протокол исследования одобрен этическим комитетом ФГАОУ ВО Первый Московский государственный медицинский университет им. И.М. Сеченова Минздрава России.
Все пациенты подписали информированное согласие на участие в исследовании.
Compliance with patient rights and principles of bioethics
The study protocol was approved by the ethics committee of I.M. Sechenov First Moscow State Medical University.
All patients gave written informed consent to participate in the study.

Статья поступила: 18.03.2020. **Принята к публикации:** 06.04.2020.
Article submitted: 18.03.2020. **Accepted for publication:** 06.04.2020.

Сравнение эффективности препаратов, содержащих комбинацию аргинина и цинка, в лечении мужского бесплодия

О.Б. Жуков[1, 2], Е.Е. Брагина[3, 4], А.В. Левина[5], В.В. Евдокимов[6], Р.А. Терушкин[7], М.М. Акрамов[1], А.С. Шахов[3], А.Э. Васильев[8]

[1]ФГАОУ ВО «Российский университет дружбы народов»; Россия, 117198 Москва, ул. Миклухо-Маклая, 6;
[2]Ассоциация сосудистых урологов и репродуктологов; Россия, 105187 Москва, ул. Мироновская, 18;
[3]Научно-исследовательский институт физико-химической биологии им. А.Н. Белозерского ФГБОУ ВО «Московский государственный университет им. М.В. Ломоносова»; Россия, 119992 Москва, Ленинские горы, 1, стр. 40;
[4]ФГБУН «Медико-генетический научный центр им. Н.П. Бочкова»; Россия, 115522 Москва, ул. Москворечье, 1;
[5]ФГБУН «Институт токсикологии Федерального медико-биологического агентства»; Россия, 192019 Санкт-Петербург, ул. Бехтерева, 1;
[6]Научно-исследовательский институт урологии и интервенционной радиологии им. Н.А. Лопаткина – филиал ФГБУ «НМИЦ радиологии» Минздрава России; Россия, 105425 Москва, ул. 3-я Парковая, 51, стр. 1;
[7]ООО «Клиника профессора Калинченко»; Россия, 127015 Москва, ул. Бутырская, 4, стр. 2;
[8]ФГБУ «Национальный медицинский исследовательский центр гематологии» Минздрава России; Россия, 125167 Москва, Новый Зыковский пр-д, 4

***Контакты:** Олег Борисович Жуков ob.zhukov@yandex.ru*

***Цель исследования** – дать клинико-лабораторную оценку эффективности препаратов «Простатилен® АЦ» и «Аргинин-цинк» в лечении пациентов с патоспермией на фоне варикоцеле и на фоне хронического абактериального простатита.*
***Материалы и методы.** В исследование включены 60 пациентов в возрасте от 23 до 46 лет. В 1-ю группу вошли 30 пациентов (15 пациентов с варикоцеле и 15 пациентов с хроническим абактериальным простатитом), получавших «Простатилен® АЦ». Во 2-ю группу включены 30 пациентов (15 пациентов с варикоцеле и 15 пациентов с хроническим абактериальным простатитом), принимавших «Аргинин-цинк». Длительность курса терапии – 20 дней. Проведено стандартное клинико-лабораторное обследование пациентов, спермиологическое исследование, а также определение уровня антиспермальных антител, фрагментации ДНК сперматозоидов, окислительного стресса, тест на криотолерантность, электронное микроскопическое исследование эякулята.*
***Результаты.** Через 5 дней после окончания терапии доля прогрессивно-подвижных сперматозоидов увеличилась в сравнении с исходным уровнем на 62 % в группе пациентов с хроническим абактериальным простатитом, получавших «Простатилен® АЦ» ($p < 0,001$) и всего на 10 % в группе пациентов, принимавших «Аргинин-цинк». После приема «Простатилена® АЦ» более значительно, чем после приема комплекса «Аргинин-цинк», уменьшилось содержание активных форм кислорода в эякуляте ($p < 0,001$) и доля сперматозоидов с фрагментированной ДНК ($p < 0,001$). Применяемые схемы лечения не оказали значимого влияния на количество сперматозоидов с гипоплазией акросомы. Зарегистрирован также противовоспалительный эффект «Простатилена® АЦ» (уменьшение количества лейкоцитов в сперме). В ходе исследования было зарегистрировано 3 случая развития побочных эффектов – 1 после приема «Простатилена® АЦ» и 2 – после приема комплекса «Аргинин-цинк».*
***Заключение.** «Простатилен® АЦ» можно считать более эффективным и безопасным в сравнении с комплексом «Аргинин-цинк» при 20-дневном приеме. У пациентов с патоспермией он более эффективно улучшает показатели эякулята: увеличивает подвижность сперматозоидов, их морфологию, снижает уровень фрагментации ДНК и уровень окислительного стресса.*

***Ключевые слова:** мужское бесплодие, патоспермия, варикоцеле, хронический абактериальный простатит, антиспермальные антитела, фрагментация ДНК сперматозоидов, активные формы кислорода, криотолерантность, «Простатилен® АЦ», «Аргинин-цинк»*

***Для цитирования:** Жуков О.Б., Брагина Е.Е., Левина А.В. и др. Сравнение эффективности препаратов, содержащих комбинацию аргинина и цинка, в лечении мужского бесплодия. Андрология и генитальная хирургия 2020;21(2):26–35.*

DOI: 10.17650/2070-9781-2020-21-2-26-35

CC BY

Comparison of the effectiveness of medications containing a combination of zinc and arginine for treatment of male infertility

O.B. Zhukov[1, 2], E.E. Bragina[3, 4], A.V. Levina[5], V.V. Evdokimov[6], R.A. Terushkin[7], M.M. Akramov[1], A.S. Shakhov[3], A.E. Vasilyev[8]

[1]RUDN University; 6 Miklukho-Maklaya St., Moscow 117198, Russia;
[2]Association of Vascular Urologists and Reproductologists; 18 Mironovskaya St., Moscow 105187, Russia;

[3]A.N. Belozersky Institute of Physico-Chemical Biology, Lomonosov Moscow State University; Bld. 40, 1 Leninskie Gory, Moscow 119992, Russia;
[4]N.P. Bochkov Research Centre for Medical Genetics; 1 Moskvorechye St., Moscow 115522, Russia;
[5]Institute of Toxicology, Federal Medical and Biological Agency of Russia; 1 Bekhtereva St., Saint Petersburg 192019, Russia;
[6]N.A. Lopatkin Scientific Research Institute of Urology and Interventional Radiology – branch of the National Medical Research Radiological Center, Ministry of Health of Russia; Bld. 1, 513rd Parkovaya St., Moscow 105425, Russia;
[7]Clinic of Professor Kalinchenko; Bld. 2, 4 Butyrskaya St., Moscow 127015, Russia;
[8]National Research Center for Hematology; 4 Novy Zykovskiy Dr., Moscow 125167, Russia

The study objective *is to perform clinical laboratory evaluation of the effectiveness of Prostatilen® AC and Arginine-zinc in treatment of patients with sperm pathology and concomitant varicocele and chronic nonbacterial prostatitis.*
Materials and methods. *The study included 60 patients between 23 and 46 years of age. The first group included 30 patients (15 patients with varicocele and 15 patients with chronic nonbacterial prostatitis) who received Prostatilen® AC. The second group included 30 patients (15 patients with varicocele and 15 patients with chronic nonbacterial prostatitis) who received Arginine-zinc. Therapy duration was 20 days. Standard clinical and laboratory examination, spermiologic examination as well as measurement of antisperm antibodies, DNA fragmentation, oxidative stress level, cryotest, electron microscopy examination of the ejaculate were performed.*
Results. *Five (5) days after the end of therapy, percentage of progressive motile sperm increased by 62 % in the Prostatilen® AC patient group with chronic nonbacterial prostatitis (p <0.001) compared to the baseline, and by only 10 % in the Arginine-zinc patient group. Administration of Prostatilen® AC lead to a more significant decrease of reactive oxygen intermediates in the ejaculate (p <0.001) and percentage of sperm with fragmented DNA (p <0.001) compared to administration of Arginine-zinc. The applied treatment schemes had no significant effect on the number of sperm with acrosomal hypoplasia. An anti-inflammatory effect of Prostatilen® AC was also identified (decreased number of leukocytes in sperm). During the study, 3 cases of adverse effects were registered: 1 after administration of Prostatilen® AC and 2 after administration of Arginine-zinc.*
Conclusion. *Prostatilen® AC can be considered more effective and safer compared to Arginine-zinc for 20-day administration. In patients with sperm pathology, it more effectively improves sperm characteristics: increases sperm motility, sperm morphology, decreases DNA fragmentation and oxidative stress levels.*

For citation: *Zhukov O.B., Bragina E.E., Levina A.V. et al. Comparison of the effectiveness of medications containing a combination of zinc and arginine for treatment of male infertility. Andrologiya i genital'naya khirurgiya = Andrology and Genital Surgery 2020;21(2): 26–35. (In Russ.).*

Введение

Внимание отечественных урологов, занимающихся лечением мужского бесплодия, сосредоточено на поисках многокомпонентного препарата, способного эффективно восстанавливать фертильность и имеющего ту лекарственную форму, которая обеспечивает оптимальную доставку действующего вещества.

Бесплодие в браке диагностируется при ненаступлении беременности в течение 12 мес регулярной половой жизни без контрацепции. Причиной этого может быть нарушение фертильности мужчины, женщины или обоих партнеров [1]. Мужское бесплодие может быть идиопатическим или развиться вследствие врожденных или приобретенных нарушений развития мочеполовых органов, появления злокачественных опухолей, инфекционно-воспалительных заболеваний мочеполовой системы, повышения температуры мошонки (например, при варикоцеле), эндокринных нарушений, генетических отклонений, действия иммунных факторов, нарушения эрекции или эякуляции [2]. В течение 12 мес беременность не наступает приблизительно в 15 % сексуально активных и не предохраняющихся от зачатия пар [3]. В России доля бесплодных браков в различных регионах варьирует от 8,0 до 17,2 % [4–8].

При идиопатическом мужском бесплодии определяют наличие антиспермальных антител в сперме, количество сперматозоидов с фрагментированной ДНК, соотношение гистонов и протаминов, количество активных форм кислорода (АФК) в эякуляте, проводят тест с гиалуроновой кислотой и др. По этим показателям можно судить о функциональных характеристиках сперматозоидов, а также целостности и состоятельности их генетического материала [9].

Нарушение фертильности мужчин как многофакторное состояние может быть связано с наличием органических изменений органов половой системы (варикоцеле, гипогонадизм, крипторхизм и т.д.) и с функциональной патозооспермией при хроническом абактериальном простатите (ХАП). Интерес к возрастным изменениям сперматогенеза обусловлен увеличением возраста мужчин, повторно вступающих в брак, и ростом частоты мужского бесплодия, обусловленного заболеваниями предстательной железы. На долю мужского бесплодия в этих семейных парах приходится от 1/3 до 1/2 случаев. По мере старения все характеристики эякулята ухудшаются, особенно выраженные изменения наблюдаются у мужчин 41–50 лет. Возможно, у мужчин данной возрастной группы больше различных сопутствующих заболеваний, чем в других группах [10].

Снижение уровня половых гормонов, параметров сперматогенеза, угнетение сексуальной функции, несомненно, приводят к ухудшению фертильности. В связи с этим важен поиск новых эффективных препаратов, комбинированно воздействующих на ХАП и улучшающих показатели сперматогенеза у мужчин среднего возраста [11].

Следует отметить, что ХАП сам может быть вызван трансформацией вен таза при варикоцеле. Это подтверждается тем, что органы мошонки и предстательная железа связаны внутренней подвздошной веной и/или веной семявыносящего протока. Такая сосудистая связь при варикоцеле предполагает влияние эндокринных органов мошонки на тазовые структуры и предстательную железу, приводящее к нарушению пролиферации ее клеток и патозооспермии [12–14].

Лекарственной терапии сопровождения пациентов с варикоцеле в пред- и послеоперационном периоде посвящено большое количество публикаций [15]. Основным патофизиологическим фактором, нарушающим фертильность сперматозоидов у этих больных, является гипертермия, возможное влияние оказывает венозная ишемия и окислительный стресс, запускающие каскад компенсаторно-приспособительных реакций на клеточном и в некоторых случаях на органно-системном уровне [16–18]. Возникающая венозная гиперволемия или ишемия при варикоцеле инициирует выработку интерлейкинов 1 и 6 и лептина [19]. Эти вещества, в свою очередь, способствуют продукции АФК, которые нарушают морфологию сперматозоидов и их структурно-функциональные параметры. Прервать эту цепь патологических реакций возможно не только хирургическим путем, устраняя рефлюкс, гипертермию и улучшая микроциркуляцию, но и препятствуя развитию окислительного стресса.

Варикоцеле присутствует приблизительно у каждого 6-го мужчины в общей популяции. Варикозное расширение вен семенного канатика в 35 % случаев приводит к первичному бесплодию и в 80 % случаев может стать причиной вторичного бесплодия [20].

Таким образом, тесная анатомо-функциональная взаимосвязь между варикоцеле и ХАП обусловливает возможность общего патогенетического лечения.

Цель исследования – дать клинико-лабораторную оценку эффективности препаратов «Простатилен® АЦ» и «Аргинин-цинк» в лечении пациентов с патоспермией на фоне варикоцеле и на фоне ХАП.

Материалы и методы

В исследование включено 60 пациентов в возрасте от 23 до 46 лет, которые были распределены по 2 группам. В 1-ю группу вошли 15 пациентов с варикоцеле после оперативного лечения и 15 пациентов с ХАП, которые получали ректальные суппозитории «Простатилен® АЦ» (МБНПК «Цитомед», Россия), во 2-ю группу – 15 пациентов с варикоцеле после оперативного лечения и 15 пациентов с ХАП, которые принимали биологически активную добавку «Аргинин-цинк» («Витамакс», США). Пациенты дали письменное информированное согласие на обработку и использование в целях научной работы своих персональных данных. Длительность курса терапии составила 20 дней. Препарат «Простатилен® АЦ» использовали по 1 свече 1 раз в день, комплекс «Аргинин-цинк» – по 1 таблетке 2 раза в день.

До начала и по окончании 20-дневного курса терапии проведено стандартное клинико-лабораторное обследование пациентов, спермиологическое исследование, а также определение уровня антиспермальных антител, фрагментации ДНК сперматозоидов (методом TUNEL), окислительного стресса, тест на криотолерантность, электронное микроскопическое исследование эякулята.

Критерии включения пациентов в исследование: мужской пол, возраст 23–46 лет, наличие признаков ХАП, секреторная форма бесплодия, отсутствие беременности в браке (более 6 мес половой жизни без контрацепции), отсутствие инфекций урогенитального тракта (*Chlamydia trachomatis*, *Ureaplasma urealyticum*, *Mycoplasma hominis*, *Trichomonas vaginalis*), диагностированных методом полимеразной цепной реакции, отсутствие лабораторных признаков бактериального простатита, концентрация сперматозоидов ≥5 млн/мл; отсутствие травм половых органов, выраженной соматической патологии, способность пациента понять суть исследования и дать письменное согласие на участие в нем.

Критерии невключения: наличие гиперчувствительности к исследуемым препаратам, сахарный диабет, поливалентная аллергия и/или аутоиммунные заболевания в анамнезе, острые воспалительные заболевания органов мочеполовой системы, любые сопутствующие декомпенсированные заболевания или острые состояния, наличие которых, по мнению исследователей, способно значимо повлиять на результаты исследования, необходимость сопутствующего назначения недопустимых в данном исследовании методов лечения, участие в любом другом клиническом испытании на момент скрининга и в течение предшествующих ему 6 мес, тяжелые нарушения функциональной активности печени и/или почек (превышение верхней границы референсных значений аланинаминотрансферазы, аспартатаминотрансферазы, креатинина, мочевины более чем на 20 %), выраженные отклонения от нормы результатов других лабораторных или инструментальных исследований (за исключением нарушений сперматогенеза), наличие любого онкологического заболевания, острого инфекционного заболевания, туберкулеза, положительные результаты анализов на сифилис, ВИЧ, гепатиты В и С и инфекции, передающиеся

половым путем, воздействие токсических и/или лучевых профессиональных или экологических факторов в анамнезе, алкогольная или наркотическая зависимость, проведение в течение предшествующих скринингу 60 дней терапии мужского бесплодия и/или усиление фертильности в эти сроки, прохождение иммуносупрессивной и/или иммуномодулирующей терапии, неспособность или нежелание следовать положениям протокола клинического исследования.

Статистический анализ проведен для оценки различий между двумя рядами значений (полученными до лечения и после него). Нами использован непараметрический Т-критерий Уилкоксона, так как выборки были небольшими (n = 15) и связанными. Анализ и визуализация статистических данных выполнена с помощью программы Sigma Plot 12.5.

Результаты

Возраст участников исследования варьировал от 23 до 46 лет и в среднем составил 36,91 года (табл. 1). Группы были сопоставимы по возрасту пациентов и давности бесплодия (статистический анализ с применением t-критерия Стьюдента не выявил значимых различий между группами).

Таблица 1. *Возраст пациентов с патоспермией на фоне варикоцеле и хронического абактериального простатита, лет*

Table 1. *Age of patients with sperm pathology and concomitant varicocele and chronic nonbacterial prostatitis, years*

Группа Group	Подгруппа Subgroup	M ± SD	Min–max
1-я 1st	Пациенты с варикоцеле Patients with varicocele	33,47 ± 1,20	25–40
	Пациенты с хроническим абактериальным простатитом Patients with nonbacterial prostatitis	39,33 ± 3,20	33–46
2-я 2nd	Пациенты с варикоцеле Patients with varicocele	34,67 ± 1,20	23–45
	Пациенты с хроническим абактериальным простатитом Patients with nonbacterial prostatitis	40,20 ± 0,00	26–45

Из сопутствующих и перенесенных заболеваний, по данным анамнеза, наиболее частыми были синдром Мея–Тернера в сочетании с варикозной болезнью вен таза (n = 6), кисты придатков яичек (n = 6), васкулогенная эректильная дисфункция (n = 3), болезнь Пейрони (n = 1), локальный фиброз кавернозных тел (n = 1), что может отражать наличие системного коллагеноза и/или несостоятельности соединительной ткани. Сопутствующие и перенесенные заболевания были у 22 (36,7 %) из 60 пациентов, что соответствует обычной частоте этих сопутствующих заболеваний при варикоцеле и ХАП.

При триплексном ультразвуковом исследовании выявлены изменения эхоструктуры мошонки, которые были связаны с расширением подвздошных вен в 10 (16,7 %) случаях, расширением вен лозовидного сплетения в 10 (16,7 %), наличием мелких кальцинатов в области яичка в 3 (5 %) случаях. При трансректальном ультразвуковом исследовании предстательной железы расширение вен перипростатического венозного сплетения выявлено у 32,2 % пациентов (чаще при варикоцеле). Диаметр расширенных перипростатических вен составил в среднем 7,4 ± 3,2 мм и соответствовал I стадии варикозной болезни вен таза. Наиболее существенное увеличение предстательной железы вследствие гипертрофического простатита наблюдалось у каждого 3-го пациента (чаще при ХАП), размер предстательной железы превышал норму в среднем на 21,8 %. Фиброзные участки в ткани предстательной железы обнаружены у 17,3 % пациентов. Наиболее частым нарушением сперматогенеза была астенотератозооспермия.

В итоговом тесте на криотолерантность эякулята через 5 дней после завершения лечения в основной группе пациентов, получавших «Простатилен® АЦ», доля прогрессивно-подвижных сперматозоидов увеличилась на 62 % по сравнению с уровнем до лечения (p <0,001). В группе пациентов, принимавших комплекс «Аргинин-цинк», этот показатель увеличился лишь на 10 % (рис. 1).

В подгруппе пациентов с ХАП, получавших «Простатилен® АЦ», доля прогрессивно-подвижных сперматозоидов статистически значимо (p <0,001) увеличилась с 9,93 ± 1,65 % до 19,20 ± 2,99 % (см. рис. 1), а в подгруппе пациентов с ХАП, принимавших комплекс «Аргинин-цинк», она уменьшилась с 13,60 ± 5,04 % до 8,93 ± 2,13 % (см. рис. 1).

«Простатилен® АЦ» более выраженно снижал содержание АФК в эякуляте у пациентов с ХАП, чем комплекс «Аргинин-цинк». Обнаруженные различия были статистически значимыми (p <0,001). Продукция АФК в подгруппе пациентов с ХАП, получавших «Простатилен® АЦ», статистически значимо (p = 0,017) уменьшилась с 23,07 ± 6,14 · 10^6 до 8,36 ± 1,44 · 10^6 RLU/c (рис. 2). В подгруппе пациентов, которые принимали «Аргинин-цинк», продукция АФК также снизилась, но изменения были менее значительными (рис. 3), хотя и также статистически значимыми (p = 0,006) (рис. 4).

В подгруппе пациентов с варикоцеле, получавших «Простатилен® АЦ», содержание АФК в эякуляте статистически значимо (p <0,001) снизилось (см. рис. 4) с 52,18 ± 13,47 · 10^6 до 21,32 ± 5,50 · 10^6 RLU/c. Несколько другие темпы снижения продукции АФК в эякуляте выявлены в подгруппе пациентов с варикоцеле,

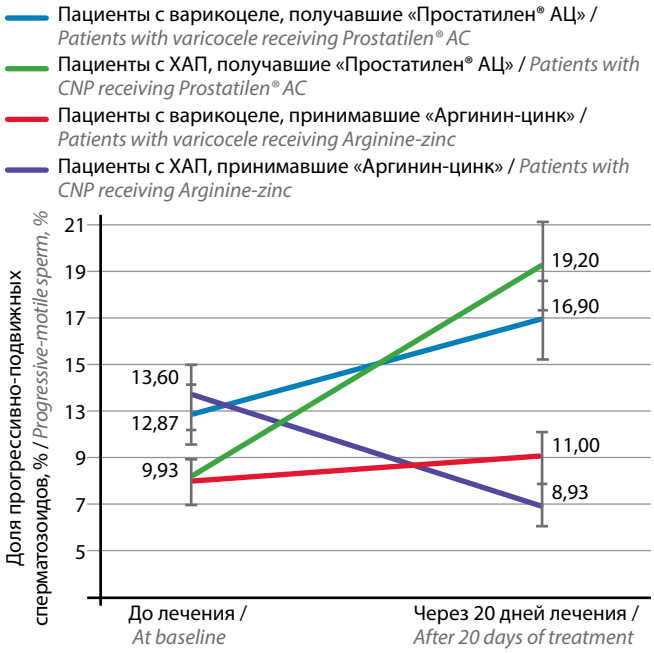

Рис. 1. *Доля прогрессивно-подвижных сперматозоидов до и после лечения «Простатиленом® АЦ» и комплексом «Аргинин-цинк» у пациентов с патоспермией на фоне варикоцеле и хронического абактериального простатита (ХАП)*

Fig. 1. *Percentage of progressive-motile sperm at baseline and after treatment with Prostatilen® AC and Arginine-zinc in patients with sperm pathology and concomitant varicocele and chronic nonbacterial prostatitis (CNP)*

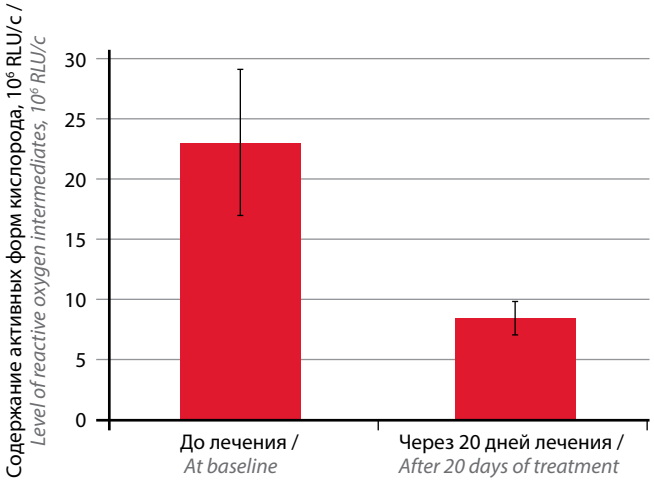

Рис. 2. *Содержание активных форм кислорода в эякуляте в подгруппе пациентов с хроническим абактериальным простатитом до и после применения «Простатилена® АЦ»*

Fig. 2. *Level of reactive oxygen intermediates in the ejaculate of patient subgroup with chronic nonbacterial prostatitis at baseline and after treatment with Prostatilen® AC*

принимавших комплекс «Аргинин-цинк» (рис. 5). В этой подгруппе содержание АФК статистически значимо (p <0,001) снизилось с 14,09 ± 3,83 · 10^6 до 9,22 ± 2,76 · 10^6 RLU/c.

Исследование влияния препаратов на фрагментацию ДНК сперматозоидов показало, что у пациентов

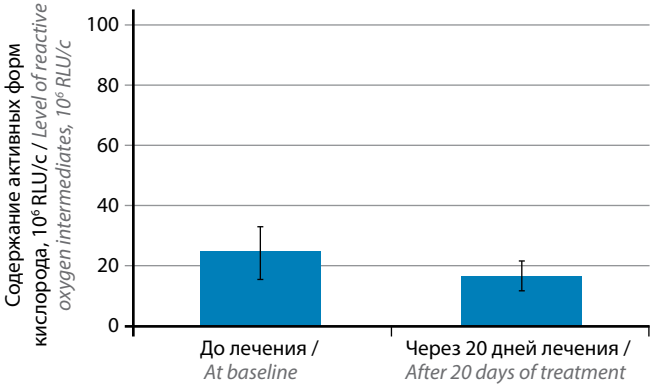

Рис. 3. *Содержание активных форм кислорода в эякуляте в подгруппе пациентов с хроническим абактериальным простатитом до и после приема комплекса «Аргинин-цинк»*

Fig. 3. *Level of reactive oxygen intermediates in the ejaculate of patient subgroup with chronic nonbacterial prostatitis at baseline and after treatment with Arginine-zinc*

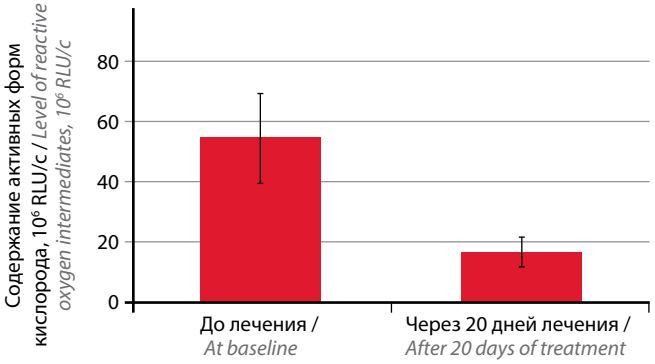

Рис. 4. *Содержание активных форм кислорода в эякуляте в подгруппе пациентов с варикоцеле до и после применения «Простатилена® АЦ»*

Fig. 4. *Level of reactive oxygen intermediates in the ejaculate of patient subgroup with varicocele at baseline and after treatment with Prostatilen® AC*

с варикоцеле доля сперматозоидов с фрагментированной ДНК уменьшается при лечении как «Простатиленом® АЦ», так и комплексом «Аргинин-цинк» (рис. 6, 7). Доля сперматозоидов с фрагментированной ДНК у пациентов с варикоцеле, получавших «Простатилен® АЦ», статистически значимо (p <0,001) уменьшилась с 18,07 ± 2,01 до 10,80 ± 1,74 % (см. рис. 6), а у пациентов с варикоцеле, принимавших «Аргинин-цинк», – с 20,60 ± 2,04 до 10,60 ± 1,58 % (p <0,001) (см. рис. 7).

У пациентов с ХАП «Простатилен® АЦ» более мощно воздействовал на уровень фрагментации ДНК сперматозоидов в сравнении с комплексом «Аргинин-цинк» (рис. 8, 9). Доля сперматозоидов с фрагментированной ДНК статистически значимо (p = 0,008) уменьшилась в подгруппе пациентов с ХАП, получавших «Простатилен® АЦ», с 23,40 ± 1,87 до 11,53 ± 1,14 % (см. рис. 8), а в подгруппе пациентов с ХАП, принимавших «Аргинин-цинк», – с 23,46 ± 5,47 до 13,07 ± 1,80 % (p = 0,007) (см. рис. 9).

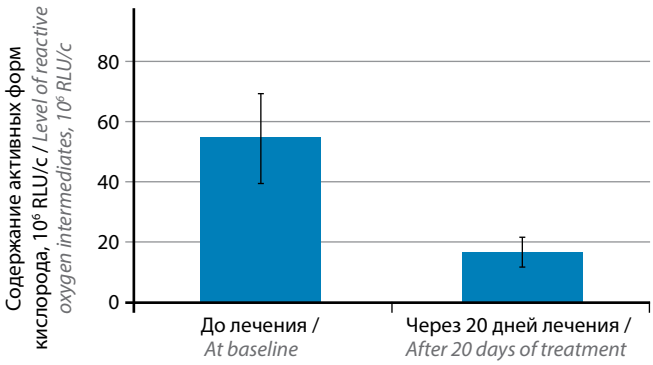

Рис. 5. *Содержание активных форм кислорода в эякуляте в подгруппе пациентов с варикоцеле до и после приема комплекса «Аргинин-цинк»*

Fig. 5. *Level of reactive oxygen intermediates in the ejaculate of patient subgroup with varicocele at baseline and after treatment with Arginine-zinc*

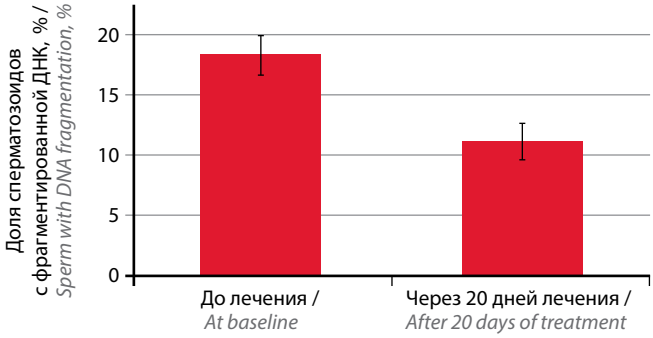

Рис. 6. *Доля сперматозоидов с фрагментированной ДНК в подгруппе пациентов с варикоцеле до и после применения «Простатилена® АЦ»*

Fig. 6. *Percentage of sperm with fragmented DNA in the patient subgroup with varicocele at baseline and after treatment with Prostatilen® AC*

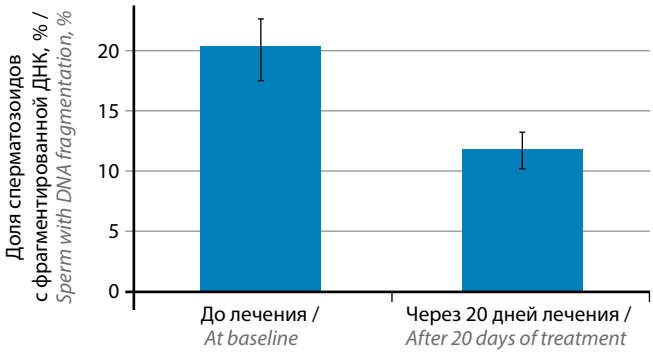

Рис. 7. *Доля сперматозоидов с фрагментированной ДНК в подгруппе пациентов с варикоцеле до и после приема комплекса «Аргинин-цинк»*

Fig. 7. *Percentage of sperm with fragmented DNA in the patient subgroup with varicocele at baseline and after treatment with Arginine-zinc*

Для выявления основных показателей структурной целостности сперматозоидов проведено электронно-микроскопическое исследование. Мы определяли содержание интактных головок сперматозоидов (т.е. головок нормальной формы с нормальной морфологией акросомы, конденсированным хроматином и отсутствием крупных вакуолей, занимающих более 1/3 площади ядра), которое в норме составляет не менее 4 % (табл. 2).

У пациентов, получавших «Простатилен® АЦ», количество сперматозоидов с избыточной остаточной цитоплазмой уменьшилось более значительно, чем у принимавших «Аргинин-цинк», причем эти изменения были характерны и для пациентов с варикоцеле, и для пациентов с ХАП (см. табл. 2). По остальным параметрам структуры акросомы и жгутика сперматозоидов статистически значимых различий не обнаружено.

Как видно из представленных данных, применяемые схемы лечения не оказали значимого влияния на количество сперматозоидов с гипоплазией акросомы. Показатели отличались в границах статистической погрешности как до лечения, так и после, положительная динамика была незначительной.

Число сперматозоидов с преждевременно прошедшей акросомной реакцией считалось нормальным, если оно не превышало 20 %. Этот показатель был повышен во всех группах.

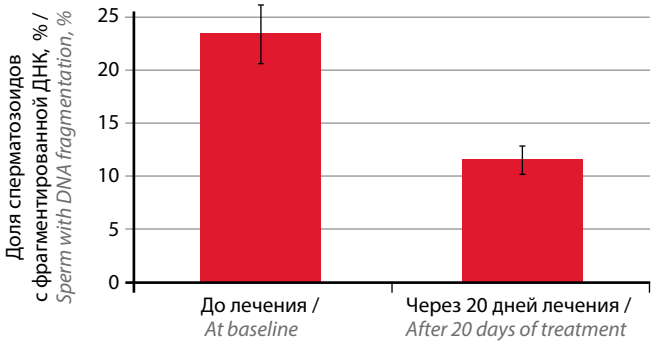

Рис. 8. *Доля сперматозоидов с фрагментированной ДНК в подгруппе пациентов с хроническим абактериальным простатитом до и после применения «Простатилена® АЦ»*

Fig. 8. *Percentage of sperm with fragmented DNA in the patient subgroup with chronic nonbacterial prostatitis at baseline and after treatment with Prostatilen® AC*

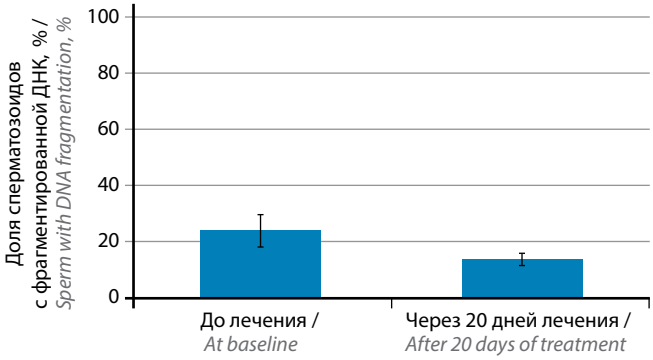

Рис. 9. *Доля сперматозоидов с фрагментированной ДНК в подгруппе пациентов с хроническим абактериальным простатитом до и после комплекса «Аргинин-цинк»*

Fig. 9. *Percentage of sperm with fragmented DNA in the patient subgroup with chronic nonbacterial prostatitis at baseline and after treatment with Arginine-zinc*

Таблица 2. *Частота выявления аномалий строения сперматозоидов у пациентов с патоспермией на фоне варикоцеле и хронического абактериального простатита до и после лечения препаратами аргинина и цинка (по данным электронной микроскопии), %*

Table 2. *Rate of sperm morphology anomalies in patients with sperm pathology and concomitant varicocele and chronic nonbacterial prostatitis at baseline and after treatment with medications containing arginine and zinc (electron microscopy data), %*

Группа, подгруппа Group, subgroup	Срок исследования Study duration	Незрелый хроматин Immature chromatin	Избыточная остаточная цитоплазма Excess residual cytoplasm	Гипоплазия акросомы Acrosomal hypoplasia	Деградация акросомы Acrosome degradation	Аномалия митохондрий Mitochondrial anomalies	Аномалия жгутиков Flagellum abnormalities
Пациенты с варикоцеле Patients with varicocele	До лечения At baseline	21,5 ± 12,0	21,2 ± 12,0	47,5 ± 7,0	16,5 ± 6,0	19,1 ± 7,0	19,0 ± 7,0
Пациенты с ХАП Patients with CNP	До лечения At baseline	31,5 ± 11,0*	22,6 ± 7,0*	49,5 ± 8,0	16,7 ± 6,0	13,2 ± 8,0	15,0 ± 6,0
Пациенты с варикоцеле, получавшие «Простатилен® АЦ» Patients with varicocele receiving Prostatilen® AC	После лечения After baseline	16,9 ± 14*	14,9 ± 8,0*	48,1 ± 9,0	14,2 ± 6,0	16,6 ± 6,0	12,0 ± 6,0
Пациенты с варикоцеле, принимавшие «Аргинин-цинк» Patients with varicocele receiving Arginine-zinc	После лечения After baseline	18,1 ± 8,0	16,4 ± 6,0	46,3 ± 11,0	15,1 ± 7,0	17,9 ± 5,0	12,0 ± 5,0
Пациенты с ХАП, получавшие «Простатилен® АЦ» Patients with CNP receiving Prostatilen® AC	После лечения After baseline	25,5 ± 11,0	14,4 ± 7,0	49,4 ± 9,0	20,8 ± 6,0	16,5 ± 6,0	12,1 ± 5,0
Пациенты с ХАП, принимавшие «Аргинин-цинк» Patients with CNP receiving Arginine-zinc	После лечения After baseline	29,5 ± 8,0	17,3 ± 6,0	48,4 ± 9,0	17,8 ± 6,0	14,5 ± 6,0	14,6 ± 4,0

**Различия между показателями статистически значимы.*
Примечание. *ХАП – хронический абактериальный простатит.*
**Significant differences between values.*
Note. *CNP – chronic nonbacterial prostatitis.*

Обнаружен противовоспалительный эффект «Простатилена® АЦ». Он зарегистрирован у пациентов с варикоцеле и с ХАП. Подобные изменения связаны с нормализацией показателей сперматогенеза и снижением реактивности организма в отношении фертильности эякулята. В группе пациентов с ХАП это было, по-видимому, связано с непосредственным антибактериальным эффектом цитомединов (рис. 10).

Подобный эффект может в дальнейшем использоваться в комплексном лечении патозооспермии у пациентов с ХАП.

Обсуждение

Несмотря на то, что содержание аргинина в «Простатилене® АЦ» в 5 раз меньше, чем в комплексе «Аргинин-цинк», первый препарат был более эффективен в отношении восстановления сперматогенеза и улучшения показателей фертильности эякулята у мужчин с патоспермией.

В нашем исследовании продемонстрировано более существенное влияние «Простатилена® АЦ» на прогрессивную подвижность сперматозоидов. Его применение привело к увеличению доли прогрессивно-подвижных сперматозоидов на 62 % в группе пациентов с ХАП. Использование комплекса «Аргинин-цинк» привело к росту этого показателя лишь на 10 %. Данные изменения были статистически значимыми (p <0,001).

Это обусловлено тем, что «Простатилен® АЦ» способствует более существенному, чем комплекс «Аргинин-цинк», восстановлению структуры митохондрий,

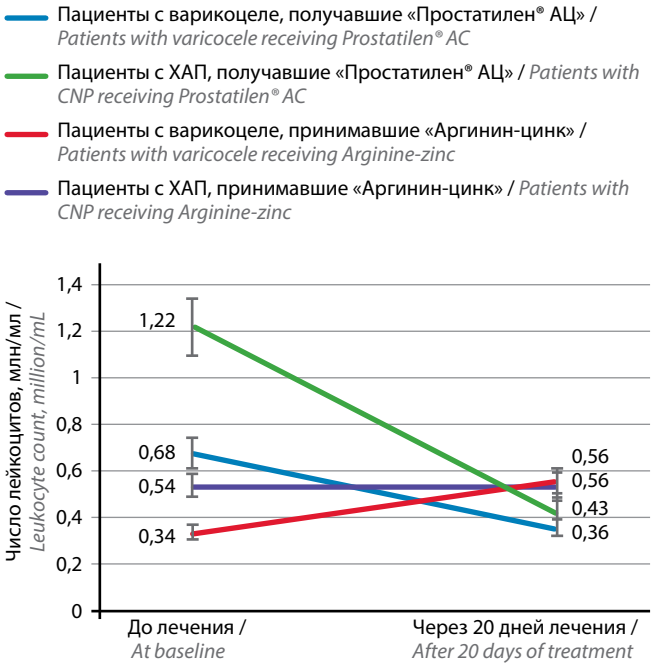

Рис. 10. *Уровень лейкоцитов в эякуляте до и после лечения «Простатиленом® АЦ» и комплексом «Аргинин-цинк» с патоспермией на фоне варикоцеле и хронического абактериального простатита (ХАП)*

Fig. 10. *Leukocyte level in the ejaculate at baseline and after treatment with Prostatilen® AC and Arginine-zinc in patients with sperm pathology and concomitant varicocele and chronic nonbacterial prostatitis (CNP)*

которые обеспечивают сперматозоиды энергией, необходимой для их движения. Представленные результаты могут стать основанием для использования препарата у пациентов более старшего возраста с ХАП для биологического «страхования» фертильности в случае отсроченного использования эякулята путем криоконсервации у мужчин с факторами риска старения, возможного влияния развивающихся со временем соматических заболеваний и неблагоприятного воздействия химиопрепаратов.

Интересной находкой стала тенденция к уменьшению количества лейкоцитов в эякуляте на фоне приема «Простатилена® АЦ» у пациентов с ХАП. Это может свидетельствовать об антиоксидантном действии на сперматозоиды и улучшении их жизнеспособности. Наше предположение в известной степени может быть поддержано тем, что уменьшение лейкоцитов в эякуляте служит маркером снижения выраженности воспаления. Полученные результаты подтверждаются данными электронной микроскопии, в ходе которой выявлены положительная динамика количества интактных головок нормальной формы с нормальным строением хроматина и акросомы, снижение количества сперматозоидов с недостаточно конденсированным незрелым хроматином и избыточной цитоплазмы на фоне применения «Простатилена® АЦ», что отражает умеренное влияние препарата на структуру сперматозоидов при ХАП. Число сперматозоидов с гипоплазией акросомы и прореагировавшей акросомой имело тенденцию к уменьшению.

При сравнении влияния «Простатилена® АЦ» и комплекса «Аргинин-цинк» на продукцию АФК в эякуляте выявлено существенное преимущество отечественного препарата в группе пациентов с варикоцеле. В первом случае продукция АФК вследствие лечения уменьшилась более чем в 2 раза, во втором – в среднем на 30 % (p <0,001).

У пациентов с ХАП получены результаты, свидетельствующие о более мощном воздействии «Простатилена® АЦ» на уровень фрагментации ДНК сперматозоидов в сравнении с комплексом «Аргинин-цинк» (p = 0,017).

Оценка безопасности

В ходе исследования было зарегистрировано 3 случая развития побочных эффектов: 1 – у пациента, получавшего «Простатилен® АЦ», 2 – у пациентов, принимавших «Аргинин-цинк». Все нежелательные явления были легкой или средней степени тяжести.

Заключение

Препарат «Простатилен® АЦ» является более эффективным и безопасным в сравнении с комплексом «Аргинин-цинк» при применении в течение 20 дней у пациентов с бесплодием. Эффективность терапии «Простатиленом® АЦ» основана на положительных изменениях на фоне его применения у пациентов с варикоцеле и с ХАП. Применение «Простатилена® АЦ» в течение 20 дней увеличивает прогрессивную подвижность сперматозоидов в большей степени, чем использование комплекса «Аргинин-цинк», и может быть рекомендовано для подготовки пациентов к криоконсервации спермы. «Простатилен® АЦ» оказывает более выраженное положительное влияние на морфологию сперматозоидов по сравнению с комплексом «Аргинин-цинк». Снижение уровня фрагментации ДНК сперматозоидов у пациентов с ХАП происходит более интенсивно при лечении препаратом «Простатилен® АЦ», чем при лечении комплексом «Аргинин-цинк». У пациентов с ХАП происходит более значительное снижение продукции АФК при применении препарата «Простатилен® АЦ», чем при приеме комплекса «Аргинин-цинк». Безопасность «Простатилена® АЦ» подтверждается отсутствием зарегистрированных в ходе исследования серьезных побочных эффектов. «Простатилен® АЦ» при применении по 1 суппозиторию 1 раз в день хорошо переносится пациентами, что повышает уровень приверженности к терапии.

ЛИТЕРАТУРА / REFERENCES

1. Zegers-Hochschild F., Adamson G.D., Dyer S. et al. The International Glossary on Infertility and Fertility Care, 2017. Fertil Steril 2017;108(3):393–406. DOI: 10.1016/j.fertnstert.2017.06.005.
2. WHO manual for the standardized investigation and diagnosis of the infertile couple. Cambridge: Cambridge University Press, 2000.
3. Agarwal A., Mulgund A., Hamada A., Chyatte M.R. A unique view on male infertility around the globe. Reprod Biol Endocrinol 2015;13:37. DOI: 10.1186/s12958-015-0032-1.
4. Филиппов О.С. Причины и факторы развития бесплодия среди населения Сибири. Эпидемиология и инфекционные болезни 2002;(3):47–9. [Filippov O.S. Causes and factors of infertility among the population of Siberia. Epidemiologiya i infektsionnye bolezni = Epidemiology and Infectious Diseases 2002;(3):47–9. (In Russ.)].
5. Устинова Т.А., Артымук Н.В., Власова В.В., Пыжов А.Я. Бесплодие в Кемеровской области. Мать и дитя в Кузбассе 2010;(1):37–9. [Ustinova T.A., Artimuk N.V., Vlasova V.V., Pyshov A.Y. Infertility in couples of Kemerovo Region. Mat i ditya v Kuzbasse = Mother and baby in Kuzbass 2010;(1):37–9. (In Russ.)].
6. Фролова Н.И., Белокриницкая Т.Е., Анохова Л.И. и др. Распространенность и характеристика бесплодия у женщин молодого фертильного возраста, проживающих в Забайкальском крае. Бюллетень Восточно-Сибирского научного центра Сибирского отделения РАМН 2014;(4):54–8. [Frolova N.I., Belokrinitskaya T.E., Anokhova L.I. et al. Prevalence and characteristics of infertility in young women of reproductive age living in Zabaykalsky District. Byulleten Vostochno-Sibirskogo nauchnogo tsentra Sibirskogo otdeleniya RAMN = Bulletin of Eastern-Siberian Scientific Centre of Siberian Branch of the Russian Academy of Medical Sciences 2014;(4):54–8. (In Russ.)].
7. Даржаев З.Ю., Аталян А.В., Ринчиндоржиева М.П., Сутурина Л.В. Частота бесплодия в браке среди городского и сельского женского населения республики Бурятия: результаты популяционного исследования. Фундаментальная и клиническая медицина 2017;2(4):14–21. [Darzhaev Z.Yu., Atalyan A.V., Rinchindorzhiyeva M.P., Suturina L.V. Prevalence of female infertility among urban and rural population in Buryat Republic. Fundamentalnaya i klinicheskaya meditsina = Fundamental and Clinical Medicine 2017;2(4):14–21. (In Russ.)].
8. Аляев Ю.Г., Григорян В.А., Чалый М.Е. Нарушения половой и репродуктивной функции у мужчин. М.: Литтерра, 2006. С. 52–96. [Alyaev Yu.G., Grigoryan V.A., Chaly M.E. Violations of sexual and reproductive function in men. Moscow: Litterra, 2006. Pp. 52–96. (In Russ.)].
9. Корнеев И.А., Зассеев Р.Д., Исакова Э.В. и др. Оказание медицинской помощи с применением вспомогательных репродуктивных технологий у мужчин: обзор клинических рекомендаций и алгоритм маршрутизации пациентов. Проблемы репродукции 2018;24(4):59–65. [Korneev I.A., Zasseev R.D., Isakova E.V. et al. Assisted reproductive techniques in men: review of clinical guidelines and workup algorithm. Problemy reproduktsii = Russian Journal of Human Reproduction 2018;24(4):59–65. (In Russ.)]. DOI: 10.17116/repro20182404159.
10. Practice Committee of the American Society for Reproductive Medicine. Diagnostic evaluation of the infertile male: a committee opinion. Fertil Steril 2015;103(3):e18–25. DOI: 10.1016/j.fertnstert.2014.12.103.
11. Евдокимов В.В., Жуков О.Б., Бабушкина Е.В. Анализ параметров эякулята у мужчин в различных возрастных группах. Андрология и генитальная хирургия 2016;17(2):65–7. [Evdokimov V.V., Zhukov O.B., Babushkina E.V. Analysis of ejaculate parameters in different age groups. Andrologiya i genital'naya khirurgiya = Andrology and Genital Surgery 2016;17(2):65–7. (In Russ.)]. DOI: 10.17650/2070-9781-2016-17-2-65-67.
12. Цуканов А.Ю., Ляшев Р.В. Нарушение венозного кровотока как причина хронического абактериального простатита (синдрома хронической тазовой боли). Урология 2014;(4):33–8. [Tsukanov A.Yu., Lyashev R.V. Disorders of venous blood flow as a cause of chronic abacterial prostatitis (chronic pelvic pain syndrome). Urologiya = Urology 2014;(4):33–8. (In Russ.)].
13. Жуков О.Б., Капто А.А., Михайленко Д.С., Евдокимов В.В. Варикозная болезнь органов таза мужчины. Андрология и генитальная хирургия 2016;(4):71–5. [Zhukov O.B., Kapto A.A., Mikhaylenko D.S., Evdokimov V.V. Varicose veins of the pelvis men. Andrologiya i genital'naya khirurgiya = Andrology and Genital Surgery 2016;(4):71–5. (In Russ.)].
14. Gat Y., Gornish M., Heiblum M., Joshua S. Reversal of benign prostate hyperplasia by selective occlusion of impaired venous drainage in the male reproductive system: novel mechanism, new treatment. Andrologia 2008;40(5):273–81. DOI: 10.1111/j.1439-0272.2008.00883.x.
15. Жуков О.Б., Уколов В.А., Жуков А.А. Комплексная терапия патоспермии у больных после рентгеноэндоваскулярной склеротерапии тестикулярных вен. Андрология и генитальная хирургия 2012;13(4):70–7. [Zhukov O.B., Ukolov V.A., Zhukov A.A. Combined therapy pathospermia patients after endovascular sclerotherapy of testicular veins. Andrologiya i genital'naya khirurgiya = Andrology and Genital Surgery 2012;13(4):70–7. (In Russ.)].
16. Гамидов С.И., Попков В.М., Шатылко Т.В. и др. Место медикаментозной терапии в лечении мужчин с варикоцеле. Урология 2018;(5):114–21. [Gamidov S.I., Popkov V.M., Shatylko T.V. et al. The role of drug therapy in the management of varicocele. Urologiya = Urology 2018;(5):114–21. (In Russ.)].
17. Гамидов С.И., Овчинников Р.И., Попова А.Ю. и др. Современный подход к терапии мужского бесплодия у больных с варикоцеле. Терапевтический архив 2012;84(10):56–61. [Gamidov S.I., Ovchinnikov R.I., Popova A.Yu. et al. Current approach to therapy for male infertility in patients with varicocele. Terapevticheskiy arkhiv = Therapeutic archive. 2012;84(10):56–61. (In Russ.)].
18. Евдокимов В.В., Селиванов Т.О. Нарушение сперматогенеза при варикоцеле. Патогенез и прогноз лечения. Андрология и генитальная хирургия 2006;(3):12–8. [Evdokimov V.V., Selivanov T.O. Spermatogenesis disorders in patients with varicocele. Andrologiya i genital'naya khirurgiya = Andrology and Genital Surgery 2006;(3):12–8. (In Russ.)].
19. Agarwal A., Rana M., Qiu E. et al. Role of oxidative stress, infection and inflammation in male infertility. Andrologia 2018;50(11):e13126. DOI: 10.1111/and.13126.
20. Dieamant F., Petersen C.G., Mauri A.L. et al. Semen parameters in men with varicocele: DNA fragmentation, chromatin packaging, mitochondrial membrane potential, and apoptosis. JBRA Assist Reprod 2017;21(4):295–301. DOI: 10.5935/1518-0557.20170053.

Вклад авторов
О.Б. Жуков: разработка дизайна исследования, получение данных для анализа, анализ полученных данных, написание текста статьи;
Е.Е. Брагина: участие в разработке дизайна исследования, проведение электронно-микроскопического исследования сперматозоидов, получение данных для анализа, анализ полученных данных;
А.В. Левина: участие в разработке дизайна исследования, анализ полученных данных;
В.В. Евдокимов, М.М. Акрамов: получение данных для анализа, анализ полученных данных;
Р.А. Терушкин, А.С. Шахов: получение данных для анализа, анализ полученных данных, статистическая обработка материала;
А.Э. Васильев: лечение больных.
Authors' contributions
O.B. Zhukov: development of study design, obtaining data for analysis, analysis of the obtained data, article writing;
E.E. Bragina, development of study design, electron microscopy, obtaining data for analysis, analysis of the obtained data;
A.V. Levina: development of study design, analysis of the obtained data;
V.V. Evdokimov, M.M. Akramov: obtaining data for analysis, analysis of the obtained data;
R.A. Terushkin, A.S. Shakhov: obtaining data for analysis, analysis of the obtained data, statistical analysis;
A.E. Vasilyev: treatment.

ORCID авторов/ORCID of authors
О.Б. Жуков/O.B. Zhukov: https://orcid.org/0000-0003-3872-5392
Е.Е. Брагина/E.E. Bragina: https://orcid.org/0000-0002-8422-4962
А.В. Левина/A.V. Levina: https://orcid.org/0000-0002-0395-2184
В.В. Евдокимов/V.V. Evdokimov: https://orcid.org/0000-0001-5673-4810
Р.А. Терушкин/R.A. Terushkin: https://orcid.org/0000-0002-3103-5287
М.М. Акрамов/M.M. Akramov: https://orcid.org/0000-0002-5904-9859
А.С. Шахов/A.S. Shakhov: https://orcid.org/0000-0002-9778-2656
А.Э. Васильев/A.E. Vasilyev: https://orcid.org/0000-0001-6550-1939

Конфликт интересов. Авторы заявляют об отсутствии конфликта интересов.
Conflict of interest. The authors declare no conflict of interest.

Финансирование. Исследование проведено без спонсорской поддержки.
Financing. The study was performed without external funding.

Соблюдение прав пациентов и правил биоэтики
Протокол исследования одобрен междисциплинарным этическим комитетом Ассоциации сосудистых урологов и репродуктологов 27 июля 2018 г. (протокол № 1).
Все пациенты подписали информированное согласие на участие в исследовании.
Compliance with patient rights and principles of bioethics
The study protocol was approved by the interdisciplinary ethics committee of Association of Vascular Urologists and Reproductologists in 2018, July 27 (meeting record No. 1).
All patients gave written informed consent to participate in the study.

Статья поступила: 22.02.2020. **Принята к публикации:** 19.04.2020.
Article submitted: 22.02.2020. **Accepted for publication:** 19.04.2020.

Ожирение как фактор нарушения сперматогенеза (экспериментальное исследование)

А.А. Артамонов[1], С.В. Боголюбов[1, 2], Т.И. Елисеева[1], О.Б. Поздняков[1], А.В. Астахова[1]

[1]ФГБОУ ВО «Тверской государственный медицинский университет» Минздрава России; Россия, 170100 Тверь, ул. Советская, 4;

[2]ФГБУ «Национальный медицинский исследовательский центр эндокринологии» Минздрава России; Россия, 117036 Москва, ул. Дмитрия Ульянова, 11

***Контакты:** Артем Александрович Артамонов artamonov03@yandex.ru*

***Введение.** В последние годы широко исследуется влияние ожирения на мужскую фертильность. Результаты исследований крайне противоречивы.*

***Цель исследования** – оценить влияние ожирения на состояние репродуктивной системы лабораторных крыс.*

***Материалы и методы.** Эксперимент проведен на 22 половозрелых белых крысах весом 140–160 г. Животные были распределены по 2 группам: в экспериментальную группу были включены 12 крыс с диетиндуцированным ожирением, в контрольную группу – 10 животных без ожирения. Через 12 нед животных выводили из эксперимента. Для оценки состояния репродуктивной системы: рассчитывали индекс Ли (индекс массы тела крыс), определяли концентрацию сперматозоидов и долю жизнеспособных форм в суспензии из придатка семенника, уровень глюкозы, холестерина и триглицеридов в крови, долю сперматозоидов с фрагментированной ДНК, выполняли гистологическое исследование семенников с расчетом площади поперечного сечения семенного канальца, подсчетом количества нефункционирующих канальцев и канальцев со слущенным спермиогенным эпителием, среднего индекса сперматогенеза.*

***Результаты.** Не выявлены статистически значимые различия между группами в уровне глюкозы и общего холестерина в крови, концентрации сперматозоидов и количестве их жизнеспособных форм, площади поперечного сечения семенных канальцев и среднем индексе сперматогенеза. Однако у крыс экспериментальной группы наблюдался статистически значимо более высокий, чем у крыс контрольной группы, уровень триглицеридов, большее количество сперматозоидов с фрагментированной ДНК (31,5 ± 10,1 и 5,3 ± 1,4 % соответственно, $p < 0,05$), большее количество нефункционирующих канальцев (8,4 ± 0,3 и 2,9 ± 0,3; $p < 0,05$) и канальцев со слущенным сперматогенным эпителием (8,8 ± 0,5 и 1,8 ± 0,3; $p < 0,05$).*

***Заключение.** Диетиндуцированное ожирение вызывает нарушения сперматогенеза и повреждение генетического материала сперматозоидов у самцов белых крыс.*

***Ключевые слова:** ожирение, лабораторные крысы, сперматогенез, фрагментация ДНК сперматозоидов*

***Для цитирования:** Артамонов А.А., Боголюбов С.В., Елисеева Т.И. и др. Ожирение как фактор нарушения сперматогенеза (экспериментальное исследование). Андрология и генитальная хирургия 2020;21(2):36–43.*

DOI: 10.17650/2070-9781-2020-21-2-36-43

CC BY

Obesity as a factor in spermatogenesis disorders (experimental study)

A.A. Artamonov[1], S.V. Bogolyubov[1, 2], T.I. Eliseeva[1], O.B. Pozdnyakov[1], A.V. Astakhova[1]

[1]Tver State Medical University; 4 Sovetskaya St., Tver 170100, Russia;

[2]National Medical Research Center of Endocrinology, Ministry of Health of Russia; 11 Dmitriya Ul'yanova St., Moscow 117036, Russia

***Introduction.** In recent years, the effects of obesity on male fertility have been extensively investigated. The results of existing studies are extremely contradictory.*

***The study objective** was to determine the effect of obesity on the male reproductive system using the biological model of laboratory rats as an example.*

***Materials and methods.** In vivo modeling of diet-induced obesity. The study was conducted on 22 laboratory sexually mature white rats weighing 140–160 g. The animals were divided into two groups: 1 control (10 animals) and 2 rats with diet-induced obesity (12 animals). After 12 weeks, the animals were removed from the experiment. All rats underwent: calculation of the Lee index (body mass index in rats), determination of the concentration and viability of spermatozoa in a suspension of sperm from the epididymis, determination of glucose level of total cholesterol and triglycerides in the blood, study of sperm DNA fragmentation, histological examination testis: calculating the cross-sectional area of the seminiferous tubule; determination of the number of non-functioning tubules and tubules with desquamated spermiogenic epithelium; determination of the average spermatogenesis index.*

Results. *In the study groups there were no differences in glucose and total cholesterol levels. However, a statistically significant, significant difference in the level of triglycerides in the blood was revealed. The concentration of sperm and their viability in the studied groups did not differ. The level of sperm DNA fragmentation in the experimental group is significantly higher than in the control group (31.5 ± 10.1 and 5.3 ± 1.4 %, respectively, p <0.05). Morphometric evaluation of histological preparations did not establish differences in the cross-sectional area of the seminiferous tubules and the average spermatogenesis index in the studied groups. In rats with obesity, compared with the control group, significantly more non-functioning tubules (2.9 ± 0.3 and 8.4 ± 0.3; p <0.05) and tubules with desquamated spermatogenic epithelium (1.8 ± 0.3 and 8.8 ± 0.5; p <0.05).*

Conclusion. *Diet-induced obesity causes impaired spermatogenesis, and damage to the sperm genetic material in male white rats.*

Key words: *obesity, laboratory rats, spermatogenesis, sperm DNA fragmentation*

For citation: *Artamonov A.A., Bogolyubov S.V., Eliseeva T.I. et al. Obesity as a factor in spermatogenesis disorders (experimental study). Andrologiya i genital'naya khirurgiya = Andrology and Genital Surgery 2020;21(2):36–43. (In Russ.).*

Введение

Ожирение – неинфекционная эпидемия XXI века. Это состояние характеризуется избыточным образованием жировой ткани, которая негативно влияет на здоровье человека [1].

Распространенность ожирения увеличилась за последние десятилетия во многих странах. Эпидемиологическое исследование, в котором были проанализированы данные 9,1 млн человек, показало, что с 1980 по 2008 г. число людей, страдающих ожирением, во всем мире увеличилось вдвое [2]. В других исследованиях было выявлено увеличение частоты ожирения у мужчин с 28,8 до 36,9 % за период с 1980 по 2013 г. [3]. По данным Всемирной организации здравоохранения, в России в 2016 г. ожирением страдало около 23,1 % населения (18,1 % мужчин и 26,9 % женщин) в возрасте старше 18 лет [4, 5]. По результатам исследования Л.В. Меньшиковой и Е.Б. Бабанской, проведенного в популяции г. Иркутска, распространенность избыточной массы тела и ожирения увеличивается с возрастом: распространенность избыточной массы тела возрастает с 10,7 % среди лиц 18 лет до 32,8 % среди лиц 39 лет, а распространенность ожирения – соответственно с 1,9 до 10,6 % [6].

Повышение индекса массы тела (ИМТ) считается одним из основных факторов риска развития метаболических нарушений, таких как инсулинорезистентность, гиперлептинемия и гипогонадизм у мужчин. Ожирение ассоциировано с сахарным диабетом II типа, цереброваскулярными и сердечно-сосудистыми заболеваниями, раком и синдромом апноэ сна [7].

В последние годы широко исследуется влияние ожирения на мужскую фертильность. По данным Е.А. Епанчинцевой и соавт., избыточная масса тела имеется у 40 % мужчин, обращающихся в клиники экстракорпорального оплодотворения, а ожирение – у 34 % [8]. Об аналогичной частоте изменений ИМТ у мужчин сообщают и И.И. Витязева и соавт.: мужчины с нарушением жирового обмена составляют более 50 % пациентов врачей, занимающихся репродуктивной медициной [9].

В настоящее время для оценки мужской фертильности используют стандартные параметры спермы, такие как объем эякулята, концентрация сперматозоидов, их подвижность и морфология, количество лейкоцитов и др. Эталонные значения этих показателей были определены Всемирной организацией здравоохранения [10]. Исследования, посвященные влиянию ожирения на параметры спермограммы, не всегда дают схожие результаты. Так, S. Belloc и соавт. провели крупное одноцентровое исследование с участием 10 665 мужчин и выявили статистически значимую связь между наличием ожирения, объемом эякулята и общим количеством сперматозоидов. Они установили, что распространенность азооспермии (9,1 %) и криптозооспермии (15,2 %) среди мужчин с ожирением выше, чем среди мужчин без ожирения (1,9 и 4,7 % соответственно) [11]. Метаанализ, выполненный J.M. Campbell и соавт., включал данные 115 тыс. человек и показал, что мужчины с высоким ИМТ чаще страдали бесплодием и имели повышенное число сперматозоидов с низким митохондриальным мембранным потенциалом, фрагментацией ДНК и аномальной морфологией [12]. Однако в метаанализе A.A. MacDonald и соавт. получены противоположные результаты: не выявлена связь между ожирением и стандартными параметрами спермы (объемом эякулята, концентрацией сперматозоидов, их подвижностью) [13].

Противоречивые данные о влиянии ожирения на репродуктивную функцию мужчин могут быть связаны с наличием нескольких причин инфертильности (ожирения, варикоцеле, инфекции мочеполовой системы, курения, вредных условий труда и др.) у одного и того же мужчины. В нашем экспериментальном исследовании мы смоделировали ожирение у лабораторных животных, чтобы изолированно (при отсутствии других факторов) изучить его влияние на репродуктивную функцию.

Цель исследования – оценить влияние ожирения на состояние репродуктивной системы лабораторных крыс.

Материалы и методы

Диетиндуцированное ожирение было смоделировано *in vivo*. Эксперимент проведен на 22 половозрелых лабораторных белых крысах весом 140–160 г. Животные

содержались при температуре 18–20 °С, влажности 55–65 %, 12-часовом световом дне (с 6 утра до 6 вечера). Все животные до начала эксперимента жили в одинаковых условиях, в течение 1 нед до начала эксперимента получали стандартное питание и воду *ad libitum*. В дальнейшем животные были распределены по 2 группам: в экспериментальную группу были включены 12 крыс с диетиндуцированным ожирением, в контрольную группу – 10 животных без ожирения. Животные экспериментальной группы получали стандартное питание с добавлением растительного масла, семян подсолнечника, сладкого сгущенного молока (15 % белка, 22 % жира, 63 % углеводов, калорийность 364 ккал/сут на 1 особь). Крысы контрольной группы получали стандартное питание, соответствовавшее нормам кормления лабораторных животных и включавшее ржаной хлеб, зерно, крупы, мясо говядины, овощи, молоко, соль (16,5 % белка, 10,5 % жира, 73 % углеводов, калорийность 204 ккал/сут на 1 особь). Через 12 нед животных выводили из эксперимента путем передозировки наркоза.

В обеих группах исследовали следующие показатели:

1) индекс Ли (ИМТ крыс), вычисляемый по формуле: кубический корень из массы тела (г), деленный на назоанальную длину (мм) и умноженный на 10 [14];
2) концентрация сперматозоидов и доля жизнеспособных форм в суспензии, полученной при продольном разрезании придатка семенника и дозированном (в течение 2 мин) перемешивании его в 2 мл физиологического раствора [15];
3) уровень глюкозы в крови (определяемый глюкозооксидазным методом);
4) уровень общего холестерина и триглицеридов (определяемый с помощью одноканального биохимического анализатора Stat Fax 1904 (Awareness Technology, США) с использованием реагентов фирмы «Диакон-ДС» (Россия));
5) доля сперматозоидов с фрагментацией ДНК (выявленных методом окраски акридиновым оранжевым) [16].

Проводили забор семенников с фиксацией в 10 % формалине; гистологические срезы толщиной 7–8 мкм окрашивали гематоксилином и эозином. При изучении гистологических препаратов оценивали:

1) площадь поперечного сечения семенного канальца, рассчитанную по формуле площади эллипса ($S = \pi ab$, где S – площадь эллипса, мкм^2; $\pi = 3{,}14$; a – длина большой полуоси, мкм; b – длина малой полуоси, мкм);
2) количество нефункционирующих канальцев и канальцев со слущенным спермиогенным эпителием;
3) средний индекс сперматогенеза, который рассчитывали по формуле $J = \Sigma a/A$, где J – индекс сперматогенеза; a – количество слоев сперматогенного эпителия в каждом канальце (максимум 4 слоя: сперматогонии, сперматоциты 1-го и 2-го порядка, сперматиды и сперматозоиды); A – количество канальцев на поперечном срезе семенника [17].

Статистическую обработку данных выполняли с использованием непараметрических методов статистики в программе SPSS Statistics 10. Сравнение групп выполняли с использованием критерия Манна–Уитни. Полученные результаты представлены в виде M ± m, где M – среднее арифметическое, m – стандартная ошибка среднего. Различия считали статистически значимыми при $p < 0{,}05$.

Результаты

В результате применения высококалорийной диеты у животных экспериментальной группы развилось алиментарное ожирение. Каждые 2 нед проводилось контрольное взвешивание животных в обеих группах с расчетом средней массы тела. Через 12 нед средняя масса тела в контрольной группе составила 298 ± 36 г, а в экспериментальной 416 ± 50 г. Таким образом, различие в средней массе тела между группами составила 118 г (39,6 %, $p < 0{,}05$) (рис. 1).

Индекс Ли в контрольной группе составил 0,28 ± 0,01, а в экспериментальной 0,31 ± 0,01 ($p < 0{,}05$).

После выведения животных из эксперимента выполнялось их вскрытие с визуальной оценкой выраженности висцерального ожирения (рис. 2) и отложения жировой ткани вокруг семенников (рис. 3).

Биохимический анализ крови показал, что между контрольной и экспериментальной группами отсутствуют различия в уровне глюкозы и общего холестерина. Однако было выявлено статистически значимое различие уровня триглицеридов в крови (табл. 1). В суспензии, полученной из придатка семенника, была оценена концентрация сперматозоидов, количество жизнеспособных форм и индекс фрагментации ДНК (табл. 2). Концентрация сперматозоидов и количество жизнеспособных форм в исследуемых группах не отличались, но были обнаружены выраженные статистически значимые

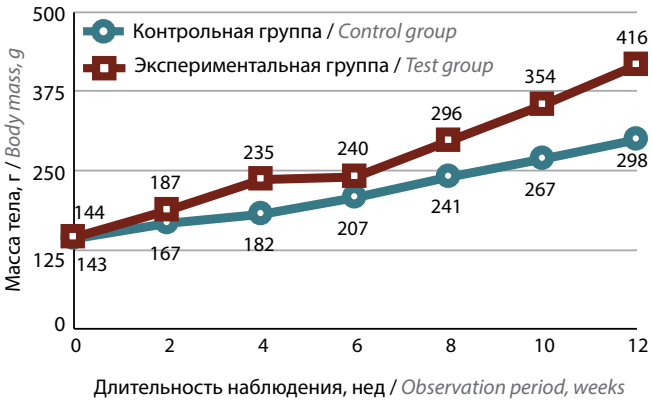

Рис. 1. *Изменение массы тела у самцов крыс в эксперименте*

Fig. 1. *The change in body weight in male rats in the experiment*

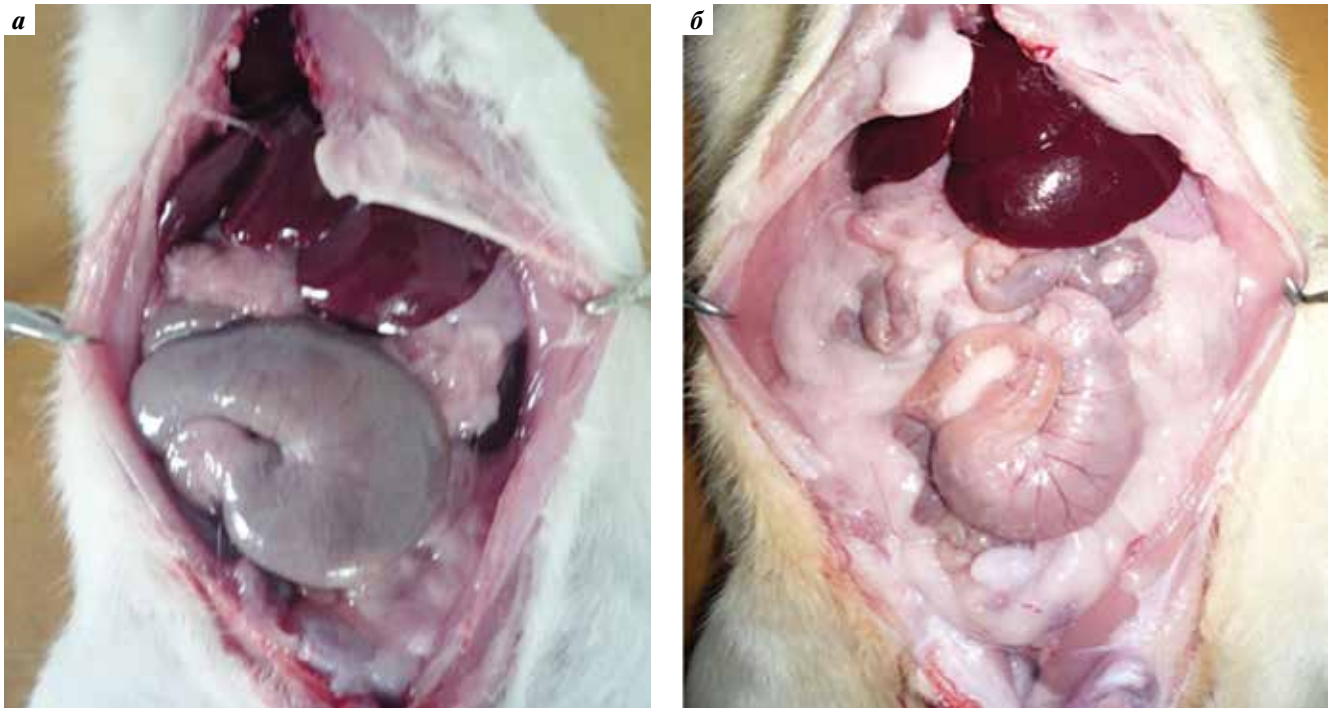

Рис. 2. *Результаты вскрытия крыс спустя 12 нед от начала эксперимента: а – крыса контрольной группы. Отсутствие патологических изменений внутренних органов; б – крыса экспериментальной группы. Выраженное висцеральное ожирение*

Fig. 2. *Autopsy of rats 12 weeks after the beginning of the experiment: a – rat of the control group. No pathological changes of internal organs; б – experimental group rat. Severe visceral obesity*

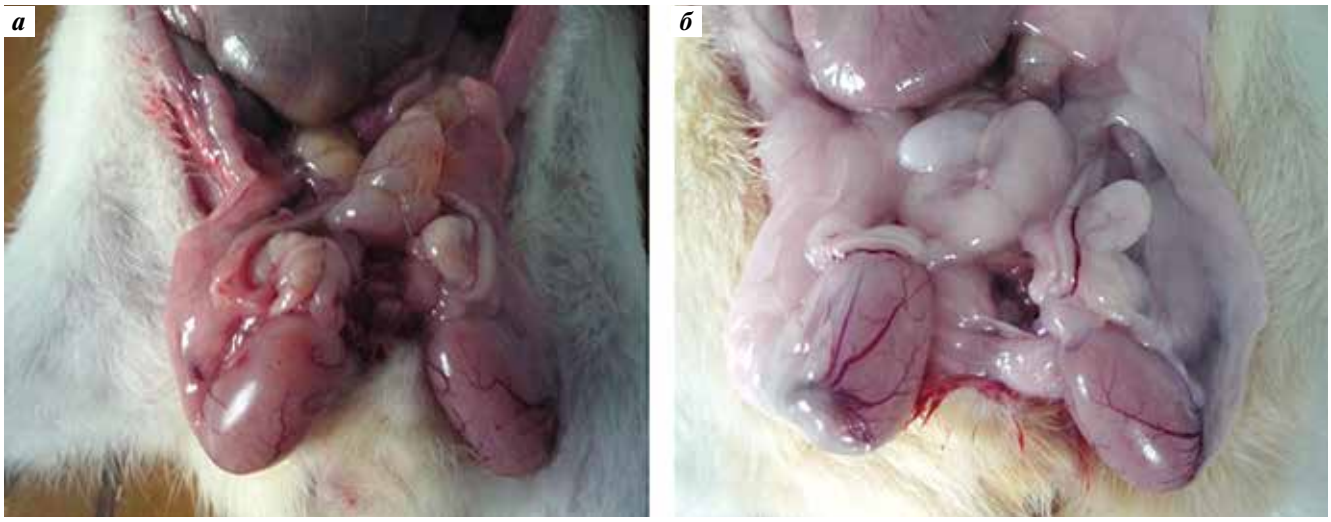

Рис. 3. *Результаты вскрытия крыс спустя 12 нед от начала эксперимента. Состояние семенников: а – крыса контрольной группы. Отсутствие патологических изменений; б – крыса экспериментальной группы. Отложения жировой ткани вокруг семенников*

Fig. 3. *Autopsy of rats 12 weeks after the beginning of the experiment. Testicles: a – of a rat of the control group. No pathological changes of internal organs; б – of a rat of the experimental group. Paratesticular adipose tissue*

различия в уровне фрагментации ДНК сперматозоидов. Доля сперматозоидов с фрагментацией ДНК у животных контрольной группы составила в среднем 5,3 ± 3,8 %, а у крыс экспериментальной группы – 31,5 ± 26,7 % (p <0,05).

Гистологическая оценка препаратов семенников самцов крыс показала, что в экспериментальной группе чаще встречаются канальцы со слущенным эпителием (рис. 4*б*), а также нефункционирующие канальцы (рис. 4*в*).

При морфометрической оценке гистологических препаратов установлено, что площадь поперечного сечения семенных канальцев и средний индекс сперматогенеза не отличались в исследуемых группах (табл. 3).

Таблица 1. *Результаты биохимического анализа крови крыс*

Table 1. *Biochemical blood parameters in rats*

Показатель Blood counts	Контрольная группа Control group	Экспериментальная группа Experimental group	*p*
Глюкоза, ммоль/л Glucose, mmol/L	6,7 ± 0,8	6,7 ± 0,8	0,82
Общий холестерин, ммоль/л Total cholesterol, mmol/L	3,5 ± 0,2	3,2 ± 0,3	0,20
Триглицериды, ммоль/л Triglycerides, mmol/L	1,24 ± 0,05	1,6 ± 0,1	0,0077

Таблица 2. *Параметры спермы крыс*

Table 2. *Parameters of sperm in rats*

Параметр Parameter	Контрольная группа Control group	Экспериментальная группа Experimental group	*p*
Концентрация сперматозоидов, млн/мл Sperm concentration, mln/mL	13 ± 2,8	12,7 ± 1,3	0,75
Доля жизнеспособных сперматозоидов, % Sperm viability, %	68 ± 2,3	66 ± 2,5	0,60
Индекс фрагментации ДНК сперматозоидов, % Sperm DNA fragmentation index, %	5,3 ± 1,4	31,5 ± 10,1	0,049

Обсуждение

Представленные данные свидетельствуют о том, что в экспериментальной группе животных действительно развилось алиментарное диет-индуцированное ожирение. Ожирение подобного типа в эксперименте было получено и у других исследователей при использовании различных высококалорийных диет [18].

Возможным механизмом возникновения нарушений сперматогенеза и изменений в строении тестикулярной ткани, в частности семенных канальцев, может быть дислипидемия, которая приводит к нарушению гистоархитектуры семенников и нестабильности клеточных мембран [19], что может быть причиной появления большого количества десквамированного сперматогенного эпителия в просвете канальцев, а также фрагментации ДНК сперматозоидов [20].

Еще одним повреждающим агентом при ожирении может быть окислительный стресс [21]. Ранее было показано, что ожирение ассоциировано с оксидантным

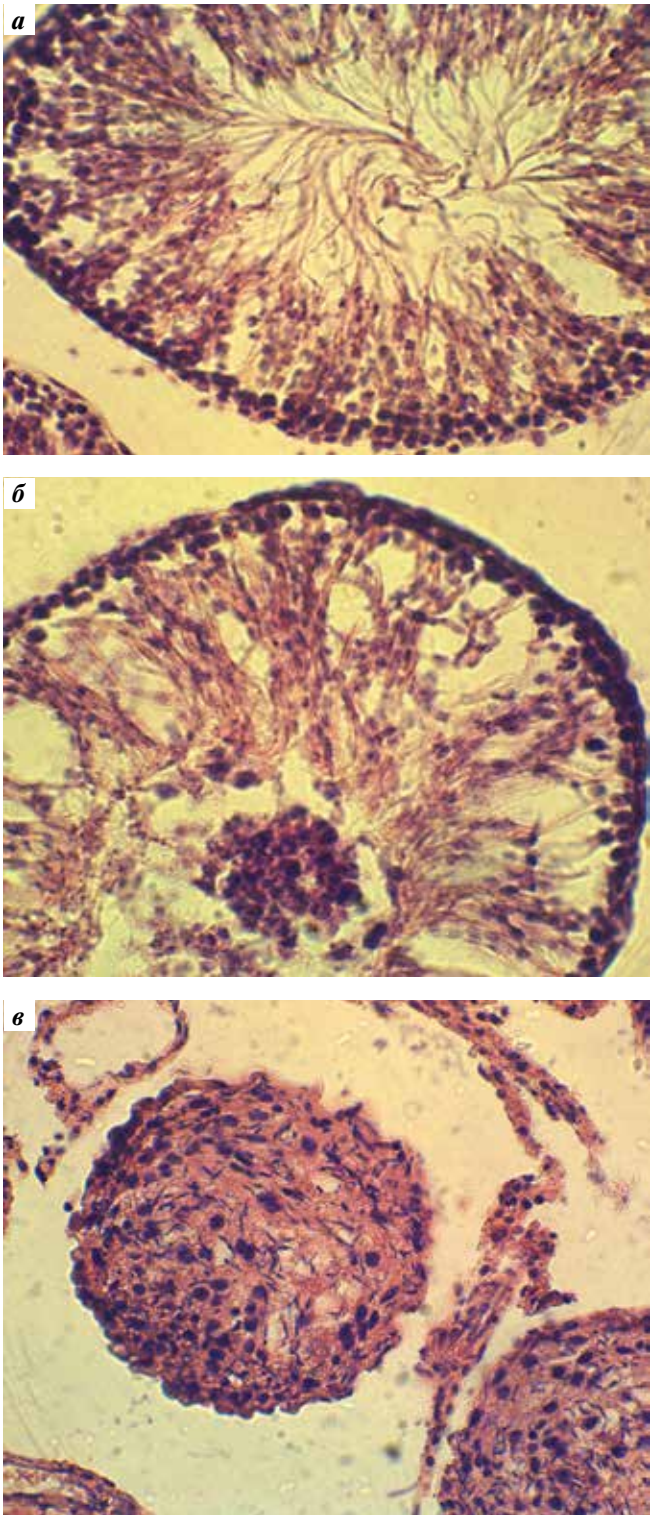

Рис. 4. *Гистологические срезы тестикулярной ткани крыс: а – семенной каналец с сохраненным сперматогенезом у крысы контрольной группы. ×400; б – семенной каналец со слущенным эпителием у крысы экспериментальной группы. ×400; в – нефункционирующий семенной каналец у крысы экспериментальной группы. ×400*

Fig. 4. *Histological sections of testicular tissue in rats: a – seminal tubule with preserved spermatogenesis in the rat of the control group. ×400; б – seminal tubule with desquamated epithelium in the rat of the experimental group. ×400; в – seminal tubule non-functioning in the rat of the experimental group. ×400*

Таблица 3. *Гистологические и морфометрические данные семенников крыс*

Table 3. *Histological and morphometric data of the testes of rats*

Параметр Parameter	Контрольная группа Control group	Экспериментальная группа Experimental group	*p*
Площадь поперечного сечения канальца, мкм² Cross-sectional area of the tubule, μm²	70 150 ± 2520	69 980 ± 1580	0,74
Индекс сперматогенеза Spermatogenesis index	3,5 ± 0,1	3,2 ± 0,2	0,28
Среднее количество нефункционирующих канальцев Average number of non-functioning tubules	2,9 ± 0,3	8,4 ± 0,3	0,00004
Среднее количество канальцев со слущенным эпителием Average number of tubules with desquamated epithelium	1,8 ± 0,3	8,8 ± 0,5	0,00004

стрессом: активные формы кислорода повреждают мембрану клеток и способны вызывать разрывы ДНК сперматозоидов [22].

Висцеральное ожирение, в том числе у крыс [23], ассоциировано со снижением уровня общего тестостерона в крови и повышением уровня эстрадиола. Известно, что клетки Сертоли и сперматиды содержат рецепторы к тестостерону, который необходим для протекания сперматогенеза [24].

Продолжительность сперматогенеза у крыс составляет 48 дней [25]. Таким образом, можно констатировать, что повреждающее действие ожирения в течение 1 или 1,5 цикла сперматогенеза достаточно для возникновения существенных гистологических и цитологических изменений в семенниках и сперматозоидах крыс.

Установлено, что самцы крыс с ожирением, развившимся на фоне холестериновой диеты, оплодотворяют значительно меньшее число самок, чем животные без ожирения. Кроме того, статистически значимо снижается частота имплантации оплодотворенных яйцеклеток и сокращается число живорожденных детенышей у самок, оплодотворенных грызунами с ожирением [26].

На сегодняшний день не до конца понятны механизмы, обусловливающие столь быстрое нарушение функции репродуктивной системы при ожирении, равно как и неизвестно, насколько обратимы возникающие нарушения – эти вопросы требуют дальнейших исследований.

Заключение

Результаты экспериментального исследования свидетельствуют о том, что у лабораторных крыс диетиндуцированное ожирение вызывает нарушения сперматогенеза и повреждение генетического материала сперматозоидов.

REFERENCES / ЛИТЕРАТУРА

1. Дедов И.И., Мельниченко Г.А., Шестакова М.В. и др. Национальные клинические рекомендации по лечению морбидного ожирения у взрослых. 3-й пересмотр (лечение морбидного ожирения у взрослых). Ожирение и метаболизм 2018;15(1):53–70. [Dedov I.I., Melnichenko G.A., Shestakova M.V. et al. Russian national clinical recommendations for morbid obesity treatment in adults. 3rd revision (morbid obesity treatment in adults). Ozhirenie i metabolism = Obesity and Metabolism 2018;15(1):53–70. (In Russ.)]. DOI: 10.14341/OMET2018153-70.
2. Finucane M.M., Stevens G.A., Cowan M.J. et al. National, regional, and global trends in body-mass index since 1980: systematic analysis of health examination surveys and epidemiological studies with 960 country-years and 9.1 million participants. Lancet 2011;377(9765):557–67. DOI: 10.1016/S0140-6736(10)62037-5.
3. Ng M., Fleming T., Robinson M. et al. Global, regional, and national prevalence of overweight and obesity in children and adults during 1980–2013: a systematic analysis for the Global Burden of Disease Study 2013. Lancet 2014;384(9945):766–81. DOI: 10.1016/s0140-6736(14)60460-8.
4. Лескова И.В., Ершова Е.В., Никитина Е.А. и др. Ожирение в России: современный взгляд под углом социальных проблем. Ожирение и метаболизм 2019;16(1):20–6. [Leskova I.V., Ershova E.V., Nikitina E.A. et al. Obesity in Russia: modern view in the light of a social problems. Ozhirenie i metabolism = Obesity and Metabolism 2019;16(1):20–6. (In Russ.)]. DOI: 10.14341/omet9988.
5. World Health Organisation Global Health Observatory data repository. Prevalence of obesity among adults, BMI ≥30, age-standardized. Estimates by country [updated 2017 Sep 22; cited 2019 Jan 28]. Available at: http://apps.who.int/gho/data/node.main.A900A?lang=en.
6. Меньшикова Л.В., Бабанская Е.Б. Половозрелая эпидемиология ожирения. Ожирение и метаболизм 2018;15(2):17–22. [Menshikova L.V., Babanskaya E.B. Age and sex epidemiology of obesity. Ozhirenie i metabolism = Obesity and Metabolism 2018;15(2):17–22. (In Russ.)]. DOI: 10.14341/OMET8782.
7. Houfflyn S., Matthys C., Soubry A. Male obesity: epigenetic origin and effects in sperm and offspring. Curr Mol Biol Rep 2017;3(4):288–96. DOI: 10.1007/s40610-017-0083-5.
8. Епанчинцева Е.А., Селятицкая В.Г., Свиридова М.А., Лутов Ю.В. Медико-социальные факторы риска бесплодия у мужчин. Андрология и генитальная хирургия 2016;17(3):47–53. [Epanchintseva E.A., Selyatitskaya V.G., Sviridova M.A., Lutov Yu.V. Sociomedical

risk factors for male infecundity. Andrologiya i genital'naya khirurgiya = Andrology and Genital Surgery 2016;17(3):47–53. (In Russ.)]. DOI: 10.17650/2070-9781-2016-17-3-47-53.

9. Витязева И.И., Боголюбов С.В., Бармина И.И. и др. Инновационные технологии в лечении бесплодия у мужчин с гипер- и нормогонадотропным гипогонадизмом и азоспермией. В сб.: Инновационные технологии в эндокринологии. Сборник тезисов III Всероссийского эндокринологического конгресса с международным участием. М.: Уп Принт, 2017. С. 452–453. [Vityazeva I.I., Bogolyubov S.V., Barmina I.I. et al. Innovative technologies in the treatment of infertility in men with hyper- and normogonadotropic hypogonadism and azoospermia. In: Innovative technologies in endocrinology. Proceedings of the III Russian Endocrinological Congress with international participation. Moscow: Up Print, 2017. Pp. 452–453. (In Russ.)].
10. Руководство ВОЗ по исследованию и обработке эякулята человека. 5-е изд. Пер. с англ. Н.П. Макарова, научн. ред. Л.Ф. Курило. М.: Капитал Принт, 2012. 291 с. [WHO laboratory manual for the examination and processing of human semen. 5th edn. Transl. from English by N.P. Makarov, ed. by L.F. Kurilo. Moscow: Kapital Print, 2012. 291 p. (In Russ.)].
11. Belloc S., Cohen-Bacrie M., Amar E. et al. High body mass index has a deleterious effect on semen parameters except morphology: results from a large cohort study. Fertil Steril 2014;102(5):1268–73. DOI: 10.1016/j.fertnstert.2014.07.1212.
12. Campbell J.M., Lane M., Owens J.A., Bakos H.W. Paternal obesity negatively affects male fertility and assisted reproduction outcomes: a systematic review and meta-analysis. Reprod Biomed Online 2015;31(5):593–604. DOI: 10.1016/j.rbmo.2015.07.012.
13. MacDonald A.A., Herbison G.P., Showell M., Farquhar C.M. The impact of body mass index on semen parameters and reproductive hormones in human males: a systematic review with meta-analysis. Hum Reprod Update 2010;16(3):293–311. DOI: 10.1093/humupd/dmp047.
14. Bernardis L.L., Petterson B.D. Correlation between 'Lee index' and carcass fat content in weanling and adult female rats with hypothalamic lesions. J Endocrinol 1968;40(4):527–8. DOI: 10.1677/joe.0.0400527.
15. Саноцкий И.В., Фоменко В.Н., Сальникова Л.С. и др. Методы экспериментального исследования по установлению порогов действия промышленных ядов на генеративную функцию с целью гигиенического нормирования. М., 1978. 35 с. [Sanotsky I.V., Fomenko V.N., Salnikova L.S. et al. Methods of experimental study for the estimating of thresholds for the action of industrial poisons on the generative function for the purpose of hygienic rationing. Moscow, 1978. 35 p. (In Russ.)].
16. Маркова Е.В., Замай А.С. Фрагментация ДНК в сперматозоидах человека (обзор литературы). Проблемы репродукции 2006;12(4):42–50. [Markova E.V., Zamay A.S. DNA fragmentation in human spermatozoa (literature review). Problemy reproduktsii = Russian Journal of Human Reproduction 2006;12(4):42–50. (In Russ.)].
17. Ефремов Е.А., Ефремов Г.Д., Кирпатовский В.И. и др. Сравнительная морфологическая оценка сперматогенеза крыс после курсового воздействия ингибиторами фосфодиэстеразы 5-го типа. Экспериментальная и клиническая урология 2013;(2):26–9. [Efremov E.A., Efremov G.D., Kirpatovskiy V.I. et al. Comparative study of the spermatogenesis in rats following a course of treatment with phosphodiesterase type 5 inhibitors. Eksperimentalnaya i klinicheskaya urologiya = Experimental and Clinical Urology 2013;(2):26–9. (In Russ.)].
18. Vigueras-Villaseñor R.M., Rojas-Castañeda J.C., Chávez-Saldaña M. et al. Alterations in the spermatic function generated by obesity in rats. Acta Histochem 2011;113(2):214–20. DOI: 10.1016/j.acthis.2009.10.004.
19. Campos-Silva P., Costa W.S., Sampaio F.J.B., Gregorio B.M. Prenatal and/or postnatal high-fat diet alters testicular parameters in adult Wistar Albino rats. Histol Histopathol 2018;33(4):407–16. DOI: 10.14670/HH-11-941.
20. Витязева И.И., Алташина М.В., Разина О.Ю. и др. Изменение параметров эякулята и структуры сперматозоидов у мужчин с избыточной массой тела. Проблемы репродукции 2016;22(6):132–9. [Vityazeva I.I., Altashina M.V., Razina O.U. et al. Changing of the ejaculate parameters and sperm structure in men with overweight. Problemy reproduktsii = Russian Journal of Human Reproduction 2016;22(6):132–9. (In Russ.)].
21. Vincent H.K., Taylor A.G. Biomarkers and potential mechanisms of obesity-induced oxidant stress in humans. Int J Obes (Lond) 2006;30(3):400–18. DOI: 10.1038/sj.ijo.0803177.
22. Божедомов В.А., Торопцева М.В., Ушакова И.В. и др. Активные формы кислорода и репродуктивная функция мужчин: фундаментальные и клинические аспекты (обзор литературы). Андрология и генитальная хирургия 2011;(3):10–6. [Bozhedomov V.A., Toroptseva M.V., Ushakov I.V. Reactive oxygen species and the reproductive function of men: basic and clinical aspects (review). Andrologiya i genital'naya khirurgiya = Andrology and Genital Surgery 2011;(3):10–6. (In Russ.)]. DOI: 10.1038/aja.2010.183.
23. Vigueras-Villaseñor R.M., Rojas-Castañeda J.C., Chávez-Saldaña M., Gutiérrez-Pérez O. Alterations in the spermatic function generated by obesity in rats. Acta Histochem 2011;113(2):214–20. DOI: 10.1016/j.acthis.2009.10.004.
24. Kato Y., Shiraishi K., Matsuyama H. Expression of testicular androgen receptor in non-obstructive azoospermia and its change after hormonal therapy. Andrology 2014;2(5):734–40. DOI: 10.1111/j.2047-2927.2014.00240.x.
25. Скопичев В.Г., Боголюбова И.О. Физиология репродуктивной системы млекопитающих. В 2 ч. Часть 2. 2-е изд., испр. и доп. М.: Юрайт, 2018. 277 с. [Skopichev V.G., Bogolyubova I.O. Physiology of the mammalian reproductive system. In 2 parts. Part 2. 2nd edn, updated. Moscow: Urait, 2018. 277 p. (In Russ.)].
26. Bataineh H.N., Nusier M.K. Effect of cholesterol diet on reproductive function in male albino rats. Saudi Med J 2005;26(3):398–404.

Вклад авторов
А.А. Артамонов: разработка дизайна исследования, получение данных для анализа, анализ полученных результатов, обзор публикаций по теме статьи, написание текста статьи;
С.В. Боголюбов: разработка дизайна исследования, анализ полученных данных, обзор публикаций по теме статьи, написание текста статьи;
Т.И. Елисеева, А.В. Астахова: получение данных для анализа, анализ полученных результатов;
О.Б. Поздняков: анализ полученных данных, обзор публикаций по теме статьи, написание текста статьи.
Authors' contributions
A.A. Artamonov: development of study design, obtaining data for analysis, analysis of the obtained data, reviewing of publications on the article's theme, article writing;
S.V. Bogolyubov: development of study design, analysis of the obtained data, reviewing of publications on the article's theme, article writing;
T.I. Eliseeva, A.V. Astakhova: obtaining data for analysis, analysis of the obtained data;
O.B. Pozdnyakov: analysis of the obtained data, reviewing of publications on the article's theme, article writing.

ORCID авторов / ORCID of authors
А.А. Артамонов / A.A. Artamonov: https://orcid.org/0000-0001-7040-4404
С.В. Боголюбов / S.V. Bogolyubov: https://orcid.org/0000-0003-1974-5005
О.Б. Поздняков / O.B. Pozdnyakov: https://orcid.org/0000-0002-8789-1410
А.В. Астахова / A.V. Astakhova: https://orcid.org/0000-0001-8541-7427

Конфликт интересов. Авторы заявляют об отсутствии конфликта интересов.
Conflict of interest. The authors declare no conflict of interest.

Финансирование. Исследование проведено без спонсорской поддержки.
Financing. The study was performed without external funding.

Соблюдение правил биоэтики
Протокол исследования одобрен этическим комитетом Тверского государственного медицинского университета 12 октября 2009 г.
Исследование выполнено в соответствии с этическими нормами обращения с животными, принятыми Европейской конвенцией по защите позвоночных животных, используемых для исследовательских и иных научных целей.
Compliance with principles of bioethics
The study protocol was approved by the biomedical ethics committee of Tver State Medical University in 2009, October 12.
The study was performed in accordance with ethical principles adopted by the European Convention for the protection of vertebrate animals used for experimental and other scientific purposes.

Статья поступила: 13.12.2019. **Принята к публикации:** 09.04.2020.
Article submitted: 13.12.2019. **Accepted for publication:** 09.04.2020.

Трансвагинальная mesh-хирургия переднеапикального пролапса тазовых органов у женщин

О.В. Снурницына[1], М.В. Лобанов[1], Ж.Ш. Иноятов[1], А.Н. Никитин[2], Б.А. Слободянюк[3], Л.М. Рапопорт[1], М.Э. Еникеев[1]

[1]Институт урологии и репродуктивного здоровья человека ФГАОУ ВО Первый Московский государственный медицинский университет им. И.М. Сеченова Минздрава России; Россия, 119435 Москва, ул. Большая Пироговская, 2, стр. 1;
[2]ГБУЗ «Городская клиническая больница № 67 им. Л.А. Ворохобова Департамента здравоохранения г. Москвы»; Россия, 123423 Москва, ул. Саляма Адиля, 2/44;
[3]ГБУЗ «Городская клиническая больница им. Ф.И. Иноземцева Департамента здравоохранения г. Москвы»; Россия, 105187 Москва, ул. Фортунатовская, 1

Контакты: *Олеся Вячеславовна Снурницына snurnitsynaolesia@gmail.com*

Цель исследования *– оценить эффективность и безопасность 6-рукавного сетчатого имплантата OPUR при лечении переднеапикального пролапса.*
Материалы и методы. *Прооперированы 300 пациенток с переднеапикальным пролапсом (цистоцеле III–IV степени, гистероптозом II–IV степени). Коррекция пролапса выполнена с помощью 6-рукавного сетчатого имплантата OPUR.*
Результаты. *У 290 пациенток достигнут желаемый результат (полное устранение пролапса или пролапс I степени тяжести по классификации POP-Q (Pelvic Organ Prolapse Quantification System)). Но в 6 случаях развился рецидив гистероптоза, в 4 – рецидив цистоцеле. Выявлены следующие послеоперационные осложнения: гематома передней стенки влагалища, резорбция которой произошла самопроизвольно, – у 12 пациенток; острая задержка мочеиспускания, разрешившаяся в течение 3–7 дней после операции, – в 5,8 % случаев, эрозии слизистой оболочки влагалища – в 4 случаях (в 2 потребовалось иссечение фрагмента), интраоперационное повреждение мочевого пузыря – у 3 пациенток (из них у 2 коррекция пролапса после ушивания дефекта была завершена трансвагинальной контралатеральной сакроспинальной гистеропексией, дополненной передней кольпорафией; у 1 ушит дефект мочевого пузыря перед имплантацией).*
Заключение. *Трансвагинальная коррекция переднеапикального пролапса тазовых органов у женщин с помощью 6-рукавного имплантата эффективна и относительно безопасна. Получены хорошие анатомические результаты, сохраняющиеся длительное время после установки имплантата (не менее 4–5 лет).*

Ключевые слова: *пролапс тазовых органов, цистоцеле, гистероптоз, трансвагинальная хирургия, сетчатый имплантат*

Для цитирования: *Снурницына О.В., Лобанов М.В., Иноятов Ж.Ш. и др. Трансвагинальная mesh-хирургия переднеапикального пролапса тазовых органов у женщин. Андрология и генитальная хирургия 2020;21(2):44–50.*

DOI: 10.17650/2070-9781-2020-21-2-44-50

CC BY

Transvaginal mesh surgery for anterior apical prolapse of the pelvic organs in women

O.V. Snurnitsina[1], M.V. Lobanov[1], J.Sh. Inoyatov[1], A.N. Nikitin[2], B.A. Slobodyanyuk[3], L.M. Rapoport[1], M.E. Enikeev[1]

[1]Institute for Urology and Reproductive Health, I.M. Sechenov First Moscow State Medical University, Ministry of Health of Russia; Bld. 1, 2 Bolshaya Pirogovskaya St., Moscow 119435, Russia;
[2]State Clinical Hospital No. 67 n. a. L.A. Vorokhobov, Moscow Healthcare Department; 2/44 Salyama Adilya St., Moscow 123423, Russia;
[3]State Clinical Hospital n. a. F.I. Inozemtsev, Moscow Healthcare Department; 1 Fortunatovskaya St., Moscow 105187, Russia

The study objective *is to evaluate the effectiveness and safety of the 6-arm mesh OPUR implant in treatment of anterior apical prolapse.*
Materials and methods. *Three hundred patients with anterior apical prolapse (grade III–IV cystocele, grade II–IV hysteroptosis) underwent surgery. Prolapse repair was performed using the 6-arm mesh OPUR implant.*
Results. *In 290 patients, the intended result was achieved (full prolapse elimination or stage I prolapse per the POP-Q (Pelvic Organ Prolapse Quantification System)). However, in 6 cases recurrences of hysteroptosis, in 4 cases recurrences of cystocele were diagnosed. The following postoperative complications were observed: hematoma of the anterior vaginal wall with spontaneous resorption in 12 patients; acute urinary retention resolved in 3–7 days after the surgery in 5.8 % cases; vaginal mucosa erosion in 4 cases (in 2 cases, fragment resection was necessary); intraoperative injury of the bladder in 3 patients (in 2 cases, prolapse repair after defect suturing was finished with transvaginal contralateral sacrospinous hysteropexy supplemented by anterior colporrhaphy; in 1 case, bladder defect was sutured prior to implantation).*

Conclusion. *Transvaginal repair of anterior apical prolapse of the pelvic organs in women using the 6-arm implant is effective and relatively safe. Satisfactory anatomical results persisting for a long time (4–5 years) after implantation were achieved.*

Key words: *prolapse of the pelvic organs, cystocele, hysteroptosis, transvaginal surgery, mesh implant*

For citation: *Snurnitsina O.V., Lobanov M.V., Inoyatov J.Sh. et al. Transvaginal mesh surgery for anterior apical prolapse of the pelvic organs in women. Andrologiya i genital'naya khirurgiya = Andrology and Genital Surgery 2020;21(2):44–50. (In Russ.).*

Введение

Пролапс тазовых органов – распространенное урогинекологическое заболевание, диагностируемое у 40–60 % рожавших женщин [1]. Наиболее часто выявляемый вид пролапса – передний (встречается в 2 раза чаще, чем дефекты заднего свода, и в 3 раза чаще, чем апикальный пролапс) [2, 3]. У 6–12 % женщин, перенесших гистерэктомию, имеется пролапс свода влагалища [4, 5]. Риск быть прооперированной в течение жизни (к 80 годам) по поводу пролапса или недержания мочи достигает 20 % [5].

Выбор метода лечения пролапса тазовых органов определяется степенью тяжести заболевания, его симптомами, соматическим статусом пациентки, а также предпочтениями и возможностями хирурга. Существуют консервативные и хирургические методы лечения. Консервативное лечение в основном сводится к применению пессариев и гормональной заместительной терапии [6]. Из хирургических методов долгие годы предпочтение отдавалось пластике тазового дна собственными тканями, которая, как известно, характеризуется высокой частотой рецидивов (30–58 %), требующих повторного лечения [6, 7].

Первый синтетический имплантат, одобренный Управлением по санитарному надзору за качеством пищевых продуктов и медикаментов США (U.S. Food and Drug Administration, FDA) для применения в хирургии тазового дна, – полипропиленовый имплантат, выпущенный компанией Gynemesh в 2002 г. [8, 9]. Однако первые синтетические имплантаты не оправдали возложенных на них надежд ввиду существенной частоты интра- и послеоперационных осложнений (кровотечений, гематом, перфорации смежных органов) после трансвагинальной коррекции переднего урогенитального пролапса. Несмотря на высокую эффективность коррекции цистоцеле, результаты лечения гистероптоза по-прежнему были далеки от ожидаемых: оно было эффективным не более чем в 47 % случаев [10]. В отдаленном периоде довольно часто возникал болевой синдром, основной причиной которого считалось повреждение ветвей полового нерва во время установки имплантата или вовлечение нервов в спаечный процесс вокруг сетки [11].

Вследствие несовершенства трансвагинальной mesh-хирургии урогенитального пролапса FDA на протяжении почти 5 лет не поддерживало это направление. Появление новых модификаций трансвагинальных имплантатов, принципиально отличающихся от предыдущих простотой и безопасностью установки, а также способностью одинаково эффективно корректировать как передний, так и апикальный дефекты, дало возможность FDA снова рассматривать трансвагинальное применение имплантатов как одно из приоритетных направлений в современной хирургии урогенитального пролапса [12]. Урологи Первого Московского государственного медицинского университета им. И.М. Сеченова на протяжении последних лет применяют имплантат OPUR, который предложен французским хирургом E. Delorme [7].

Цель исследования – оценить эффективность и безопасность 6-рукавного сетчатого имплантата OPUR при лечении переднеапикального пролапса.

Материалы и методы

С декабря 2013 г. по декабрь 2019 г. проведено хирургическое лечение 300 пациенток в возрасте от 34 до 78 лет (в среднем 57 лет) с переднеапикальным урогенитальным пролапсом (цистоцеле III степени (69,7 %), IV степени (30,3 %) и гистероптозом II степени (13,7 %), III степени (71,3 %) и IV степени (15 %)). Средний индекс массы тела составил 29,0 кг/м^2. До операции 165 (55 %) пациенток вели половую жизнь.

Критерии исключения из исследования:
- ректоцеле II степени и более;
- гистерэктомия в анамнезе;
- заболевания матки, требующие гистерэктомии;
- трансвагинальная коррекция пролапса в анамнезе.

Коррекцию урогенитального пролапса выполняли при помощи 6-рукавного сетчатого имплантата OPUR (Abiss, Франция) (полипропилен, монофиламент, вес 22 г/м^2, толщина 0,3 мм, диаметр пор 86 мкм, диаметр сетки 75 мкм, эластичность 30 %, без покрытия).

Предоперационное обследование включало:
- цитологическое исследование тканей шейки матки;
- мазок из шейки матки и влагалища;
- электрокардиографию;
- рентгенографию органов грудной клетки;
- обследование терапевтом и гинекологом;
- ультразвуковое исследование органов малого таза.

Комплексное уродинамическое исследование (КУДИ) проведено у 150 пациенток, а у остальных 150 выполнена только урофлоуметрия с определением объема остаточной мочи.

Для оценки риска развития послеоперационного стрессового недержания мочи (инконтиненции *de novo*) все женщины прошли имитационный тест. Во время теста пациенток с наполненным мочевым пузырем размещали в смотровом кресле. Матку и мочевой пузырь возвращали в нормальное положение. Затем пациентку просили покашлять. Результат теста считался положительным в случае подтекания мочи при кашле.

Степень тяжести пролапса оценивали по классификации Pelvic Organ Prolapse Quantification System (POP-Q).

Через 1 мес после операции были обследованы все женщины; через 12 мес после операции – 267 (89 %) пациенток. В последующем обследования проводились ежегодно и включали:

– анкетирование для оценки качества жизни и сексуальной активности с использованием Pelvic Organ Prolapse Distress Inventory, Pelvic Floor Impact Questionnaire, Pelvic Organ Prolapse/Urinary Incontinence Sexual Function Questionnaire (PISQ-12);
– осмотр на гинекологическом кресле с определением степени тяжести пролапса по классификации POP-Q; при влагалищном осмотре выявляли эрозии и протрузию имплантата, болезненные участки во влагалище, проверяли расположение рукавов; рецидивом пролапса считалась II и более высокие степени тяжести пролапса по классификации POP-Q.

Опрос проводили за день до операции и через 12 мес после операции.

Степень тяжести расстройства функций тазовых органов оценивали при помощи Pelvic Organ Prolapse Distress Inventory (по 20 симптомам), которая включает 3 раздела: Pelvic Organ Prolapse Distress Inventory содержит 6 вопросов о симптомах пролапса тазовых органов; Colorectal Anal Distress Inventory – 8 вопросов для выявления дисфункции прямой кишки; Urinary Distress Inventory – 6 вопросов для диагностики дисфункции мочевого пузыря.

Pelvic Floor Impact Questionnaire оценивает влияние симптомов дисфункции тазовых органов на повседневную жизнь женщины. Она также состоит из 3 разделов: Pelvic Organ Prolapse Impact Questionnaire, Colorectal Anal Impact Questionnaire и Urinary Impact Questionnaire (чем выше оценка, тем тяжелее дисфункция).

Анкета PISQ-12 включает 12 вопросов для определения удовлетворенности сексуальной жизнью (чем выше оценка, тем более женщина удовлетворена половой жизнью).

Средняя длительность наблюдения составила 39 мес (95 % доверительный интервал 6–60 мес).

Определяли частоту интраоперационных и ранних послеоперационных (в период пребывания в стационаре) осложнений; а также тяжесть поздних послеоперационных осложнений (через 4 мес) по классификации Clavien–Dindo.

Результаты

В течение 1 года после операции были доступны для наблюдения 267 (89 %) из 300 пациенток (табл. 1), а 105 женщин находились под медицинским наблюдением в течение 5 лет.

Пациентки с пролапсом тазовых органов чаще всего предъявляли жалобы на чувство инородного тела во влагалище и учащенное мочеиспускание. В 207 (69 %) случаях выявлена ирритативная симптоматика; во время проведения КУДИ у 75 (50 %) пациенток выявлена гиперактивность детрузора. После оперативного лечения нормальный тонус мочевого пузыря по данным КУДИ подтвержден у 70 женщин. Пациенткам с сохранением гиперактивности детрузора после оперативного лечения была назначена терапия солифенацином, на фоне чего симптомы гиперактивности исчезли.

Таблица 1. *Распределение пациенток по типу и степени тяжести урогенитального пролапса по классификации Pelvic Organ Prolapse Quantification System, n = 300*

Table 1. *Patients' distribution by the type and grade of urogenital prolapse per the Pelvic Organ Prolapse Quantification System, n = 300*

Тип пролапса Type of prolapse	Степень тяжести пролапса Grade of prolapse	Число пациенток, абс. (%) Number of patients, abs. (%)	
		до операции prior to surgery	после операции after surgery
Цистоцеле Cystocele	0 – I	0	296 (98,7)
	III	209 (69,7)	4 (1,3)
	IV	91 (30,3)	0
Гистероптоз Hysteroptosis	0–1	0	294 (98,0)
	2	41 (13,7)	4 (1,3)
	3	214 (71,3)	2 (0,7)
	4	45 (15,0)	0

Обструктивное мочеиспускание (в основном у женщин с преобладающим передним пролапсом: ведущие точки – Aa, Ba по POP-Q) наблюдалось у 30 (10 %) пациенток, из них у 25 при ультразвуковом исследовании была выявлена остаточная моча в количестве от 70 до 400 мл (в среднем 120 мл); при КУДИ определялась гипоконтрактильность детрузора. Состояние функции мочеиспускания оценивали через 1 мес после операции. Обструктивное мочеиспускание во всех случаях купировано. Стрессовое недержание мочи *de novo* наблюдалось у 29 (9,7 %) из 300 женщин, из которых у 17 пациенток в срок от 3 до 12 мес проведено оперативное лечение в объеме имплантации свободной синтетической петли в пространство между мочеиспускательным каналом и передней стенкой влагалища (tension-free vaginal tape obturation).

По данным нашего исследования, хирургическая техника и результаты операции не зависели от индекса массы тела и возраста; результаты КУДИ никак не влияли на оперативную тактику.

До операции 165 женщин вели половую жизнь. После операции ни в одном случае не была выявлена диспареуния. Половую жизнь пациентки возобновляли к 3-му или 4-му месяцу после оперативного вмешательства. Однако результаты анкетирования по PISQ-12 показали, что через 1 год после операции сексуально активными оставались лишь 109 (66 %) женщин. Причинами отсутствия половых контактов были сопутствующие хронические заболевания (35,8 %), эректильная дисфункция у партнера (27,5 %), отсутствие желания у партнера (28,4 %), отсутствие партнера (8,3 %). Кроме того, результаты анкетирования по PISQ-12 свидетельствовали о незначительном повышении сексуальной активности женщин, ведущих половую жизнь, после операции (табл. 2).

Таблица 2. *Оценка качества жизни пациенток, оперированных по поводу пролапса тазовых органов с применением 6-рукавных сетчатых протезов*

Table 2. *Evaluation of quality of life of patients who underwent surgery with 6-arm mesh prosthetics due to pelvic organ prolapse*

Анкета Questionnaire	Оценка, баллы, Me (min–max) Score, points, Me (min–max)	
	до операции before surgery	после операции after surgery
Pelvic Organ Prolapse Distress Inventory	107 (54–154)	43 (0–94)
Pelvic Organ Prolapse Distress Inventory	41 (16–83)	10 (0–25)
Urinary Distress Inventory	41 (17–75)	20 (0–50)
Pelvic Floor Impact Questionnaire	63 (10–198)	21 (0–89)
Urinary Impact Questionnaire	28 (0–86)	13 (0–86)
Colorectal Anal Impact Questionnaire	12 (0–48)	5 (0–33)
Pelvic Organ Prolapse Impact Questionnaire	24 (0–85)	3 (0–28)
Pelvic Organ Prolapse/Urinary Incontinence Sexual Function Questionnaire	18	22

Помимо инконтиненции *de novo* зарегистрировано 45 случаев интра- и послеоперационных осложнений (табл. 3). За исключением эрозии слизистой влагалища, иссеченной в 2 случаях (IIIb степени), и повреждения мочевого пузыря, ушитого интраоперационно (IIIa степени), все осложнения были I степени тяжести по классификации Clavien–Dindo.

Таблица 3. *Структура интраоперационных и ранних послеоперационных осложнений у пациенток, оперированных по поводу пролапса тазовых органов, n = 45*

Table 3. *Structure of intraoperative and early postoperative complications, n = 45*

Осложнение Complication	Число случаев Number of cases	
	абс. abs.	%
Повреждение ягодичных сосудов Injury of the gluteal vessels	1	0,3
Паравезикальная гематома Paravesical hematoma	1	0,3
Гематома передней стенки влагалища Hematoma of the anterior vaginal wall	12	4
Протрузия имплантата Implant protrusion	4	1,3
Задержка мочеиспускания Urinary retention	17	5,8
Лихорадка (до 4 дней) Fever (up to 4 days)	7	2,3
Повреждение мочевого пузыря Bladder injury	3	1,0

Непосредственно после операции большинство пациенток (73 %) жаловались на незначительную болезненность в ягодичной области, которая, по-видимому, была связана с травмой ягодичных мышц при прохождении троакара. Болезненность не влияла на качество жизни и была купирована в течение 3–10 дней после операции путем назначения нестероидных противовоспалительных средств.

Продолжительность пребывания в стационаре варьировала от 3 до 12 дней и в среднем составила 4 дня.

В 6 случаях через 3–6 мес после операции произошел рецидив гистероптоза II–III стадии, и в 4 случаях через 12 мес был выявлен рецидив цистоцеле.

Средний объем кровопотери составил 75,0 ± 49,6 мл, средняя длительность операции – 38–143 мин.

Обсуждение

Согласно систематизированному обзору Кокрейновского сотрудничества хирургическое лечение переднего пролапса оказалось более эффективным при использовании синтетических материалов по сравнению с использованием собственных тканей [7]. В предыдущие годы троакарные методики подразумевали исключительно «слепое» проведение троакаров, что могло повлечь за собой травму тазовых сосудисто-нервных пучков, в результате чего возникали такие осложнения, как кровотечения, гематомы и хроническая тазовая боль. Оставался сравнительно высоким риск

повреждения тазовых органов (прямой кишки, мочевого пузыря, тазового отдела мочеточников). Это снижало популярность трансвагинальной mesh-хирургии с применением 4-рукавных имплантатов.

Недостатком 4-рукавных имплантатов была также ненадежность апикальной фиксации. Кроме того, такого количества рукавов было недостаточно для равномерного распределения сетки под мочевым пузырем. Большая частота протрузий была обусловлена расположением имплантата в непосредственной близости от продольного разреза передней стенки влагалища и несоблюдением техники 2-слойного закрытия раны [7].

При разработке сетчатого имплантата OPUR были устранены недостатки 4-рукавных моделей. Для каждой пары рукавов имплантатов были разработаны 3 троакара: передний трансобтураторный, задний трансобтураторный и транссакроспинальный. Конфигурация троакаров и техника их введения позволяла формировать каналы для рукавов на безопасном расстоянии от нервно-сосудистых пучков. В ходе вмешательства задний транссакроспинальный троакар проводят через середину сакроспинальной связки. Прямую кишку сдвигают в медиальном направлении и контролируют мануально введение троакара. Эта техника позволяет надежно провести апикальную фиксацию и свести практически к нулю риск повреждения прямой кишки и полового сосудисто-нервного пучка [7].

Незначительные кровотечения или гематомы и послеоперационная болезненность в ягодичной области – это результат неизбежного при всех троакарных методиках незначительного повреждения мышц. Эта болезненность не требует специального лечения и не влияет на продолжительность пребывания в стационаре.

Ключевые методы диагностики в нашем исследовании – оценка степени тяжести пролапса по POP-Q и имитационный тест для прогнозирования развития стрессового недержания мочи *de novo*. Качество жизни, в том числе состояние функции мочеиспускания, оценивали путем анкетирования. В 50 % случаев для оценки степени нарушения мочеиспускания выполняли КУДИ. Его результаты показали, что у пациенток с переднеапикальным пролапсом преобладала ирритативная симптоматика, характеризующаяся повышенной активностью детрузора при цистометрии. В случаях выраженного переднего компонента (ведущие точки – Aa, Ba по POP-Q) преобладала обструктивная симптоматика, иногда вплоть до ишурии.

Нормальное мочеиспускание после операции восстанавливалось в подавляющем большинстве случаев. Ирритативная симптоматика, сохранявшаяся у некоторых пациенток и после операции, могла быть вызвана возрастным дефицитом эстрогенов и некоторыми другими факторами [7].

Полученные нами результаты подтверждают интегральную теорию: восстановление правильной топографической анатомии тазовых органов приводит к восстановлению их функции. Слабый опорно-связочный аппарат способствует провисанию стенок влагалища и мочевого пузыря. Результатом нарушения анатомии и топографии органов становится нескоординированная и постоянная активация рецепторов растяжения дна мочевого пузыря, что сопровождается преждевременными (зачастую повелительными) позывами к мочеиспусканию [1].

Как уже ранее сообщалось, у пациенток с выраженным цистоцеле преобладал обструктивный компонент, при ультразвуковом исследовании определялась остаточная моча (в объеме 70–400 мл). Именно эти пациентки были склонны к послеоперационной ишурии, что, вероятно, связано с хронической ишурией и гипотонией детрузора. Применение ингибиторов холинэстерезы и интермиттирующая катетеризация (в течение 3–10 дней) восстанавливали нормальное мочеиспускание. Ввиду того, что полученные нами результаты КУДИ принципиально не влияли на тактику лечения, целесообразность его выполнения можно подвергнуть сомнению.

Магнитно-резонансную томографию не проводили, хотя некоторые сложные типы пролапса, возможно, требуют подобного подхода [8]. В свое исследование мы не включали женщин с подобным пролапсом; кроме того, из исследования были исключены женщины, ранее перенесшие операции на тазовых органах и (или) имеющие заболевания матки, требующие гистерэктомии.

Результаты нашего исследования во многом аналогичны результатам, полученным автором используемого нами метода [9], и существенно лучше результатов, полученных при использовании 4-рукавных имплантатов [10, 11]. Более того, в нашем исследовании частота осложнений была низкой (мы наблюдали только 6 (2 %) случаев гистероптоза). По нашему мнению, такие анатомические результаты достигаются в основном благодаря наличию дополнительных рукавов и, соответственно, равномерному распределению нагрузки на имплантат.

Таким образом, причиной рецидива апикального пролапса могут быть:

- несоблюдение рекомендаций по ограничению физической нагрузки и, как следствие, чрезмерное повышение внутрибрюшного давления при кашле, запорах и т. д.;
- особенности строения сакроспинальной связки, у которой мышечный компонент преобладает над соединительнотканным;
- анатомические особенности, например гипертрофия матки, элонгация шейки матки и (или) широкий перешеек матки;

– неправильная фиксация имплантата к перешейку, ведущая к миграции швов, фиксирующих имплантат.

По некоторым данным, частота стрессового недержания мочи при переднеапикальном пролапсе достигает 75 % случаев [12]. Стрессовое недержание мочи, замаскированное выраженным опущением мочевого пузыря, трудно обнаружить перед операцией. Имитационные тесты не гарантируют аналогичных результатов после операции. Устранение недержания мочи во время лечения опущения с использованием вагинального метода происходит сравнительно редко [13]. В нашем исследовании у 29 (9,7 %) женщин в послеоперационном периоде возникла стрессовая инконтиненция *de novo*. Кратковременная болезненность в ягодицах, вызванная повреждением ягодичных мышц при проведении троакаров, наблюдалась часто (в 73 % случаев), однако была купирована в большинстве наблюдений еще на стационарном этапе. Незначительные боли в месте расположения сакроспинальных рукавов ($n = 4$) иногда продолжались немного дольше и исчезали лишь к 3-му месяцу после операции.

Наиболее распространенное осложнение оперативного лечения пролапса – протрузия сетчатого имплантата, частота которой, по разным данным, варьирует от 3,6 до 18,0 % [14–18]. Основная причина эрозий и протрузий в перечисленных исследованиях заключается в совпадении плоскостей разреза стенки влагалища и позиции имплантата. В нашем исследовании в 4 (1,3 %) случаях наблюдались эрозии. Этот результат объясняется поперечным характером разреза, выполненного на уровне перешейка матки и не совпадающего с плоскостью имплантата. Хирургическое устранение анатомического дефекта само по себе не удовлетворяет ни врача, ни пациента. Важно восстановить нормальное функционирование органов малого таза. Систематизированный обзор Кокрейновского сотрудничества, посвященный хирургическому лечению урогенитального пролапса, подчеркивает нехватку данных о качестве жизни пациентов, что затрудняет оценку эффективности хирургического вмешательства. Использование анатомических критериев для определения показаний к оперативному лечению ставится под сомнение, поскольку не всегда существует корреляция между тяжестью пролапса и выраженностью симптомов дисфункции тазовых органов [7].

Судя по результатам анкетирования по PISQ-12, можно заключить, что пролапс тазовых органов лишь незначительно ухудшает половую функцию. Эти выводы аналогичны результатам других исследований [19, 20].

Результаты анкетирования пациенток, возобновивших половую жизнь, не выявили диспареунии через 12 мес после операции.

Для предотвращения синдрома обструктивной дефекации и для исключения сжатия имплантатом прямой кишки необходимо провести в конце операции пальцевое ректальное исследование (в нашей работе не было ни одного случая повреждения прямой кишки).

Заключение

В ходе долгосрочного исследования подтверждена высокая эффективность хирургической коррекции переднеапикального пролапса тазовых органов с применением 6-рукавного сетчатого имплантата OPUR. Учитывая большое число прооперированных пациенток и малую частоту осложнений, можно сделать вывод об относительной безопасности этого метода лечения цистоцеле и гистероптоза.

REFERENCES / ЛИТЕРАТУРА

1. Petros P. The female pelvic floor. Function, dysfunction and management according to the integral theory. Berlin, Heidelberg: Springer-Verlag, 2004. 222 p. DOI: 10.1007/978-3-662-05445-1.
2. Kenton K., Mueller E.R. The global burden of female pelvic floor disorders. BJU Int 2006;98 Suppl 1:1–5. DOI: 10.1111/j.1464-410X.2006.06299.x.
3. Gunasekera P., Sazaki J., Walker G. Pelvic organ prolapse: don't forget developing countries. Lancet 2007;369(9575):1789–90. DOI: 10.1016/S0140-6736(07)60814-9.
4. Гинекология. Национальное руководство. Под ред. В.И. Кулакова, И.Б. Манухина, Г.М. Савельевой. М.: ГЭОТАР-Медиа, 2011. 1088 с. [Gynecology. National guideline. Ed. by V.I. Kulakov, I.B. Manukhina, G.M. Savelieva. Moscow: Geotar-Media, 2011. 1088 p. (In Russ.)].
5. Shah A.D., Kohli N., Rajan S.S., Hoyte L. The age distribution, rates, and types of surgery for pelvic organ prolapse in the USA. Int Urogynecol J Pelvic Floor Dysfunct 2008;19(3):421–8. DOI: 10.1007/s00192-007-0457-y.
6. Barber M.D., Walters M.D., Bump R.C. Short forms of two condition-specific quality-of-life questionnaires for women with pelvic floor disorders (PFDI-20 and PFIQ-7). Am J Obstet Gynecol 2005;193(1):103–13. DOI: 10.1016/j.ajog.2004.12.025.
7. Guyomard A., Delorme E. Transvaginal treatment of anterior or central urogenital prolapse using six tension-free straps and light mesh. Int J Gynaecol Obstet 2016;133(3):365–9. DOI: 10.1016/j.ijgo.2015.10.016.
8. Kasyan G., Tupikina N., Pushkar D. Types of pelvic floor defects in women with pelvic organ prolapse. J Urol 2017;197(4 Suppl):e51.
9. Flam F. Sedation and local anaesthesia for vaginal pelvic floor repair of genital prolapse using mesh. Int Urogynecol J Pelvic Floor Dysfunct 2007;18(12):1471–5. DOI: 10.1007/s00192-007-0350-8.
10. Fatton B., Amblard J., Debodinance P. et al. Transvaginal repair of genital prolapse: preliminary results of a new tension-free vaginal mesh (prolift technique) – a case series multicentric study. Int Urogynecol J Pelvic Floor Dysfunct 2007;18(7):743–52. DOI: 10.1007/s00192-006-0234-3.

11. Bai S.W., Jeon M.J., Kim J.Y. et al. Relationship between stress urinary incontinence and pelvic organ prolapse. Int Urogynecol J Pelvic Floor Dysfunct 2002;13(4):256–60. DOI: 10.1007/s001920200053.
12. Fatton B. Is there any evidence to advocate SUI prevention in continent women undergoing prolapse repair? An overview. Int Urogynecol J Pelvic Floor Dysfunct 2009;20(2):235–45. DOI: 10.1007/s00192-008-0734-4.
13. Davila G.W., Jijon A. Managing vaginal mesh exposure/erosions. Curr Opin Obstet Gynecol 2012;24(5):343–8. DOI: 10.1097/GCO.0b013e328357a1c5.
14. Achtari C., Hiscock R., O'Reilly B.A. et al. Risk factors for mesh erosion after transvaginal surgery using polypropylene (Atrium) or composite polypropylene/polyglactin 910 (Vypro II) mesh. Int Urogynecol J Pelvic Floor Dysfunct 2005;16(5):389–94. DOI: 10.1007/s00192-004-1272-3.
15. Gutman R.E., Nosti P.A., Sokol A.I. et al. Three-year outcomes of vaginal mesh for prolapse: a randomized controlled trial. Obstet Gynecol 2013;122(4):770–7. DOI: 10.1097/AOG.0b013e3182a49dac.
16. Khandwala S., Jayachandran C. Transvaginal mesh surgery for pelvic organ prolapse – Prolift+M: a prospective clinical trial. Int Urogynecol J 2011;22(11):1405–11. DOI: 10.1007/s00192-011-1482-4.
17. Dwyer P.L., O'Reilly B.A. Transvaginal repair of anterior and posterior compartment prolapse with atrium polypropylene mesh. BJOG 2004;111(8):831–6. DOI: 10.1111/j.1471-0528.2004.00194.x.
18. Helström L., Nilsson B. Impact of vaginal surgery on sexuality and quality of life in women with urinary incontinence or genital descensus. Acta Obstet Gynecol Scand 2005;84(1):79–84. DOI: 10.1111/j.0001-6349.2005.00668.x.
19. Weber A.M., Walters M.D., Piedmonte M.R. Sexual function and vaginal anatomy in women before and after surgery for pelvic organ prolapse and urinary incontinence. Am J Obstet Gynecol 2000;182(6):1610–5. DOI: 10.1067/mob.2000.107436.
20. Handa V.L., Zyczynski H.M., Brubaker L. et al. Sexual function before and after sacrocolpopexy for pelvic organ prolapse. Am J Obstet Gynecol 2007;197(6):629.e1-6. DOI: 10.1016/j.ajog.2007.08.016.

Вклад авторов
О.В. Снурницына: проведение операций, анализ полученных данных (включая статистический), написание текста статьи;
М.В. Лобанов: получение данных для анализа;
Ж.Ш. Иноятов: обзор публикаций по теме статьи;
А.Н. Никитин, Б.А. Слободянюк: проведение операций;
Л.М. Рапопорт: научное редактирование статьи, научное консультирование;
М.Э. Еникеев: разработка дизайна исследования, проведение операций.
Authors' contributions
O.V. Snurnitsyna: surgical treatment, analysis of the obtained data (including statistics), article writing;
M.V. Lobanov: obtaining data for analysis;
J.Sh. Inoyatov: reviewing of publications on the article's theme;
A.N. Nikitin, B.A. Slobodyanyuk: surgical treatment;
L.M. Rapoport: scientific editing of the article, scientific advice;
M.E. Enikeev: development of thr research design, surgical treatment.

ORCID авторов / ORCID of authors
О.В. Снурницына / O.V. Snurnitsyna: http://orcid.org/0000-0003-2238-9347
Ж.Ш. Иноятов / J.Sh. Inoyatov: https://orcid.org/0000-0002-0475-821X
Л.М. Рапопорт / L.M. Rapoport: http://orcid.org/0000-0001-7787-1240
М.Е. Еникеев / M.E. Enikeev: http://orcid.org/0000-0002-3007-1315

Конфликт интересов. Авторы заявляют об отсутствии конфликта интересов.
Conflict of interest. The authors declare no conflict of interest.

Финансирование. Исследование проведено без спонсорской поддержки.
Financing. The study was performed without external funding.

Соблюдение прав пациентов и правил биоэтики
Протокол исследования одобрен этическим комитетом ФГАОУ ВО Первый Московский государственный медицинский университет им. И.М. Сеченова Минздрава России.
Все пациенты подписали информированное согласие на участие в исследовании.
Compliance with patient rights and principles of bioethics
The study protocol was approved by the ethics committee of I.M. Sechenov First Moscow State Medical University.
All patients gave written informed consent to participate in the study.

Статья поступила: 21.03.2020. **Принята к публикации:** 18.04.2020.
Article submitted: 21.03.2020. **Accepted for publication:** 18.04.2020.

Реноилиакальные внутрисистемные анастомозы нижней полой вены

А.А. Капто

ФГАОУ ВО «Российский университет дружбы народов»; Россия, 117198 Москва, ул. Миклухо-Маклая, 6;
кафедра урологии АНО ДПО «Центр обучения медицинских работников»; Россия, 125130 Москва, Старопетровский пр-д, 7а, стр. 30;
Центр андрологии ООО «СМ-Клиника»; Россия, 125040 Москва, пер. Расковой, 14/22

Контакты: *Александр Александрович Капто alexander_kapto@mail.ru*

Цель исследования *– описать анастомозы между левой почечной и подвздошными венами в бассейне нижней полой вены и предложить их классификацию.*
Материалы и методы. *С 2015 по 2020 г. было обследовано 340 мужчин с варикозной болезнью вен органов малого таза и двусторонним варикоцеле. У 157 пациентов проведена отсроченная визуализация в течение 10–30 с при флеботестикулографии с целью детального изучения рентгеноанатомии венозной системы органов мошонки и выявления вариантов коллатерального кровообращения.*
Результаты. *Полученные при флебографии данные позволили нам предложить собственную классификацию анастомозов между левой почечной веной и общей подвздошной веной в бассейне нижней полой вены (реноилиакальных анастомозов системы нижней полой вены): 1) через вену семявыносящего протока (v. ductus deferens); 2) через вену мышцы, поднимающей яичко (v. cremasterica); 3) через наружную яичковую вену (v. testicularis externa). Помимо классификации, нами впервые предложены термины для обозначения этих видов анастомозов, которые до сих пор не имели специальных названий в медицинской научной литературе.*
Дано новое определение термина «венозный анастомотический узел (nodus venarum anastomoticus) яичка и его придатка» – анатомическая связь между 4 венами: внутренней яичковой веной (v. testicularis interna), наружной яичковой веной, веной мышцы, поднимающей яичко, и веной семявыносящего протока (v. ductus deferens). Предложен новый термин «псевдоварикоцеле» (pseudovaricocele), обозначающий компенсаторное расширение внутренней яичковой вены при нормальном антеградном кровотоке по ней.
Заключение. *В настоящей работе дано рентгеноанатомическое описание различных видов коллатерального кровообращения в системе нижней полой вены между левой почечной веной и подвздошными сосудами при различных видах артериовенозных конфликтов как верхнего (синдром орехокола (nutcracker syndrome), задний синдром орехокола (posterior nutcracker syndrome)), так и нижнего уровня (синдром Мея–Тернера (May–Thurner syndrome)).*

Ключевые слова: *варикозная болезнь вен органов малого таза, варикоцеле, синдром орехокола, синдром Мея–Тернера, венозные анастомозы*

Для цитирования: *Капто А.А. Реноилиакальные внутрисистемные анастомозы нижней полой вены. Андрология и генитальная хирургия 2020;21(2):51–7.*

DOI: 10.17650/2070-9781-2020-21-2-51-57

CC BY

Reno-iliac intrasystem anastomoses of the inferior vena cava

A.A. Kapto

RUDN University; 6 Miklukho-Maklaya St., Moscow 117198, Russia;
Urology Department of the Professional Medical Training Center; Bld. 30, 7a Staropetrovskiy Dr., Moscow 125130, Russia;
Center of Andrology, SM-Clinic; 14/22 Raskovoy Ln., Moscow 125040, Russia

The study objective *is to describe the anastomoses between the left renal and iliac veins in the inferior vena cava system and to classify these anastomoses.*
Materials and methods. *From 2015 to 2020, 340 men with varicose veins of the pelvic organs and bilateral varicocele were examined. Delayed imaging for 10–30 s with phlebotesticulography of 157 patients allowed us to study in more detail the vascular venous x-ray anatomy of the scrotum and various options for collateral circulation.*
Results. *The data obtained by us during phlebography allowed us to offer our own classification of anastomoses between the left renal vein and the common iliac vein in the inferior vena cava system (reno-iliac intrasystemic anastomoses of the inferior vena cava): 1) through the vein of the vas deferens (v. ductus deferens), 2) through the cremasteric vein (v. cremasterica), 3) through the external testicular vein (v. testicularis externa). In addition to the classification, the terms for specific types of anastomoses are also proposed by us for the first time and do not*

have a name in the medical scientific literature. A new definition of the term "venous anastomotic node (nodus venarum anastomoticus) of the testis and its appendage" is proposed, which describes the anatomical relationship between the 4 veins: the internal testicular vein, external testicular vein, vena cremasterica and veins of the vas deferens. A new term is proposed "pseudo-varicocele" that defines the compensatory expansion of the internal testicular vein during normal antegrade blood flow through it.

Conclusion. *In this work, we give an X-ray anatomical description of the development of various types of collateral circulation in the system of the inferior vena cava between the left renal vein and iliac vessels in various types of arteriovenous conflicts of both the upper (nutcracker syndrome, posterior nutcracker syndrome) and the lower level (May–Thurner syndrome).*

Key words: *pelvic varices, varicocele, nutcracker syndrome, May–Thurner syndrome, venous anastomoses*

For citation: *Kapto A.A. Reno-iliac intrasystem anastomoses of the inferior vena cava. Andrologiya i genital'naya khirurgiya = Andrology and Genital Surgery 2020;21(2):51–7. (In Russ.).*

Введение

Анастомозы, соединяющие притоки какой-либо крупной вены и принадлежащие ее бассейну, называются внутрисистемными. С точки зрения уролога и андролога, наибольший интерес представляют такие внутрисистемные венозные анастомозы, как анастомозы между левой почечной и подвздошными венами в бассейне нижней полой вены. Знание этих анастомозов позволяет врачу выявить не отдельное заболевание, являющееся лишь частью общей картины, а целую группу коморбидных нарушений, связанных единым патогенезом. Изучением коллатерального кровообращения при компрессии подвздошных вен занимались многие исследователи. Тем не менее системные представления о вариантах коллатерального венозного кровообращения, в частности об анастомозах в бассейне нижней полой вены, в настоящее время отсутствуют. В связи с этим **целью** данного **исследования** стало описание анастомозов между левой почечной и подвздошными венами в бассейне нижней полой вены и составление их классификации.

Материалы и методы

С 20.07.2015 по 16.04.2020 было обследовано 340 мужчин с варикозной болезнью вен органов малого таза и двусторонним варикоцеле. Возраст пациентов варьировал от 17 до 69 лет и в среднем составлял 34,3 года.

У всех пациентов проведены ультразвуковое исследование органов мошонки с цветовым доплеровским картированием, трансректальное ультразвуковое исследование предстательной железы и вен перипростатического сплетения, магнитно-резонансная томография нижней полой вены и сосудов малого таза или компьютерная томография органов брюшной полости с контрастированием.

У 157 пациентов выполнена флебография ренокавального и илеокавального сегментов с контрастированием, у 37 – флеботонометрия ренокавального и илеокавального сегментов в спокойном состоянии и при пробе Вальсальвы.

Эмболизацию яичковой вены перенесли 11 пациентов, ангиопластику левой общей подвздошной вены – 9, ангиопластику и стентирование левой общей подвздошной вены – 71, эмболизацию простатического венозного сплетения – 11.

Результаты всех флебографических исследований были проанализированы при помощи компьютерной программы RadiAnt DICOM Viewer.

Результаты

По данным ультразвукового исследования органов мошонки у всех пациентов был верифицирован диагноз двустороннего варикоцеле. При трансректальном ультразвуковом исследовании расширение вен простатического сплетения (диаметр >5 мм) выявлено у 304 пациентов. По данным магнитно-резонансной томографии нижней полой вены и сосудов малого таза или компьютерной томографии органов брюшной полости с контрастированием синдром подвздошной венозной компрессии был выявлен у 331 пациента, аортомезентериальная компрессия левой почечной вены – у 93, ретроаортальная левая почечная вена – у 9 пациентов.

В большинстве случаев рентгенохирурги не выполняют отсроченных снимков после ретроградного контрастирования яичковой вены и довольствуются только информацией о наличии патологического рефлюкса. Проведение отсроченной визуализации в течение 10–30 с при флеботестикулографии дало нам возможность более детально изучить рентгеноанатомию венозной системы органов мошонки и выявить различные варианты коллатерального кровообращения. Полученные при флебографии данные позволили нам предложить собственную классификацию анастомозов между левой почечной веной и общей подвздошной веной в бассейне нижней полой вены (реноилиакальных внутрисистемных анастомозов нижней полой вены).

Ключом к пониманию связи между такими разными заболеваниями, как варикоцеле, простатит, варикозная болезнь вен органов малого таза, веногенная эректильная дисфункция, служат представления об анатомии венозной системы яичка и его придатка. В.В. Ким и В.Г. Казимиров (2008) определили 3 пути оттока крови от яичка: 1) по яичковой вене; 2) по вене мышцы, поднимающей яичко; 3) по вене семявыносящего протока.

Эти сосуды анастомозируют между собой [1]. По аналогии с артериями яичка и его придатка в 2016 г. мы предложили обозначать анатомическую связь между яичковой веной, веной мышцы, поднимающей яичко, и веной семявыносящего протока термином «венозный анастомотический узел яичка и его придатка» [2]. Венозный анастомотический узел (*nodus venarum anastomoticus*) яичка и его придатка играет ключевую роль в формировании различных вариантов коллатерального кровообращения при артериовенозных конфликтах как верхнего (синдром орехокола (nutcracker syndrome), задний синдром орехокола (posterior nutcracker syndrome)), так и нижнего (синдром Мея–Тернера (May–Thurner syndrome)) уровней. Анализ вариантов венозного оттока в норме и при различных артериовенозных конфликтах в рамках концепции венозного анастомотического узла яичка и его придатка позволил нам сделать следующее наблюдение. При всех вариантах варикоцеле происходит усиление венозного оттока от яичка и его придатка по вене семявыносящего протока в венозное сплетение предстательной железы [2].

На протяжении последних 3 лет при проведении флебографии ренокавального и илеокавального сегментов у пациентов с различными видами артериовенозных конфликтов нами были получены данные об анастомотической связи лозовидного сплетения с наружной яичковой веной, впадающей в нижнюю эпигастральную вену или сразу в наружную подвздошную вену. Ввиду этого обстоятельства мы решили пересмотреть предложенное нами в 2016 г. определение венозного анастомотического узла яичка и его придатка. В настоящее время мы полагаем, что термин «венозный анастомотический узел (*nodus venarum anastomoticus*) яичка и его придатка» обозначает анатомическую связь между собой 4 вен: внутренней яичковой вены (*v. testicularis interna*), наружной яичковой вены (*v. testicularis externa*), вены мышцы, поднимающей яичко (*v. cremasterica*), и вены семявыносящего протока (*v. ductus deferens*).

Анастомотическая связь между левой почечной веной и подвздошной веной осуществляется через венозный анастомотический узел. В группе реноилиакальных внутрисистемных анастомозов нижней полой вены мы выделили следующие (рис. 1):

– через вену семявыносящего протока (*v. ductus deferens*);
– через вену мышцы, поднимающей яичко (*v. cremasterica*);
– через наружную яичковую вену (*v. testicularis externa*).

Мы предлагаем обозначать реноилиакальные внутрисистемные анастомозы нижней полой вены в зависимости от направления кровотока, обусловленного

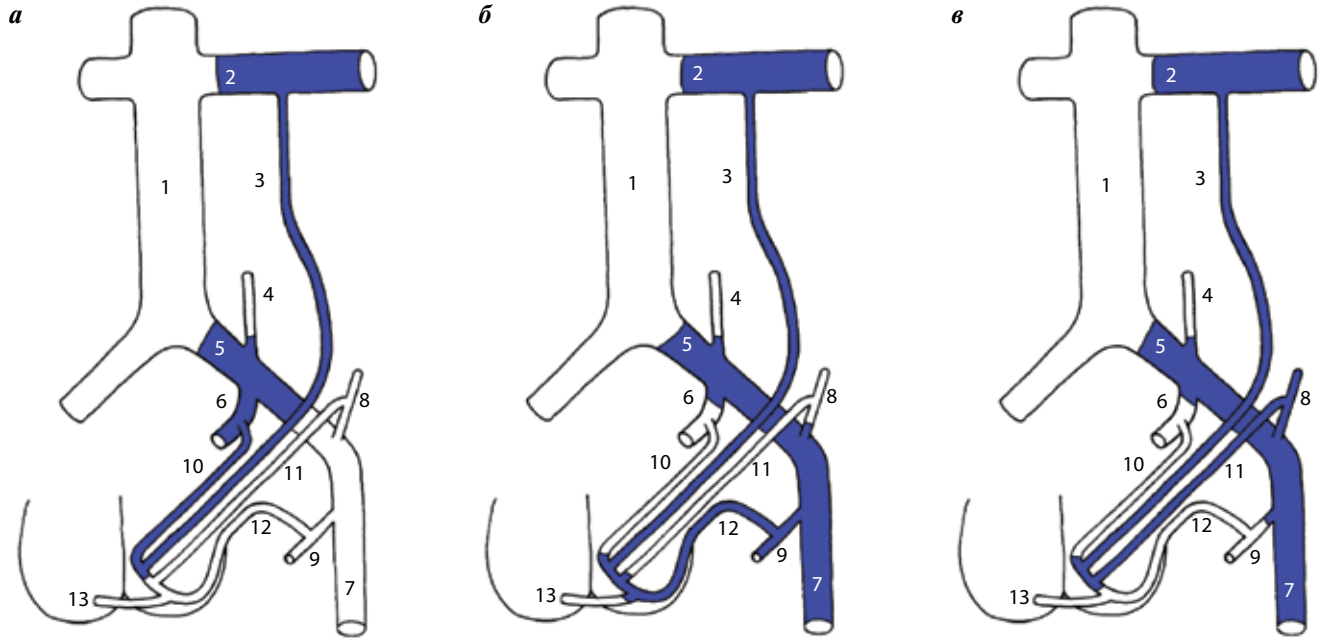

Рис. 1. *Реноилиакальные внутрисистемные анастомозы нижней полой вены: а – через v. ductus deferens; б – через v. cremasterica; в – через v. testicularis externa. 1 – v. cava inferior; 2 – v. renalis sinistra; 3 – v. testicularis interna; 4 – v. lumbalis ascendens; 5 – v. iliaca communis sinistra; 6 – v. iliaca interna sinistra; 7 – v. femoralis sinistra; 8 – v. epigastrica inferior; 9 – v. saphena; 10 – v. ductus deferens sinistra; 11 – v. testicularis externa; 12 – v. cremasterica; 13 – венозный сброс из левой половины мошонки в правую*

Fig. 1. *Reno-iliac portacaval anastomoses of the inferior vena cava: a – through v. ductus deferens; б – through v. cremasterica; в – through v. testicularis externa. 1 – v. cava inferior; 2 – v. renalis sinistra; 3 – v. testicularis interna; 4 – v. lumbalis ascendens; 5 – v. iliaca communis sinistra; 6 – v. iliaca interna sinistra; 7 – v. femoralis sinistra; 8 – v. epigastrica inferior; 9 – v. saphena; 10 – v. ductus deferens sinistra; 11 – v. testicularis externa; 12 – v. cremasterica; 13 – venous reflux from the left part of the scrotum into the right*

либо компрессией левой почечной вены (от почки (*a renibus*)), либо компрессией общей подвздошной вены (к почке (*nam renibus*)) (см. таблицу).

Классификация анастомозов между левой почечной веной и общей подвздошной веной в зависимости от направления кровотока

Classification of anastomoses between the left renal vein and the common iliac vein depending on the direction of blood flow

Связующая вена Connective vein	Название анастомоза при направлении кровотока Anastomosis name for the blood flow direction	
	от почки (*a renibus*) from the kidney (*a renibus*)	к почке (*nam renibus*) to the kidney (*nam renibus*)
Через *v. ductus deferens* Through *v. ductus deferens*	Реноилиакальный (ренопельвикальный) Reno-iliac (reno-pelvic)	Илиакоренальный (слева), илиакокавальный (справа) Iliac-renal (on the left), iliac-caval (on the right)
Через *v. cremasterica* Through *v. cremasterica*	Реноилиакальный Reno-iliac	Илиакоренальный (слева), илиакокавальный (справа) Iliac-renal (on the left), iliac-caval (on the right)
Через *v. testicularis externa* Through *v. testicularis externa*	Реноилиакальный Reno-iliac	Илиакоренальный (слева), илиакокавальный (справа) Iliac-renal (on the left), iliac-caval (on the right)

Обсуждение

Вена семявыносящего протока впадает в бассейн внутренней подвздошной вены, и ее полнокровие вследствие как антеградного (при компрессии левой почечной вены и реносперматическом типе варикоцеле), так и ретроградного кровотока (при подвздошной венозной компрессии и илеосперматическом типе варикоцеле) неразрывно связано с варикозной болезнью вен органов малого таза.

При аортомезентериальной компрессии левой почечной вены (синдроме орехокола) анастомоз через вену семявыносящего протока (*v. ductus deferens*) определяется как реноилиакальный. Этот анастомоз впервые был описан нами в 2006 г. под названием «ренопельвикальный венозный анастомоз». Этот термин описывал процесс перераспределения венозной крови у больных с левосторонним варикоцеле при артериальном аортомезентериальном «пинцете» и сбросе крови из бассейна левой почечной вены (через венозный анастомотический узел, образованный *v. testicularis interna sinistra*, *v. ductus deferens sinistra* и *v. cremasterica sinistra*) в бассейн *v. pudenda interna* и *plexus venosus prostaticus* (рис. 2). Это позволило определить варикоцеле как гемодинамическую предпосылку развития и рецидивирования хронического простатита [3–5].

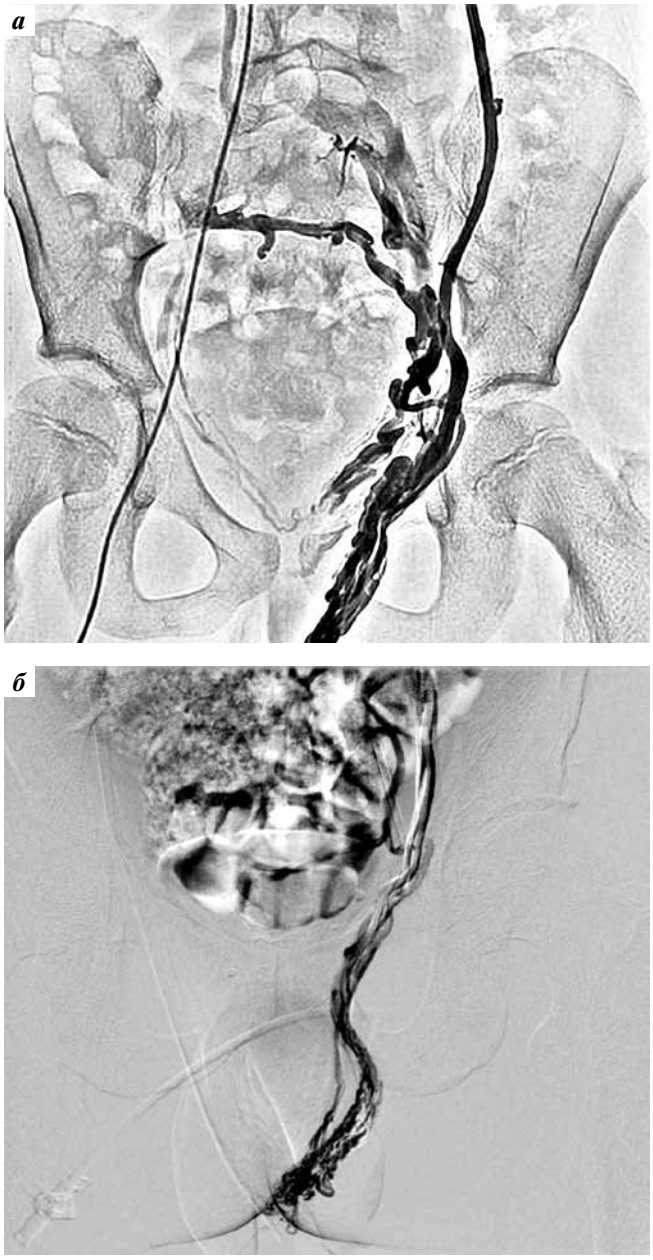

Рис. 2. *Ретроградная ренотестикулофлебография. Реноилиакальный (ренопельвикальный) венозный анастомоз через вену семявыносящего протока: а – коллатеральный кровоток в бассейне внутренних подвздошных вен и в парапростатическом венозном сплетении (ипсилатеральный); б – коллатеральный кровоток в мочеполовом венозном сплетении*

Fig. 2. *Retrograde renotesticulophlebography. Reno-iliac (reno-pelvic) venous anastomosis through the vas deference vein: a – collateral blood flow in the internal iliac vein bed and ipsilateral in the paraprostatic venous plexus; б – collateral blood flow in the urogenital venous plexus*

В 2008 г. Y. Gat и соавт. сообщили о результатах обследования и лечения 28 пациентов в возрасте 41–77 лет с доброкачественной гиперплазией предстательной железы (с сохранением жалобами в течение 2 лет и более) на фоне двустороннего варикоцеле [6]. Авторы установили, что при уровне давления крови 6 мм рт. ст.

в *v. testicularis interna* клапаны функционируют и варикоцеле отсутствует. При повышении давления крови в *v. testicularis interna* до 31,5 мм рт. ст. развивается варикоцеле, а венозный отток от яичка осуществляется по *v. ductus deferens* в предстательную железу. При ретроградной флебографии лозовидного сплетения с 10-секундной задержкой происходило контрастирование перикапсулярной области предстательной железы; таким образом определено, что при повышении венозного давления в яичковой вене происходил сброс крови прямо в предстательную железу, где венозное давление ниже.

Методика отсроченной флеботестикулографии позволила нам также подтвердить связь варикоцеле с венозным полнокровием органов малого таза и предстательной железы.

Ранее мы полагали, что анатомическая сосудистая связь между органами мошонки и органами малого таза осуществляется 2 путями: 1) через внутреннюю подвздошную вену, 2) через вену семявыносящего протока [2]. Однако в настоящее время мы считаем, что анатомическая связь между органами мошонки и органами малого таза осуществляется только через вену семявыносящего протока, которая имеет коллатерали с внутренней подвздошной веной.

Термин «реноилиакальный венозный анастомоз через вену семявыносящего протока» по своему содержанию является абсолютно идентичным предложенному нами в 2006 г. термину «ренопельвикальный венозный анастомоз». Наличие этого венозного анастомоза позволяет определить левостороннее варикоцеле и варикозную болезнь вен органов малого таза как коморбидные патологии по отношению к синдрому сдавления левой почечной вены.

При подвздошной венозной компрессии анастомоз через вену семявыносящего протока компенсирует полнокровие вен органов малого таза вследствие подвздошной венозной компрессии за счет усиления оттока по гонадным венам в левую почечную вену слева (такой вид анастомоза мы обозначили как илиакоренальный) и в нижнюю полую вену справа (илиакокавальный).

Важно учитывать, что усиление антеградного кровотока по внутренней яичковой вене может привести к ее компенсаторному расширению, что может быть расценено клиницистами как варикоцеле. B.L. Coolsaet в 1980 г. подробно описал нормальный антеградный венозный отток по левой внутренней яичковой вене при обструкции левой общей подвздошной вены [7]. O. Ivanissevich в 1960 г., проанализировав опыт оперативного лечения варикоцеле по собственной методике (4470 пациентов в течение 42 лет), определил варикоцеле как анатомо-клинический синдром. Анатомически он характеризуется варикозными узлами вен в мошонке, а клинически – венозным рефлюксом [8]. С этой точки зрения компенсаторное расширение внутренней яичковой вены при нормальном антеградном кровотоке по ней нельзя определять как варикоцеле. Для таких случаев мы считаем обоснованным и целесообразным предложить новый термин – «псевдоварикоцеле» (*pseudovaricocele*). Хирургическое прерывание кровотока (резекция, лигирование, клипирование, эмболизация) по расширенной яичковой вене при псевдоварикоцеле может привести к усилению венозного полнокровия органов малого таза с появлением или усилением характерной для него клинической симптоматики: болевого синдрома, дизурии, веногенной эректильной дисфункции и геморроя.

Более того, в таких случаях варикоцеле после операции не исчезает, так как развивается вследствие рефлюкса по вене семявыносящего протока, а не по внутренней яичковой вене, которую хирурги лигируют. M.D. Bomalaski и соавт. в 1993 г. впервые детально описали случай рецидивного варикоцеле (после операций в 12-, 13- и 16-летнем возрасте) из-за синдрома компрессии левой общей подвздошной вены. Варикоцеле было вызвано наличием венозных коллатералей при подвздошной компрессии и поэтому было устойчиво к стандартному хирургическому лечению (перевязке яичковой вены) [9].

При аортомезентериальной компрессии левой почечной вены формируется реноилиакальный венозный анастомоз через вену мышцы, поднимающей яичко (рис. 3). Наряду с реноилиакальными анастомозами через вену семявыносящего протока и через наружную яичковую вену он компенсирует венозное полнокровие лозовидного сплетения при реносперматическом типе варикоцеле.

Рис. 3. *Ретроградная ренотестикулофлебография. Реноилиакальный венозный анастомоз через вену мышцы, поднимающей яичко*

Fig. 3. *Retrograde renotesticulophlebography. Reno-iliac venous anastomosis through the cremasteric vein*

При подвздошной венозной компрессии формируется илиакоренальный венозный анастомоз через вену мышцы, поднимающей яичко. Наряду с илиакоренальными анастомозами через вену семявыносящего протока и через наружную яичковую вену он компенсирует венозное полнокровие гроздевидного сплетения при илеосперматическом типе варикоцеле.

При компрессии левой почечной вены формируется реноилиакальный венозный анастомоз через наружную яичковую вену (рис. 4). Наряду с реноилиакальными венозными анастомозами через вену семявыносящего протока и через вену мышцы, поднимающей яичко, он компенсирует венозное полнокровие лозовидного сплетения при реносперматическом типе варикоцеле.

Рис. 4. *Ретроградная ренотестикулофлебография. Реноилиакальный венозный анастомоз через наружную яичковую вену*

Fig. 4. *Retrograde renotesticulophlebography. Reno-iliac venous anastomosis through the external testicular vein*

При компрессии общей подвздошной вены формируется илиакоренальный венозный анастомоз через наружную яичковую вену. Этот анастомоз наряду с илиакоренальными венозными анастомозами через вену семявыносящего протока и через вену мышцы, поднимающей яичко, участвует в формировании илеосперматического типа варикоцеле.

Заключение

В настоящей работе дано рентгеноанатомическое описание развития различных видов коллатерального кровообращения между левой почечной веной и подвздошными сосудами в бассейне нижней полой вены при различных видах артериовенозных конфликтов как верхнего (синдром орехокола и задний синдром орехокола), так и нижнего уровня (синдром Мея–Тернера). Дано новое определение термина «венозный анастомотический узел (*nodus venarum anastomoticus*) яичка и его придатка» – анатомическая связь 4 вен: внутренней яичковой вены (*v. testicularis interna*), наружной яичковой вены (*v. testicularis externa*), вены мышцы, поднимающей яичко (*v. cremasterica*), и вены семявыносящего протока (*v. ductus deferens*).

Анастомотическая связь между левой почечной веной и подвздошной веной осуществляется через венозный анастомотический узел. Мы предлагает классификацию реноилиакальных внутрисистемных анастомозов нижней полой вены, включающую 3 типа: 1) через вену семявыносящего протока (*v. ductus deferens*); 2) через вену мышцы, поднимающей яичко (*v. cremasterica*); 3) через наружную яичковую вену (*v. testicularis externa*). Предложен новый термин «псевдоварикоцеле» (*pseudovaricocele*), обозначающий компенсаторное расширение внутренней яичковой вены при нормальном антеградном кровотоке по ней. Надеемся, что все эти данные будут определять более вдумчивое отношение врачей-урологов к проблеме варикоцеле.

ЛИТЕРАТУРА / REFERENCES

1. Ким В.В., Казимиров В.Г. Анатомо-функциональное обоснование оперативного лечения варикоцеле. М.: Медпрактика-М, 2008. С. 7. [Kim V.V., Kazimirov V.G. Anatomical and functional explanation of surgical treatment of varicocele. Moscow: Medpraktika-M, 2008. P. 7. (In Russ.)].
2. Капто А.А. Клинические аспекты сосудистой анатомии у пациентов с варикоцеле (лекция). Экспериментальная и клиническая урология 2016;(2):70–9. [Kapto A.A. Clinical aspects of vascular anatomy in patients with varicocele (lecture). Eksperimentalnaya i klinicheskaya urologiya = Experimental & Clinical Urology 2016;(2):70–9. (In Russ.)].
3. Капто А.А. Роль варикоцеле в развитии простатита. В сб.: Материалы III Всероссийской конференции «Мужское здоровье». М., 2006. Доступно по: http://au-health.ru/listview.php?nid=579&part=53. [Kapto A.A. The role of varicocele in the development of prostatitis. In: Proceedings of the III Russian Conference "Male Health". Moscow, 2006. Available at: http://au-health.ru/listview.php?nid=579&part=53 (In Russ.)].
4. Капто А.А. Левостороннее ортостатическое варикоцеле и хронический простатит. Электронный сборник научных трудов «Здоровье и образование в XXI веке» 2008;10(10):446. [Kapto A.A. Left-sided orthostatic varicocele and chronic prostatitis. Elektronnyy sbornik nauchnykh trudov "Zdorov'e i obrazovanie v XXI veke" = Electronic Scientific and Educational Bulletin "Health and Education in the XXI century" 2008;10(10):446. (In Russ.)].
5. Капто А.А., Виноградов И.В., Дендеберов Е.С., Амирханян Г.М. Руководство по клинической андрологии. М.:

Медпрактика-М, 2008. 271 с. [Капто А.А., Виноградов И.В., Дендеберов Е.С., Амирханян Г.М. Clinical Andrology. Guide. Moscow: Medpraktika-M, 2008. 271 p. (In Russ.)].
6. Gat Y., Gornish M., Heiblum M., Joshua S. Reversal of benign prostate hyperplasia by selective occlusion of impaired venous drainage in the male reproductive system: novel mechanism, new treatment. Andrologia 2008;40(5):273–81. DOI: 10.1111/j.1439-0272.2008.00883.x.
7. Coolsaet B.L. The varicocele syndrome: venography determining the optimal level for surgical management. J Urol 1980;124(6):833–9. DOI: 10.1016/s0022-5347(17)55688-8.
8. Ivanissevich O. Left varicocele due to reflux: experience with 4,470 operative cases in forty-two years. J Int Coll Surg 1960;34:742–55.
9. Bomalaski M.D., Mills J.L., Argueso L.R. et al. Iliac vein compression syndrome: an unusual cause of varicocele. J Vasc Surg 1993;18(6):1064–8. DOI: 10.1067/mva.1993.45525.

ORCID автора / ORCID of author
А.А. Капто / A.A. Kapto: https://orcid.org/0000-0002-1731-6365

Конфликт интересов. Автор заявляет об отсутствии конфликта интересов.
Conflict of interest. The author declares no conflict of interest.

Финансирование. Исследование проведено без спонсорской поддержки.
Financing. The study was performed without external funding.

Соблюдение прав пациентов и правил биоэтики
Все пациенты подписали информированное согласие на участие в исследовании.
Compliance with patient rights and principles of bioethics
All patients gave written informed consent to participate in the study.

Статья поступила: 12.03.2020. **Принята к публикации:** 18.05.2020.
Article submitted: 12.03.2020. **Accepted for publication:** 18.05.2020.

Микронутриентный дефицит у мужчин с бесплодием

А.Ю. Цуканов, Д.В. Турчанинов, Д.А. Сатыбалдин, Т.А. Юнацкая, К.Н. Соколов

ФГБОУ ВО «Омский государственный медицинский университет» Минздрава России; Россия, 644043 Омск, ул. Ленина, 12

Контакты: *Антон Юрьевич Цуканов autt@mail.ru*

Цель исследования *– сравнить уровень микронутриентов в организме мужчин, страдающих бесплодием, и мужчин с нормальной фертильностью.*

Материалы и методы. *У мужчин с диагнозом мужского идиопатического бесплодия (n = 82) и мужчин с нормальной фертильностью (n = 93) оценивали содержание витаминов A, B_9, D, E, C в крови методом высокоэффективной жидкостной хроматографии, а также содержание селена и цинка в волосах методом атомно-адсорбционной масс-спектрометрии.*

Результаты. *Содержание в крови витаминов A, D и B_9 статистически значимо не различалось в исследуемых группах, а в уровне витаминов C и E в крови и селена, цинка в волосах выявлены статистически значимые различия. В то время как содержание витаминов A, E, B_9, селена и цинка находилось в пределах референсных значений, выявлен дефицит витамина C в основной группе и недостаток витамина D в обеих группах. Более высокий уровень селена в основной группе, вероятно, свидетельствует об усилении его метаболизма из-за повышенного поступления в организм ксенобиотиков и указывает на преддефицитное состояние.*

Заключение. *Выявлено отсутствие тотального дефицита микронутриентов у мужчин с бесплодием. Вероятно, патоспермия может быть обусловлена дефицитом лишь отдельных микронутриентов, что ставит под сомнение необходимость приема многокомпонентных витаминно-минеральных препаратов.*

Ключевые слова: *мужское идиопатическое бесплодие, дефицит микронутриентов, фертильность, витамины, микроэлементы, цинк, селен*

Для цитирования: *Цуканов А.Ю., Турчанинов Д.В., Сатыбалдин Д.А. и др. Микронутриентный дефицит у мужчин с бесплодием. Андрология и генитальная хирургия 2020;21(2):58–63.*

DOI: 10.17650/2070-9781-2020-21-2-58-63

CC BY

Micronutrient deficiency in men with infertility

A.Yu. Tsukanov, D.V. Turchaninov, D.A. Satybaldin, T.A. Yunatskaya, K.N. Sokolov

Omsk State Medical University, Ministry of Health of Russia; 12 Lenina St., Omsk 644043, Russia

The study objective *is to compare the level of micronutrients in men with infertility and men with normal fertility.*

Materials and methods. *The levels of A, B_9, D, E, C vitamins in blood using high-performance liquid chromatography and selenium and zinc in hair using atomic absorption mass-spectrometry were measured in men with diagnosis of male idiopathic infertility (n = 82) and men with normal fertility (n = 93).*

Results. *Blood levels of A, D and B_9 vitamins did not significantly differ in the studied groups, while differences in blood levels of C and E vitamins and selenium and zinc in hair were statistically significant. While the levels of A, E, B_9 vitamins, selenium and zinc were in the reference ranges, vitamin C deficiency was observed in the test group and vitamin D deficiency in both groups. Higher level of selenium in the test group presumably reflects its higher metabolism due to higher influx of xenobiotics in the organism and indicates pre-deficiency state.*

Conclusion. *Absence of a total lack of micronutrient deficiency in men with infertility was observed. Presumably, azoospermia can be associated with deficiency in some micronutrients casting doubt on the necessity of administration of multicomponent vitamin and mineral complexes.*

Key words: *male idiopathic infertility, micronutrient deficiency, fertility, vitamins, microelements, zinc, selenium*

For citation: *Tsukanov A.Yu., Turchaninov D.V., Satybaldin D.A. et al. Micronutrient deficiency in men with infertility. Andrologiya i genital'naya khirurgiya = Andrology and Genital Surgery 2020;21(2):58–63. (In Russ.).*

Введение

По данным разных авторов, частота бесплодного брака в мире составляет 10–20 % от общего числа супружеских пар, в России – 8,0–17,5 %, и в настоящее время не наблюдается тенденции к снижению [1–3].

Изучение проблем бесплодного брака – одна из ключевых медицинских и социально-экономических задач [4, 5]. В последние годы существенно возросла частота мужского бесплодия, выявляемого почти в половине случаев бесплодного брака (как изолированно,

так и в сочетании с женским бесплодием). Специалисты предполагают, что этот показатель будет и дальше расти [6, 7]. В связи с этим поиск и оценка потенциальных факторов риска возникновения мужской инфертильности – актуальная задача клинических и эпидемиологических исследований [8].

Мужское бесплодие – полиэтиологичное состояние [4, 5, 7]. К снижению качества спермы могут приводить сексуальные дисфункции, урогенитальные инфекции, врожденные аномалии, варикоцеле, эндокринные и иммунные нарушения. Возможно и развитие патоспермии при отсутствии очевидной причины – идиопатическое бесплодие [3, 7, 8]. В особенности обращает на себя внимание высокая частота идиопатического бесплодия, составляющая, по данным разных авторов, от 30 до 75 % [9, 10]. При этом, по данным Европейской ассоциации урологов (European Association of Urology), в настоящее время не доказана эффективность ни одного из современных лекарственных препаратов для эмпирической терапии идиопатического бесплодия [11]. Следовательно, поиск причин патоспермии, выявление соответствующих патогенетических механизмов и последующая попытка их устранения – наиболее важные цели современной репродуктивной андрологии.

К возможным причинам мужского идиопатического бесплодия относят:

- модифицируемые факторы образа жизни: хроническая интоксикация (употребление алкоголя и курение), психоэмоциональный и физический стресс, неправильное питание, гиподинамия,
- факторы, связанные с профессиональной деятельностью и проживанием в экологически неблагополучных регионах (воздействие ионизирующего излучения, тяжелых металлов, других химических веществ) [7, 8].

Результаты недавних эпидемиологических исследований свидетельствуют о том, что рост частоты мужского бесплодия происходит на фоне «неинфекционной эпидемии XXI в.», под которой подразумевают увеличение распространенности метаболического синдрома и ожирения, неразрывно связанных с питанием [12, 13]. В последние десятилетия характер питания людей претерпел кардинальные изменения, что вызвало дефицит многих эссенциальных микронутриентов, пищевых волокон, дисбаланс в потреблении макронутриентов [14]. Такие изменения специфичны для отдельных групп населения и территорий, что определяет значительное число эпидемиологических исследований по вопросам питания в региональном аспекте [15].

В связи с вышеперечисленным считаем оправданным изучение возможной связи дефицита микронутриентов и риска развития патоспермии, что позволит повысить эффективность терапии мужского бесплодия.

Среди микронутриентов, роль которых в сперматогенезе активно обсуждается в научных публикациях, наиболее важными представляются витамины A, B_9, C, E, D, а также микроэлементы цинк и селен [16].

Цель исследования – сравнить уровень микронутриентов в организме мужчин, страдающих бесплодием, и мужчин с нормальной фертильностью.

Материалы и методы

Обследованы 2 группы мужчин старше 18 лет, постоянно проживающих на территории Омской области. В основную группу вошли 82 мужчины, которые предъявляли жалобы на ненаступление беременности в браке в течение 12 мес половой жизни без контрацепции, у которых выявлена патоспермия при исследовании 2 и более образцов эякулята, полученных с интервалом не менее чем 2 нед, и которым в итоге поставлен диагноз «идиопатическое бесплодие». Анамнез бесплодия составил 4,3 ± 2,7 года. В контрольную группу включены 93 мужчины с нормальной фертильностью: на момент участия в исследовании их супруги были беременны (III триместр) (табл. 1). Оценка эякулята пациентов основной группы проводилась по рекомендациям руководства Всемирной организации здравоохранения [5].

Таблица 1. *Клинические характеристики мужчин с идиопатическим бесплодием и мужчин с нормальной фертильностью*

Table 1. *Clinical characteristics of men with idiopathic infertility and men with normal fertility*

Параметр Parameter	Пациенты с бесплодием (n = 82) Patients with infertility (n = 82)	Мужчины с нормальной фертильностью (n = 93) Men with normal fertility (n = 93)	p
Возраст, M ± m, лет Age, M ± m, years	31,5 ± 3,7	32,6 ± 5,4	0,66
Индекс массы тела, M ± m, кг/м² Body mass index, M ± m, kg/m²	27,4 ± 3,2	26 ± 3,3	0,06
Число курящих, абс. Number of smokers, abs.	42	57	0,47
Число употребляющих алкоголь, абс. Number of men consuming alcohol, abs.	76	89	0,88

Критерии исключения из исследования: наличие в анамнезе азооспермии, криптозооспермии, крипторхизма, инфекционного паротита в сочетании с орхитом, эндокринной патологии, ассоциированной с мужским

Таблица 2. *Содержание витаминов в крови у мужчин с идиопатическим бесплодием и мужчин с нормальной фертильностью*

Table 2. *Blood levels of vitamins in men with idiopathic infertility and normal fertility*

Параметр Parameter	Пациенты с бесплодием (n = 82) Patients with infertility (n = 82)	Мужчины с нормальной фертильностью (n = 93) Men with normal fertility (n = 93)	p
Витамин A, мкг/мл Vitamin A, μg/ml	0,45 ± 0,11	0,43 ± 0,08	0,3237
Витамин B_9, нг/мл Vitamin B_9, ng/ml	7,79 ± 2,08	7,90 ± 2,69	0,9968
Витамин C, мкг/мл Vitamin C, μg/ml	3,56 ± 0,94	9,19 ± 3,64	<0,00001
Витамин D, нг/мл Vitamin D, ng/ml	24,00 ± 7,78	25,30 ± 9,78	0,9304
Витамин E, мкг/мл Vitamin E, μg/ml	5,39 ± 1,29	8,96 ± 2,23	0,0000

бесплодием, выявление генетических причин бесплодия, пиоспермии и/или клинически значимого роста количества микрофлоры в посеве эякулята, инфекций, передающихся половым путем (*Ureaplasma* spp., *Mycoplasma hominis*, *Mycoplasma genitalium*, *Trichomonas vaginalis*, *Neisseria gonorrhoeae*, *Chlamydia trachomatis*, *Cytomegalovirus*, *Herpes simplex* 1-го, 2-го типов), методом полимеразной цепной реакции в отделяемом из уретры, наличие онкологических и системных заболеваний (сахарного диабета, хронической почечной недостаточности, системной красной волчанки), прием глюкокортикостероидов, иммунная форма бесплодия, подтвержденная с помощью MAR-теста, а также прием поливитаминных препаратов в течение последних 6 мес.

Провели сравнительную оценку содержания витаминов A, B_9, D, E, C в крови методом высокоэффективной жидкостной хроматографии, а также содержание селена и цинка в волосах методом атомно-адсорбционной спектрометрии [17].

Статистическую обработку результатов с применением непараметрических методов осуществляли с помощью пакета программ Statistica 10.0. Различия считали статистически значимыми при p <0,05. Данные представлены в виде M ± m, где M – среднее, m – стандартное отклонение.

Результаты и обсуждение

Статистически значимых отличий в уровне витаминов A, D и B_9 между мужчинами с нормальной фертильностью и пациентами с идиопатическим бесплодием не выявлено (табл. 2).

Выявлены статистически значимые различия в уровне селена, цинка, витаминов C и E (табл. 2, 3).

Обращает на себя внимание более высокий уровень селена в волосах в основной группе в сравнении с контрольной. Этот факт требует объяснения. Вероятнее всего, он свидетельствует о повышенном уровне метаболизма и экскреции селена, что обусловлено необходимостью компенсировать повышенное поступление в организм ксенобиотиков, в том числе солей тяжелых металлов. Это может указывать на предефицитное состояние [18].

Таблица 3. *Содержание селена и цинка в волосах у мужчин с идиопатическим бесплодием и мужчин с нормальной фертильностью*

Table 3. *Selenium and zinc in hair of men with idiopathic infertility and normal fertility*

Параметр Parameter	Пациенты с бесплодием (n = 8) Patients with infertility (n = 82)	Мужчины с нормальной фертильностью (n = 93) Men with normal fertility (n = 93)	p
Селен, мкг/г Selenium, μg/g	1,11 ± 0,20	0,99 ± 0,29	<0,00001
Цинк, мкг/г Zinc, μg/g	160,91 ± 36,93	184,42 ± 43,56	0,0001

Выявлен недостаток витамина D в обеих группах. Хотя большое количество исследований говорят о витамине D как о важнейшем факторе, определяющем, наряду с другими, концентрацию сперматозоидов, их подвижность, живучесть и морфологию, а также целостность их ДНК [19–21], статистически значимых различий в содержании витамина D между пациентами основной и контрольной групп не обнаружено (табл. 4), т. е. можно предположить, что недостаток витамина D не повлиял на репродуктивную функцию здоровых мужчин контрольной группы. Однако низкое содержание витамина D как у здоровых мужчин, так и у пациентов с бесплодием все же вызывает обеспокоенность ввиду невозможности достаточного (в сравнении с физиологическими потребностями) эндогенного синтеза витамина D в организме из-за географического положения Омской области.

Таблица 4. *Распределение участников исследования по уровню витамина D*

Table 4. *Distribution of the study participant by vitamin D level*

Содержание витамина D Vitamin D level	Пациенты с бесплодием (n = 82) Patients with infertility (n = 82)	Мужчины с нормальной фертильностью (n = 93) Men with normal fertility (n = 93)	p
<20 нг/мл (дефицит) <20 ng/ml (deficit)	27	31	0,69
21–30 нг/мл (недостаток) 21–30 ng/ml (deficiency)	35	33	0,51
>30 нг/мл (норма) >30 ng/ml (normal level)	20	29	0,45

Дефицит витаминов Е и С, цинка усиливает повреждение ДНК сперматозоидов, снижает их подвижность и нарушает их морфологию, а антиоксиданты, особенно их комбинация, могут эффективно улучшить параметры эякулята у мужчин с бесплодием [9, 10]. Приблизительно 25–87 % случаев бесплодия связывают с окислительным стрессом [22].

Данные о выявленных дефицитах витаминов и микроэлементов, обусловленных пищевым дисбалансом, соотносятся с результатами других исследований и отражают общероссийскую тенденцию [14, 15, 23]. В целом в нашем исследовании обращает на себя внимание избирательный, а не тотальный дефицит микронутриентов. В то время как уровень витаминов А, Е, B_9, селена и цинка находился в пределах референсных значений [24], уровень витамина С в основной группе соответствовал дефициту, а уровень витамина D – недостатку.

Интересным фактом является отсутствие статистически значимых различий в содержании витаминов А, B_9, D, часто обсуждаемых в контексте лечения мужского бесплодия и являющихся компонентами биологически активных добавок. Выявление дефицита микронутриентов важно как обоснование необходимости приема тех или иных витаминно-минеральных комплексов при проведении эмпирической терапии мужского бесплодия. По результатам нашего исследования, следует стремиться восполнить дефицит конкретных микронутриентов, что позволит проводить не эмпирическую, а патогенетически обоснованную терапию мужского бесплодия, а разработка системных профилактических мероприятий, препятствующих формированию дефицита конкретных микронутриентов, возможно, уменьшит распространенность мужского бесплодия.

Заключение

Выявлено отсутствие тотального дефицита микронутриентов у мужчин с бесплодием. Полученные данные позволяют предположить, что у конкретного пациента патоспермия может быть обусловлена дефицитом отдельных микронутриентов, что ставит под сомнение необходимость и оправданность приема многокомпонентных препаратов, используемых в эмпирической терапии патоспермии. Выявленный дефицит отдельных микронутриентов позволит разработать систему мер профилактики мужского бесплодия, а коррекция выявленных дефицитных состояний ляжет в основу патогенетически обоснованной терапии мужского бесплодия.

REFERENCES / ЛИТЕРАТУРА

1. Giahi L., Mohammadmoradi S., Javidan A., Sadeghi M.R. Nutritional modifications in male infertility: a systematic review covering 2 decades. Nutr Rev 2016;74(2):118–30. DOI: 10.1093/nutrit/nuv059.
2. Сухих Г.Т., Божедомов В.А. Мужское бесплодие. М.: Эксмо, 2008. 240 с. [Sukhikh G.T., Bozhedomov V.A. Male infertility. Moscow: Eksmo, 2008. 240 p. (In Russ.)].
3. Rowe P.J., Comhaire F.H., Hargreave T.B., Mellows H.J. WHO manual for the standardized investigation and diagnosis of the infertile couple. Available at: https://www.who.int/reproductivehealth/publications/infertility/9780521431361/en.
4. Калинченко С.Ю., Тюзиков И.А. Практическая андрология. М.: Практическая медицина, 2009. 399 с. [Kalinchenko S.Yu., Tyuzikov I.A. Practical andrology. Moscow: Prakticheskaya meditsina, 2009. 399 p. (In Russ.)].
5. Урология. Российские клинические рекомендации. Под ред. Ю.Г. Аляева, П.В. Глыбочко, Д.Ю. Пушкаря. М.: Медфорум, 2017. 544 с. [Urology. Russian clinical recommendations. Ed. by Yu.G. Alyaev, P.V. Glybochko, D.Yu. Pushkar. Moscow: Medforum, 2017. 544 p. (In Russ.)].
6. Jungwirth A., Diemer T., Kopa Z. et al. EAU Guidelines on male infertility. Available at: https://uroweb.org/wp-content/uploads/17-Male-Infertility_2017_web.pdf.
7. Нишлаг Э., Бере Г.М. Андрология. Мужское здоровье и дисфункция репродуктивной системы. М.: МИА, 2005. 450 с. [Nieschlag E., Behre H.M. Andrology. Male reproductive health and dysfunction. Moscow: MIA, 2005. 450 p. (In Russ.)].
8. Сухих Г.Т., Назаренко Т.А. Бесплодный брак. Современные подходы к диагностике и лечению. М.: ГЭОТАР-Медиа, 2010. 784 с. [Sukhikh G.T., Nazarenko T.A. Barren marriage. Modern approaches to diagnosis and treatment. Moscow: GEOTAR-Media, 2010. 784 p. (In Russ.)].

9. Eskenazi B., Kidd S.A., Marks A.R. et al. Antioxidant intake is associated with semen quality in healthy men. Hum Reprod 2005;20(4):1006–12. DOI: 10.1093/humrep/deh725.
10. Kefer J.C., Agarwal A., Sabanegh E. Role of antioxidants in the treatment of male infertility. Int J Urol 2009;16(5):449–57. DOI: 10.1111/j.1442-2042.2009.02280.x.
11. Foresta C., Bettella A., Spolaore D. et al. Suppression of the high endogenous levels of plasma FSH in infertile men are associated with improved Sertoli cell function as reflected by elevated levels of plasma inhibin B. Hum Reprod 2004;19(6):1431–7. DOI: 10.1093/humrep/deh255.
12. Gorbachinsky I., Akpinar H., Assimos D.G. Metabolic syndrome and urologic diseases. Rev Urol 2010;12(4):e157–80.
13. Knowler W.C., Barrett-Connor E., Fowler S.E. et al. Reduction in the incidence of type 2 diabetes with lifestyle intervention or metformin. N Engl J Med 2002;346(6):393–403. DOI: 10.1056/NEJMoa012512.
14. Турчанинов Д.В., Вильмс Е.А., Боярская Л.А., Турчанинова М.С. Воздействие питания и образа жизни на здоровье населения. Пищевая промышленность 2015;(1):8–11. [Turchaninov D.V., Wilms E.A., Boyarskaya L.A., Turchaninova M.S. The impact diet and lifestyle on public health: current approaches to assessment and strategies for prevention. Pishchevaya promyshlennost = Food Industry 2015;(1):8–11 (In Russ.)].
15. Юнацкая Т.А., Турчанинова М.С., Костина Н.Н. Гигиеническая оценка питания вегетарианцев и лиц со смешанным питанием. Гигиена и санитария 2015;94(9):72–5. [Yunatskaya T.A., Turchaninova M.S., Kostina N.N. Hygienic assessment of nutrition of vegetarians and people with mixed diets. Gigiena i sanitaria = Hygiene and Sanitation 2015;94(9):72–5. (In Russ.)].
16. Salas-Huetos A., Bulló M., Salas-Salvadó J. Dietary patterns, foods and nutrients in male fertility parameters and fecundability: a systematic review of observational studies. Hum Reprod Update 2017;23(4):371–89. DOI: 10.1093/humupd/dmx006.
17. Решетник Л.А., Парфенова Е.О., Скальный А.В. Способы определения и методы коррекции обеспеченности селеном. Экология моря 2000;54:69–74. [Reshetnik L.A., Parfenova E.O., Skalny A.V. Identification techniques and correction methods of selenium providing. Ekologia morya = Ecology of the Sea 2000;54:69–74. (In Russ.)].
18. Губергриц А.Я., Линевский Ю.В. Лечебное питание. Справочное пособие. Киев: Высшая школа, 1989. 398 с. [Gubergrits A.Ya., Linevsky Yu.V. Therapeutic nutrition. Reference book. Kiev: Vysshaya shkola, 1989. 398 p. (In Russ.)].
19. Blomberg Jensen M., Bjerrum P.J., Jessen T.E. et al. Vitamin D is positively associated with sperm motility and increases intracellular calcium in human spermatozoa. Hum Reprod 2011;26(6):1307–17. DOI: 10.1093/humrep/der059.
20. Irani M., Amirian M., Sadeghi R. et al. The effect of folate and folate plus zinc supplementation on endocrine parameters and sperm characteristics in sub-fertile men: a systematic review and meta-analysis. Urol J 2017;14(5):4069–78.
21. Тюзиков И.А., Калинченко С.Ю., Ворслов Л.О., Тишова Ю.А. Витамин D, мужское здоровье и мужская репродукция. Андрология и генитальная хирургия 2013;14(4):36–44. [Tyuzikov I.A., Kalinchenko S.Y., Vorslov L.O., Tishova Y.A. Vitamin D, men's health and male reproduction. Andrologiya i genital'naya khirurgiya = Andrology and Genital Surgery 2013;14(4):36–44. (In Russ.)]. DOI: 10.17650/2070-9781-2013-4-36-44.
22. Smits R.M., Mackenzie-Proctor R., Yazdani A. et al. Antioxidants for male subfertility. Cochrane Syst Rev 2019;3(3):CD007411. DOI: 10.1002/14651858.CD007411.pub4.
23. Юнацкая Т.А., Цуканов А.Ю., Турчанинов Д.В. и др. Особенности фактического питания и их связь с характеристиками эякулята у мужчин с идиопатическим бесплодием: потенциал алиментарной профилактики и коррекции. Гигиена и санитария 2019;98(7):788–92. [Yunatskaya T.A., Tsukanov A.Yu., Turchaninov D.V. et al. Features of actual nutrition and their relationship with characteristics of the semen indices in men with idiopathic infertility: the potential of alimentary prevention and correction. Gigiena i sanitaria = Hygiene and Sanitation 2019;98(7):788–92. (In Russ.)]. DOI: 10.18821/0016-9900-2019-98-7-788-792.
24. Российская ассоциация эндокринологов. Дефицит витамина D у взрослых: диагностика, лечение и профилактика. Клинические рекомендации. М., 2015. Доступно по: https://minzdrav.gov-murman.ru/documents/poryadki-okazaniya-meditsinskoy-pomoshchi/D%2019042014.pdf [Russian Association of Endocrinologists. Vitamin D deficiency in adults: diagnosis, treatment and prevention. Clinical recommendations. Moscow, 2015. Available at: https://minzdrav.gov-murman.ru/documents/poryadki-okazaniya-meditsinskoy-pomoshchi/D%2019042014.pdf. (In Russ.)].

Вклад авторов

А.Ю. Цуканов: разработка дизайна исследования, получение данных для анализа, анализ полученных данных (включая статистический), обзор публикаций по теме статьи, написание текста статьи;
Д.В. Турчанинов: разработка дизайна исследования;
Д.А. Сатыбалдин: получение данных для анализа, анализ полученных данных (включая статистический), обзор публикаций по теме статьи, написание текста статьи;
Т.А. Юнацкая: обзор публикаций по теме статьи;
К.Н. Соколов: написание текста статьи.

Authors' contributions

A.Yu. Tsukanov: developing the research design, obtaining data for analysis, analysis of the obtained data (including statistics), reviewing of publications on the article's theme, article writing;
D.V. Turchaninov: developing the research design;
D.A. Satybaldin: obtaining data for analysis, analysis of the obtained data (including statistics), reviewing of publications on the article's theme, article writing;
T.A. Yunatskaya: reviewing of publications on the article's theme;
K.N. Sokolov: article writing.

ORCID авторов / ORCID of authors

А.Ю. Цуканов / A.Yu. Tsukanov: https://orcid.org/0000-0002-3497-5856
Д.В. Турчанинов / D.V. Turchaninov: https://orcid.org/0000-0002-6298-4872
Д.А. Сатыбалдин / D.A. Satybaldin: https://orcid.org/0000-0002-3978-1778
Т.А. Юнацкая / T.A. Yunatskaya: https://orcid.org/0000-0002-1787-0550

Конфликт интересов. Авторы заявляют об отсутствии конфликта интересов.
Conflict of interest. The authors declare no conflict of interest.

Финансирование. Исследование проведено без спонсорской поддержки.
Financing. The study was performed without external funding.

Соблюдение прав пациентов и правил биоэтики
Протокол исследования одобрен этическим комитетом ФГБОУ ВО «Омский государственный медицинский университет» Минздрава России (протокол № 81 от 26.09.2016).
Все пациенты подписали информированное согласие на участие в исследовании.
Compliance with patient rights and principles of bioethics
The study protocol was approved by the ethics committee of Omsk State Medical University (protocol No. 81 from 26.09.2016).
All patients gave written informed consent to participate in the study.

Статья поступила: 02.04.2020. **Принята к публикации:** 16.05.2020.
Article submitted: 02.04.2020. **Accepted for publication:** 16.05.2020.

Послеоперационное применение комплекса «Сперотон» в комбинированном лечении олигоастеноспермии на фоне варикоцеле

Э.А. Повелица[1], В.Е. Леанович[2], Н.И. Доста[3], О.В. Пархоменко[1], А.М. Шестерня[1]

[1]ГУ «Республиканский научно-практический центр радиационной медицины и экологии человека»; Республика Беларусь, 246000 Гомель, ул. Ильича, 290;
[2]АО «Аквион»; Россия, 123112 Москва, Пресненская наб., 8, стр. 1;
[3]ГУО «Белорусская медицинская академия последипломного образования»; Республика Беларусь, 220013 Минск, ул. П. Бровки, 3, корп. 3

Контакты: *Эдуард Анатольевич Повелица povelitsaed@gmail.com*

Цель исследования *— оценить эффективность применения комплекса «Сперотон» в комбинированном лечении олигоастенозооспермии у пациентов с варикоцеле после микрохирургической флебэктомии варикозно расширенных вен семенного канатика.*
Материалы и методы. *У 40 мужчин (средний возраст 33,0 ± 2,3 года) с олигоастенозооспермией на фоне варикоцеле выполнена микрохирургическая эктомия варикозно расширенных вен семенного канатика. В дальнейшем пациенты были распределены по 2 группам: в основную группу вошли 20 мужчин, которым в послеоперационном периоде назначен комплекс «Сперотон» на 3 мес, в контрольную группу — 20 мужчин, не принимавших «Сперотон». Оценивали показатели спермограммы до и после операции.*
Результаты. *Через 3 мес после начала исследования выявлено статистически значимое улучшение показателей в обеих группах, однако у пациентов, принимавших комплекс «Сперотон», оно было более выраженным, чем в контрольной группе: концентрация сперматозоидов увеличилась до 38,6 и 28,9 млн/мл соответственно, доля прогрессивно подвижных форм — до 49,2 и 39,4 %, доля подвижных форм — до 72,2 и 43,8 %, жизнеспособных форм — до 67,8 и 58,1 %, а количество сперматозоидов с фрагментацией ДНК уменьшилось до 12,1 и 17,2 % соответственно в основной и контрольной группах.*
Заключение. *Включение комплекса «Сперотон» в схему лечения мужчин репродуктивного возраста с бесплодием на фоне варикоцеле позволяет добиться более значительного улучшения параметров спермы, чем проведение только хирургической коррекции варикоцеле.*

Ключевые слова: *варикоцеле, олигоастеноспермия, бесплодие, сперотон, флебэктомия*

Для цитирования: *Повелица Э.А., Леанович В.Е., Доста Н.И. и др. Послеоперационное применение комплекса «Сперотон» в комбинированном лечении олигоастеноспермии на фоне варикоцеле. Андрология и генитальная хирургия 2020;21(2):64–9.*

DOI: 10.17650/2070-9781-2020-21-2-64-69

CC BY

Combined treatment of oligoasthenospermia by postoperative Speroton therapy in patients with varicocele

E.A. Povelitsa[1], V.E. Leanovich[2], N.I. Dosta[3], O.V. Parhomenko[1], A.M. Shesternya[1]

[1]Republican Research Center for Radiation Medicine and Human Ecology; 290 Ilyicha St., Gomel 246000, Republic of Belarus;
[2]Akvion; Bld. 1, 8 Presnenskaya Qy, Moscow 123112; Russia;
[3]Belarusian Medical Academy of Postgraduate Education; Bld. 3, 3 P. Brovki St., Minsk 220013, Republic of Belarus

The study objective *is to evaluate the effectiveness of the Speroton complex therapy in combined treatment of oligoasthenospermia in patients with varicocele after microsurgical phlebectomy of varicose veins of the spermatic cord.*
Materials and methods. *Microsurgical phlebectomy of the spermatic cord was performed in 40 men (mean age 33.0 ± 2.3 years) with oligoasthenospermia and varicocele. The patients were divided into 2 groups: the main group included 20 men who were treated with the Speroton complex for 3 months in the postoperative period, and the control group included 20 men who did not take Speroton. The spermogram parameters were evaluated before and after the operation.*
Results. *Three months after the start of treatment, a statistically significant improvement in spermogram indicators was noted in all study groups. It was determined that combined therapy that included the Speroton complex administration for 3 months, statistically significantly led to the more considerable increase in sperm parameters than in control group: the sperm concentration increased to 38.6 and 28.9 mln/ml, respectively, the percentage of progressive motile sperm — to 49.2 and 39.4 %, the percentage of motile forms — to 72.2 and 43.8 %, viable forms — to 67.8 and 58.1 %, and the percentage of sperm with DNA fragmentation decreased to 12.1 and 17.2 %, respectively, in the main and control groups.*
Conclusion. *Combined treatment with postoperative Speroton therapy for men of reproductive age with infertility and varicocele determines the more significant improvement in the parameters of sperm than performing only surgical correction of varicocele.*

Key words: *varicocele, oligoasthenospermia, infertility, speroton, phlebectomy*

For citation: *Povelitsa E.A., Leanovich V.E., Dosta N.I. et al. Combined treatment of oligoasthenospermia by postoperative Speroton therapy in patients with varicocele. Andrologiya i genital'naya khirurgiya = Andrology and Genital Surgery 2020;21(2):64–9. (In Russ.).*

Введение

По данным Европейской ассоциации урологов (European Association of Urology, EAU) варикоцеле встречается у 11,7 % взрослых мужчин и в 25,4 % случаев становится причиной нарушения фертильности. В основе этого лежат сложные патофизиологические механизмы, включающие гипертермию яичек вследствие нарушения венозного оттока от них и развитие окислительного стресса с повреждением ДНК мужских половых клеток, что в совокупности приводит к патозооспермии [1].

Обобщив результаты различных исследований, EAU сделала вывод о том, что эффективность методов хирургической коррекции варикоцеле значительно различается и зависит от уровня блокирования варикозно расширенных вен (ВРВ) семенного канатика. Так, частота рецидивов после лапароскопической эктомии и перевязки ВРВ семенного канатика составляла, по данным EAU, от 3 до 7 %, а после высокой перевязки (high ligation) яичковой вены (*v. testicularis*) (операции Иваниссевича), широко распространенной на постсоветском пространстве, – до 29 % с развитием гидроцеле в послеоперационном периоде в 10 % случаев. Частота рецидивов варикоцеле после флебэктомии с применением пахового доступа достигала, по данным EAU, 13,3 %. В то же время микрохирургическая эктомия ВРВ семенного канатика через субингвинальный доступ характеризуется наименьшей частотой осложнений (0,8–4,0 %) и считается сейчас «золотым стандартом» в лечении варикоцеле, в том числе при наличии клинических показаний к терапии мужского бесплодия, обусловленного патозооспермией [2–6].

Эффективность консервативной терапии патозооспермии на фоне варикоцеле в зарубежной литературе освещена недостаточно полно, а в рекомендациях EAU по лечению мужского бесплодия в случае неэффективности варикоцелэктомии рекомендуется только применение экстракорпоральных методов оплодотворения [2, 7, 8].

В настоящий момент отсутствуют лекарственные средства, непосредственно стимулирующие сперматогенез при лечении варикоцеле. В то же время имеются сообщения об эффективности минерально-витаминных комплексов, в состав которых входит L-карнитин, витамин Е, цинк, селен, в лечении идиопатического бесплодия с патозооспермией [7, 8].

По данным С.И. Гамидова и соавт., консервативная монотерапия варикоцеле минерально-витаминными комплексами улучшала параметры спермы на 30 % [6]. По мнению же многих исследователей, наиболее эффективно (на 70 %) улучшает параметры спермы при варикоцеле микрохирургическая эктомия ВРВ семенного канатика [3–5]. Однако хирургическая коррекция варикоцеле в случае нарушения сперматогенеза не всегда способствует восстановлению мужской фертильности, в связи с чем актуальным становится вопрос об эффективности комбинированного лечения патозооспермии, включающего флебэктомию и консервативную терапию в послеоперационном периоде с целью улучшения морфофункциональных показателей сперматозоидов. Поскольку окислительный стресс является основным фактором возникновения патозооспермии при варикоцеле, применение антиоксидантов в комбинации с хирургическим лечением представляется перспективным направлением. К группе биологически активных добавок с антиоксидантной активностью относится и «Сперотон».

Цель исследования – оценить эффективность применения комплекса «Сперотон» в комбинированном лечении олигоастенозооспермии у пациентов с варикоцеле после микрохирургической эктомии ВРВ семенного канатика.

Материалы и методы

У 40 мужчин (средний возраст 33,0 ± 2,3 года) с олигоастенозооспермией на фоне варикоцеле, нарушением фертильности и ненаступлением беременности в браке в течение 12 мес, отсутствием иммунной формы бесплодия (доля сперматозоидов, покрытых антиспермальными антителами класса IgG по данным MAR-теста <10 %), отсутствием воспалительных изменений половых желез, обструктивного бесплодия, эякуляторных нарушений выполнена микрохирургическая эктомия ВРВ семенного канатика с применением субингвинального доступа. В последующем пациенты были распределены по 2 группам: мужчинам основной группы (n = 20) после операции с целью стимуляции сперматогенеза назначали комплекс «Сперотон» («Аквион», Россия), содержащий 750 мг L-карнитина, 21 мг цинка, 30 мг витамина Е, 400 мкг витамина B_9, 70 мкг селена (в дозе 1 саше в сутки в течение 3 мес).

Проведено исследование морфофункциональных параметров спермы пациентов до лечения и через 3 мес с момента его начала согласно рекомендациям Всемирной организации здравоохранения и EAU.

Параметры спермы оценивали по критериям Всемирной организации здравоохранения: олигоспермию диагностировали при концентрации сперматозоидов <15 млн/мл, астенозооспермию – при количестве

подвижных форм сперматозоидов <32 %, тератозооспермию – при количестве морфологически нормальных форм сперматозоидов <4 %. Индекс фрагментации ДНК сперматозоидов в норме составляет 0–15 %.

Индекс фрагментации ДНК сперматозоидов подсчитывали методом TUNEL (terminal deoxynucleotidyl transferase mediated dUTP biotin nick end labeling).

Диагностический этап включал ультразвуковое исследование вен семенного канатика с обеих сторон и сафенофеморальных сегментов на аппаратах Voluson 730 (GE Healthcare, США), Accuvix-V10 (Samsung Medison, Республика Корея) линейным датчиком с частотой 8–12 МГц.

В ходе операции использовали операционный микроскоп Topcon OMS-90 («Тайрику Трейдинг», Япония) и микрохирургический инструментарий.

Операцию выполняли по следующей методике. Под спинальной анестезией через поперечный доступ в проекции наружного отверстия пахового канала на стороне варикоцеле рассекали мягкие ткани, в подкожно-жировой клетчатке лигировали вены, отходящие от наружной половой вены, тупым и острым способом выделяли семенной канатик. В рану выводили яичко. После этого с использованием микроскопа при 8-кратном увеличении производили продольную фуникулотомию от уровня операционного доступа до яичка. Последовательно идентифицировали и мобилизовали яичковую артерию, семявыносящий проток, вены лозовидного сплетения и нервы семенного канатика на протяжении до яичка. После идентификации яичковой артерии осуществляли эктомию ВРВ на протяжении до уровня яичка.

Идентификация яичковой артерии была ключевым этапом операции. Ввиду ее малого диаметра (1 мм), а также вариабельности ее синтопии в семенном канатике и тесной взаимосвязи с ВРВ, обнаружение ее в отдельных случаях представляло определенные трудности. Необходимо отметить, что после мобилизации яичковой артерии зачастую развивался ее спазм, поэтому отличить ее по внешним признакам от вен семенного канатика не всегда удавалось *ad oculus*. Только использование микрохирургического микроскопа и некоторых приемов пережатия сосуда с определением направления кровотока позволяло идентифицировать яичковую артерию. Микроскопическими отличительными признаками яичковой артерии в семенном канатике после ее мобилизации считали ее склонность к извитости (coiling) и перекрутам (kinking), в отличие от вен семенного канатика.

Микрохирургическую эктомию ВРВ семенного канатика заканчивали укладкой яичка в мошонку, ушиванием оболочек семенного канатика после фуникулотомии.

У всех пациентов диагноз ВРВ семенного канатика и клапанной несостоятельности вен был подтвержден по результатам морфологического исследования.

Статистическую обработку осуществляли в программе Statistica 6.0 с применением критерия Манна–Уитни. Статистически значимыми считали различия при p <0,05.

Результаты

У всех пациентов с бесплодием до начала лечения было верифицировано варикоцеле при ультразвуковом исследовании вен семенных канатиков. Диаметр ВРВ превышал 3,5 ± 1,2 мм, у всех мужчин получен положительный результат пробы Вальсальвы с признаками ретроградного кровотока и клапанной несостоятельности вен. Слева варикоцеле было верифицировано в 37 (92,5 %) случаях, справа – в 3 (7,5 %).

У 5 (12,5 %) пациентов был констатирован рецидив варикоцеле слева после ранее выполненной операции Иваниссевича (более 5 лет назад).

До начала лечения также у всех пациентов была выявлена олигоастеноспермия (см. таблицу).

Анализ параметров спермограммы по критерию Манна–Уитни до начала лечения не выявил статистически значимых различий между основной и контрольной группами в концентрации сперматозоидов (p = 0,7), доле прогрессивно подвижных форм (p = 0,5), неподвижных форм (p = 0,2), общем количестве подвижных форм (p = 0,5), доле морфологически нормальных (p = 0,9), живых (p = 0,7) и мертвых (p = 0,9) сперматозоидов, а также в индексе фрагментации ДНК (p = 0,1).

Через 3 мес от начала лечения в обеих группах наблюдалось статистически значимое (p <0,05) улучшение параметров спермограммы по сравнению с исходными показателями: увеличение концентрации сперматозоидов, доли прогрессивно подвижных форм и общего количества подвижных сперматозоидов на 50–68 %, количества живых сперматозоидов на 19–20 % и уменьшение количества мертвых сперматозоидов на 30–35 %. В обеих группах статистически значимо (p <0,05) снизился индекс фрагментации ДНК сперматозоидов на 34–52 %.

Установлено, что комбинированное лечение с послеоперационным применением комплекса «Сперотон» на протяжении 3 мес увеличивает концентрацию сперматозоидов до 38,6 (38,2; 69,4) млн/мл, долю прогрессивно подвижных форм – до 49,2 (26,7; 47,2) %, общее количество подвижных форм – до 72,2 (35,3; 64,7) %, долю жизнеспособных форм – до 67,8 (39,3; 81,7) %, причем данные изменения являются более выраженными, чем в группе пациентов, которым выполнялась только микрохирургическая эктомия ВРВ семенного канатика (p <0,05).

У пациентов, прошедших комбинированное лечение с включением послеоперационной терапии комплексом «Сперотон», выявлено статистически значимое (p = 0,01) снижение индекса фрагментации ДНК

Параметры спермограммы пациентов с варикоцеле и олигоастенозооспермией до лечения и через 3 мес (n = 40)

Sperm analysis parameters in patients with varicocele and oligoasthenospermia before treatment and after 3 months (n = 40)

Показатель Parameter	Норма Normal	Пациенты, перенесшие флебэктомию (*n* = 20) Phlebectomy group (*n* = 20)		Пациенты, перенесшие флебэктомию и принимавшие «Сперотон» (*n* = 20) Phlebectomy + Speroton group (*n* = 20)	
		До начала лечения Before treatment	Через 3 мес After 3 months	До начала лечения Before treatment	Через 3 мес After 3 months
Концентрация сперматозоидов, Me (Q_{25}; Q_{75}), млн/мл Sperm density, Me (Q_{25}; Q_{75}), mil/ml	>15	12,4 (10,1; 18,6)	28,9* (33,2; 59,6)	14,3 (11,2; 20,6)	38,6* (38,2; 69,4)
Доля сперматозоидов с прогрессивной подвижностью, Me (Q_{25}; Q_{75}), % Proportion of sperm with progressive motility, Me (Q_{25}; Q_{75}), %	≥32	26,1 (25,4; 38,3)	39,4* (26,7; 47,2)	29,4 (22,0; 37,6)	49,2* (26,7; 47,2)
Доля неподвижных сперматозоидов, Me (Q_{25}; Q_{75}), % Proportion of immotile spermatozoa, Me (Q_{25}; Q_{75}), %	<60	62,0 (55,1; 72,4)	38,8* (28,7; 54,2)	58,6 (31,6; 68,5)	29,3* (19,8; 43,4)
Общее количество подвижных форм, Me (Q_{25}; Q_{75}), % Number of motile sperm, Me (Q_{25}; Q_{75}), %	≥40	37,7 (29,0; 41,2)	43,8 (36,0; 49,4)	39,2 (22,7; 40,4)	72,2* (35,3; 64,7)
Доля живых сперматозоидов, Me (Q_{25}; Q_{75}), % Proportion of viable sperm, Me (Q_{25}; Q_{75}), %	≥58	48,2 (36,1; 59,3)	58,1* (46,0; 65,2)	53,1 (33,4; 63,8)	67,8* (39,3; 81,7)
Доля мертвых сперматозоидов, Me (Q_{25}; Q_{75}), % Proportion of dead sperm, Me (Q_{25}; Q_{75}), %	≤42	48,7 (39,8; 59,4)	33,8* (27,2; 53,4)	47,3 (28,7; 41,8)	32,2* (25,4; 41,2)
Доля морфологически нормальных сперматозоидов, Me (Q_{25}; Q_{75}), % Proportion of morphologically normal spermatozoa, Me (Q_{25}; Q_{75}), %	>4	67,1 (54,2; 74,1)	68,1 (52,3; 76,1)	57,0 (33,6; 48,6)	62,4 (30,7; 69,0)
Индекс фрагментации ДНК сперматозоидов, M ± m, % Sperm DNA fragmentation index, M ± m, %	0–15	26,2 ± 1,4	17,2 ± 0,8*	25,2 ± 2,1	12,1 ± 1,1*

**Различия между значениями показателя до и после лечения статистически значимы (p <0,05).*

**Differences between the levels before and after treatment are statistically significant (p <0.05).*

сперматозоидов практически до нормальных значений (12,1 ± 1,1 %), в отличие от пациентов, которые перенесли только хирургическое вмешательство (17,2 ± 0,8 %).

Обсуждение

Итак, в данном исследовании установлено, что методологически правильно выполненная микрохирургическая эктомия ВРВ семенного канатика при варикоцеле позволяет радикально устранить хронический венозный застой яичка. Послеоперационное применение комплекса «Сперотон» способствует улучшению результатов хирургического лечения мужского бесплодия на фоне варикоцеле, что соотносится с выводами других исследований об эффективности антиоксидантной терапии патозооспермии витаминно-минеральными комплексами [8–10].

Н.А. Нашивочникова и соавт. провели исследование эффективности комплекса «Сперотон» в монотерапии идиопатического бесплодия и продемонстрировали его способность к увеличению объема эякулята на 41 %, доли прогрессивно подвижных форм сперматозоидов на 49 %, общего количества подвижных форм на 86 %, концентрации сперматозоидов на 43 %, а также к улучшению показателей акросомальной реакции на 117 % [11].

Наши результаты свидетельствуют о преимуществе комбинированного лечения мужского бесплодия на фоне варикоцеле с использованием комплекса «Сперотон», что подтверждается и данными других исследователей [6–14].

Заключение

Микрохирургическая флебэктомия при варикоцеле является патогенетически обоснованным, безопасным и высокоэффективным хирургическим вмешательством, которое позволяет радикально устранить

хроническую венозную недостаточность яичка вследствие варикозного расширения вен семенного канатика. У мужчин репродуктивного возраста через 3 мес от начала лечения наблюдается улучшение параметров спермограммы – увеличение концентрации сперматозоидов, доли подвижных и жизнеспособных форм, снижение индекса фрагментации ДНК сперматозоидов.

Комбинированное лечение олигоастенозооспермии на фоне варикоцеле, включающее кроме микрохирургической эктомии ВРВ семенного канатика терапию «Сперотоном» в течение 3 мес после операции, позволяет добиться более выраженного улучшения параметров спермограммы, чем проведение только хирургического вмешательства. Патогенетическое устранение причин, приводящих к окислительному стрессу, нарушению сперматогенеза и, соответственно, инфертильности обусловливает улучшение морфофункциональных характеристик сперматозоидов. Применение комплекса «Сперотон» приводило также к снижению индекса фрагментации ДНК сперматозоидов до нормальных значений (12,1 %).

ЛИТЕРАТУРА / REFERENCES

1. Hamada A., Esteves S.C., Agarval A. Insight into oxidative stress in varicocele-associated male infertility: part 2. Nat Rev Urol 2013;10(1):26–37. DOI: 10.1038/nrurol.2012.198.
2. Male infertility. Available at: https://uroweb.org/wp-content/uploads/EAU-Guidelines-Male-Infertility-2020-2.pdf от 02.04.2020.
3. Zini A., Azhar R., Baazeem A., Gabriel M.S. Effect of microsurgical varicocelectomy on human sperm chromatin and DNA integrity: a prospective trial. Int J Androl 2011;34(1):14–9. DOI: 10.1111/j.1365-2605.2009.01048.x.
4. Kaneko T., Sasaki S., Yanai Y. et al. Effect of microsurgical repair of the varicocele on testicular function in adolescence and adulthood. Int J Urol 2007;14(12):1080–3. DOI: 10.1111/j.1442-2042.2007.01894.x.
5. Palmisano F., Moreno-Mendoza D., Ievoli R. et al. Clinical factors affecting semen improvement after microsurgical subinguinal varicocelectomy: which subfertile patients benefit from surgery? Ther Adv Urol 2019;11:1756287219887656. DOI: 10.1177/1756287219887656.
6. Гамидов С.И., Овчинников Р.И., Попова А.Ю. и др. Современный подход к терапии мужского бесплодия у больных с варикоцеле. Терапевтический архив 2012;84(10):56–61. [Gamidov S.I., Ovchinnikov R.I., Popova A.Y. et al. Current approach to the management of male infertility in patients with varicocele. Terapevticheskiy arkhiv = Therapeutic Archive 2012;84(10):56–61. (In Russ.)].
7. Tsounapi P., Honda M., Dimitriadis F. et al. Effects of a micronutrient supplementation combined with a phosphodiesterase type 5 inhibitor on sperm quantitative and qualitative parameters, percentage of mature spermatozoa and sperm capacity to undergo hyperactivation: a randomised controlled trial. Andrologia 2018;50(8):e13071. DOI: 10.1111/and.13071.
8. Huang P., Liu X.L., Leng Y.J. et al. [Qilin Pills improve sperm quality in patients with oligozoospermia (In Chinese)]. Zhonghua Nan Ke Xue 2019;25(7):647–50.
9. Нашивочникова Н.А., Крупин В.Н., Селиванова С.А. Комплексная терапия идиопатического бесплодия. Фарматека 2016;S1:68–71. [Nashivochnikova N.A., Krupin V.N., Selivanova S.A. Complex therapy of idiopathic infertility. Pharmatheca 2016;S1:68–71. (In Russ.)].
10. Аль-Шукри С.Х., Боровец С.Ю., Рыбалов М.А. Опыт применения комплекса микронутриентов «Ультрафертил Плюс» в коррекции идиопатических форм секреторной инфертильности мужчин. Андрология и генитальная хирургия 2020;21(1):60–4. [Al-Shukri S.K., Borovets S.Y., Rybalov M.A. The experience of using the UltraFertile Plus micronutrient complex for correction of idiopathic forms of secretory infertility in men. Andrologiya i genital'naya khirurgiya = Andrology and Genital Surgery 2020;21(1):60–4. (In Russ.)].
11. Нашивочникова Н.А., Крупин В.Н., Селиванова С.А. Антиоксидантная терапия бесплодного брака. Урология 2015;(3):71–4. [Nashivochnikova N.A., Krupin V.N., Selivanova S.A. Antioxidant therapy for infertile couples. Urologiya = Urology 2015;(3):71–4. (In Russ.)].
12. Кореньков Д.Г., Калинина С.Н., Фесенко В.Н., Павлов А.Л. Роль гипербарической оксигенации в сочетании с антиоксидантами в лечении идиопатического мужского бесплодия. Андрология и генитальная хирургия 2017;18(4):43–56. [Korenkov D.G., Kalinina S.N., Fesenko V.N., Pavlov A.L. The role of hyperbaric oxygen therapy and antioxidant administration in treatment of idiopathic male infertility. Andrologiya i genital'naya khirurgiya = Andrology and Genital Surgery 2017;18(4):43–56. (In Russ.)]. DOI: 10.17650/2070-9781-2017-18-4-43-54.
13. Сухих Г.Т., Попова А.Ю., Овчинников Р.И., Ушакова И.В. Влияние комплекса Сперотон на функциональные характеристики сперматозоидов у мужчин с идиопатической патозооспермией. Проблемы репродукции 2016;22(4):106–10. [Sukhikh G.T., Popova A.Yu., Ovchinnikov R.I., Ushakova I.V. The influence of Speroton on functional characteristics of sperm in men with idiopathic patozoospermia. Problemy reproduktsii = Russian Journal of Human Reproduction 2016;22(4): 106–10. (In Russ.)].
14. Галимов Ш.Н., Ахметов Р.М., Галимова Э.Ф. и др. Молекулярные аспекты влияния комплекса сперотон на мужскую фертильность при идиопатическом бесплодии. Урология 2017;(2):88–92. [Galimov Sh.N., Akhmetov R.M., Galimova E.F. et al. Molecular aspects of the impact of the speroton complex on the male fertility in idiopathic infertility. Urologiya = Urology 2017;(2):88–92. (In Russ.)].

Вклад авторов
Э.А. Повелица: выполнение диагностических исследований, выполнение операций по собственной методике, сбор материала, анализ полученных данных, написание текста статьи;
В.Е. Леанович: консультирование по проведению клинического исследования;
Н.И. Доста: разработка дизайна исследования, научное редактирование текста статьи;
О.В. Пархоменко: проведение ультразвукового исследования в предоперационном периоде, участие в операциях;
А.М. Шестерня: ассистирование при выполнении операций.
Authors' contributions
E.A. Povelitsa: research procedures, performance of operations according to author's technique, data collection, analysis of the obtained data, article writing;
V.E. Leanovich: consulting on conducting a clinical trial;
N.I. Dosta: development of the article design, scientific editing of the text;
O.V. Parhomenko: ultrasound examination in pre-operative period, participation in the operations;
A.M. Shesternya: surgical assistance during operations.

ORCID авторов / ORCID of authors
Э.А. Повелица / E.A. Povelitsa: https://orcid.org/0000-0003-4390-5590
В.Е. Леанович / V.E. Leanovich: https://orcid.org/0000-0001-7653-797X
Н.И. Доста / N.I. Dosta: https://orcid.org/0000-0001-8667-5145
О.В. Пархоменко / O.V. Parhomenko: https://orcid.org/0000-0001-9637-3941
А.М. Шестерня / A.M. Shesternya: https://orcid.org/0000-0003-3307-4113

Конфликт интересов. Авторы заявляют об отсутствии конфликта интересов.
Conflict of interest. The authors declare no conflict of interest.

Финансирование. Исследование проведено без спонсорской поддержки.
Financing. The study was performed without external funding.

Соблюдение прав пациентов и правил биоэтики
Протокол исследования одобрен этическим комитетом ГУО «Белорусская медицинская академия последипломного образования» (протокол № 3 от 26.11.2015).
Все пациенты подписали информированное согласие на участие в исследовании.
Compliance with patient rights and principles of bioethics
The study protocol was approved by the ethics committee of Belarusian Medical Academy of Postgraduate Education (protocol No. 3 from 26.11.2015).
All patients gave written informed consent to participate in the study.

Статья поступила: 09.04.2020. **Принята к публикации:** 22.05.2020.
Article submitted: 09.04.2020. **Accepted for publication:** 22.05.2020.

Опыт лечения посттравматической венозной мальформации губчатого тела уретры

Н.В. Демин[1], Е.А. Ладыгина[1], З.А. Кадыров[2]

[1]ГБУЗ «Научно-исследовательский институт неотложной детской хирургии и травматологии» Департамента здравоохранения г. Москвы; Россия, 119180 Москва, ул. Большая Полянка, 22;
[2]ФГАОУ ВО «Российский университет дружбы народов»; Россия, 117198 Москва, ул. Миклухо-Маклая, 6

Контакты: *Никита Валерьевич Демин urodemin@gmail.com*

Цель работы *– представить клиническое наблюдение мальчика 17 лет с посттравматической венозной мальформацией губчатого тела уретры.*

Клиническое наблюдение. *Пациент был госпитализирован в экстренном порядке с жалобами на уретроррагию. Из анамнеза известно, что первый эпизод уретроррагии произошел в возрасте 3 лет и мог быть спровоцирован аутотравмой уретры на фоне психотравмирующих событий в семье. После катетеризации мочевого пузыря кровотечение из уретры прекратилось, однако в утренние часы происходило подтекание крови мимо катетера. При уретроскопии обнаружен участок измененной уретры дистальнее пеноскротального перехода в виде пазух с перегородками из рубцовой ткани на площади около 3 × 1 см. Данные изменения рассматривались как посттравматические. Ультразвуковое исследование губчатого тела и магнитно-резонансная томография половых органов не дали дополнительной информации. При повторной уретроскопии, выполненной при эрекции, визуализированы патологически расширенные, пролабирующие в просвет уретры сосуды, которые и являлись источником кровотечения. При спонгиозографии визуализирована патологическая сосудистая сеть. Поставлен диагноз посттравматической венозной мальформации губчатого тела уретры. Патологический участок резецирован с сохранением белочной оболочки губчатого тела. Дефект был замещен лоскутом внутреннего листка крайней плоти. Катамнестическое наблюдение продолжалось 1 год, эпизоды уретроррагии не повторялись, пациент не испытывал дискомфорта при половом акте и мочеиспускании.*

Заключение. *Ввиду редкости данной патологии и сложности ее диагностики необходимо использование всего арсенала диагностических методов, из которых наиболее информативными являются уретроцистоскопия и спонгиозография. Выбор способа лечения зависит от многих факторов. При локализации образования в области уретры электрокоагуляция и ангиоэмболизация не рекомендованы. Резекция венозной мальформации в пределах неизмененных тканей, заместительная уретропластика с использованием препуциального лоскута позволили получить хороший клинический и функциональный результат.*

Ключевые слова: *венозная мальформация губчатого тела уретры, уретропластика, уретроррагия*

Для цитирования: *Демин Н.В., Ладыгина Е.А., Кадыров З.А. Опыт лечения посттравматической венозной мальформации губчатого тела уретры. Андрология и генитальная хирургия 2020;21(2):70–6.*

DOI: 10.17650/2070-9781-2020-21-2-70-76

CC BY

Experience in post-traumatic venous malformation of urethra spongy body treatment

N.V. Demin[1], E.A. Ladygina[1], Z.A. Kadyrov[2]

[1]Research Institute for Urgent Pediatric Surgery and Traumatology, Moscow Healthcare Department; 22 Bolshaya Polyanka St., Moscow 119180, Russia;
[2]RUDN University; 6 Miklukho-Maklaya St., Moscow 117198, Russia

The study objective *is to present a clinical observation of a 17-year-old boy with post-traumatic venous malformation of the spongy urethra.*

Clinical case. *The patient was hospitalized in an urgent order with complaints of urethrorrhagia. Medical history showed that the first episode of urethrorrhagia happened at 3 years of age and could be caused by a self-injury of the urethra due to mentally traumatic events in the family. After catheterization of the bladder, urethral bleeding stopped, but in the early morning blood seeped past the catheter. Urethroscopy showed an area of modified urethra distally from the penoscrotal junction in the form of pockets with partitions of scar tissue 3 × 1 cm in size that we considered a post-traumatic abnormality. Ultrasound of the corpus spongiosum and magnetic resonance imaging of the genitals didn't provide additional information. Repeat urethroscopy performed during erection allowed to visualize pathologically dilated vessels bulging into the urethral lumen which were the source of bleeding. Spongiosography allowed to visualize a pathological vascular tree. Diagnosis of post-traumatic venous malformation of the spongy urethra was made. The pathological area was resected with preservation of the fibrous tunic of the corpus spongiosum. The defect was substituted by a flap of the inner preputial leaf. Follow-up observation lasted for 1 year with no urethrorrhagia episodes, the patient didn't experience any discomfort during sex or micturition.*

Conclusion. *Due to the rarity of this pathology and complexity of diagnosis, the whole spectrum of diagnostic methods should be applied, with urethrocystoscopy and spongiosography being the most informative. Selection of treatment method depends on many factors. If the malformation is located near the urethra, electrocoagulation and angioembolization are ineffective. Resection of the venous malformation within normal tissue and substitution urethroplasty with preputial flap allowed to achieve good clinical and functional result.*

Key words: *venous malformation of urethra spongy body, urethroplasty, urethrorrhagia*

For citation: *Demin N.V., Ladygina E.A., Kadyrov Z.A. Experience in post-traumatic venous malformation of urethra spongy body treatment. Andrologiya i genital'naya khirurgiya = Andrology and Genital Surgery 2020;21(2):70–6. (In Russ.).*

Введение

Венозная мальформация губчатого тела уретры – редкая патология, относящаяся к простым венозным мальформациям (по классификации Международного общества по изучению сосудистых аномалий (International Society for the Study of Vascular Anomalies)) [1]. По данным научной литературы, эту патологию чаще обнаруживают на 2-м и 3-м десятке жизни [2–5]. В связи с редкостью заболевания его описания в научной периодике единичны, а эпидемиологические данные отсутствуют [2–7].

Данная аномалия представляет собой участок губчатого тела с патологически измененными венами. Она может сочетаться с сосудистыми мальформациями на других участках тела и в других органах, поэтому при ее выявлении рекомендуется дополнительное обследование пациентов [2–5].

Аномалии строения сосудов могут быть врожденными и приобретенными. Основными причинами возникновения венозных мальформаций губчатого тела считаются врожденный дисморфогенез сосудов, травмы, операции, инфекции, гормональные изменения при половом созревании [2, 3, 5, 6].

Основное, а зачастую и единственное клиническое проявление венозной мальформации губчатого тела – уретроррагия, которая возникает во время эрекции или в посткоитальном периоде. Это доставляет дискомфорт пациентам, угрожает развитием обильного кровотечения, а также ухудшает их психологическое состояние, может приводить к сексуальным нарушениям, социальной дезадаптации [2–4].

Причины уретроррагии у детей достаточно разнообразны, поэтому постановка окончательного диагноза требует тщательного и углубленного обследования пациентов. При этом уретроррагия бывает настолько интенсивной, что может потребоваться лечение в условиях отделения реанимации и интенсивной терапии [3, 8, 9]. Опубликованы описания венозных мальформаций губчатого тела полового члена, которые располагались на головке. При такой локализации мальформации уретроррагия может отсутствовать, и пациенты чаще предъявляют жалобы на неэстетичный внешний вид полового члена [4–7].

Особенности венозной мальформации губчатого тела заключаются в том, что она легко сдавливается при пальпации, а при ее локализации в стволовой части губчатого тела наблюдается запустевание сосудов вне эрекции, поэтому при выполнении уретроскопии имеющиеся изменения часто бывают пропущены или неверно интерпретированы [2, 3].

В ходе дифференциальной диагностики исключают гемангиому и лимфогемангиому уретры, которые имеют сходные клинические проявления, выявляемые при ультразвуковом исследовании и магнитно-резонансной томографии, но отличаются макроскопическими и микроскопическими признаками [10, 11]. Венозную мальформацию уретры следует отличать от полипов уретры, которые проявляются в основном симптомами инфравезикальной обструкции, при уретрографии – симптомом «мишени», а при уретроскопии имеют специфический вид [12]. Причиной уретроррагии может быть и эктопия ткани предстательной железы в уретру. В научном сообществе до настоящего времени не существует единого мнения даже в отношении названия этого заболевания, используется много синонимов, в том числе «эктопическая простатическая ткань в уретре», «доброкачественный полип эпителия простатического типа», «простатический карункул» и т. д. При этом заболевании основным симптомом выступает уретроррагия, как и при венозной мальформации, однако оно развивается в более старшем возрасте, имеет специфическую макроскопическую картину и локализуется в простатическом отделе уретры, а иммуногистохимическая оценка экспрессии простатического специфического антигена позволяет верифицировать этот диагноз [13–17]. В научной литературе описан случай развития массивной уретроррагии у пациента 19 лет, причиной которой стала идиопатическая аневризма нижней полой вены, которая осложнилась варикозным поражением вен губчатого тела полового члена [8]. Также причиной уретроррагии может быть псевдоаневризма полового члена [18] и такое редкое заболевание, как ангиолейомиома яичка [19].

Диагноз венозной мальформации губчатого тела уретры ставят на основании жалоб, анамнеза, результатов клинического осмотра и визуализационных исследований: магнитно-резонансной томографии полового члена, ультразвукового исследования, ангиографии, спонгиозографии. Четкого алгоритма применения визуализационных методов диагностики не существует [2–6, 8, 10].

По данным зарубежной литературы, наибольшую диагностическую ценность имеют уретроскопия и спонгиозография [2, 3, 8, 12–17].

В связи с редкостью патологии общепринятый алгоритм лечения данного заболевания не разработан. Имеются данные о выполнении коагуляции измененных сосудов [2, 12, 15–17], склеротерапии [9, 20], ангиоэмболизации [20, 21], хирургической резекции [3, 5, 7]. Возможно комбинирование методов лечения, например проведение ангиоэмболизации перед хирургической резекцией с целью уменьшения размеров мальформации. Выбор метода лечения зависит от большого количества факторов: возраста пациента, локализации мальформации, объема измененных тканей уретры и губчатого тела, наличия факторов риска и вероятности рецидива. При локализации венозной мальформации на головке полового члена используется склеротерапия, дающая хороший клинический и косметический результат [4, 6, 9, 20]. Однако при другой локализации венозной мальформации к выбору метода лечения следует отнестись крайне внимательно, так как разные способы ассоциированы с такими осложнениями, как массивное кровотечение, спонгиофиброз, эректильная дисфункция, искривление полового члена, стриктура уретры, а также с риском рецидива [3].

В данной работе мы представляем собственный опыт лечения мальчика 17 лет с посттравматической венозной мальформацией губчатого тела уретры.

Клиническое наблюдение

Пациент, 17 лет, *в 2018 г. был в экстренном порядке доставлен с жалобами на уретроррагию в Научно-исследовательский институт неотложной детской хирургии и травматологии. При физикальном осмотре установлено, что наружные половые органы сформированы по мужскому типу, правильно, кожные покровы чистые, признаков травмы или пороков развития не обнаружено. Из анамнеза известно, что подобные эпизоды у мальчика наблюдаются с возраста 3 лет. В ходе психологической консультации установлено, что первый эпизод уретроррагии мог быть спровоцирован аутотравмой уретры на фоне психотравмирующих событий в семье. В предыдущих случаях развития уретроррагии пациент проходил лечение в других стационарах. Лечение заключалось в проведении уретроскопии, электрокоагуляции источника кровотечения и установке катетера в мочевой пузырь на срок 5–7 сут. В каждом из этих случаев пациент был выписан с диагнозом «травма уретры».*

При поступлении в Научно-исследовательский институт неотложной детской хирургии и травматологии была выполнена катетеризация мочевого пузыря, после чего кровотечение из уретры прекратилось, однако в утренние часы наблюдалось подтекание крови мимо катетера. В ходе уретроскопии был обнаружен участок измененной уретры дистальнее пеноскротального перехода в виде каверн (пазух) с перегородками из рубцовой ткани на площади около 3 × 1 см. Данные изменения мы рассматривали как посттравматические. Так как источник кровотечения не был установлен, а также не было признаков продолжения кровотечения, исследование на этом было прекращено. Установлен уретральный катетер. Однако утренние эпизоды уретроррагии не прекратились. Ультразвуковое исследование губчатого тела и магнитно-резонансная томография половых органов не дали дополнительной информации.

Повторная уретроскопия, выполненная при эрекции, позволила визуализировать патологически расширенные, пролабирующие в просвет уретры сосуды на площади 4,0 × 1,5 см, которые и являлись источником кровотечения. При механическом сдавливании полового члена эти сосуды запустевали (рис. 1). Ввиду риска развития более выраженного кровотечения и других осложнений от активных терапевтических мер было решено отказаться.

Для определения глубины и площади поражения была выполнена спонгиозография, в ходе которой визуализирована патологическая сосудистая сеть (рис. 2).

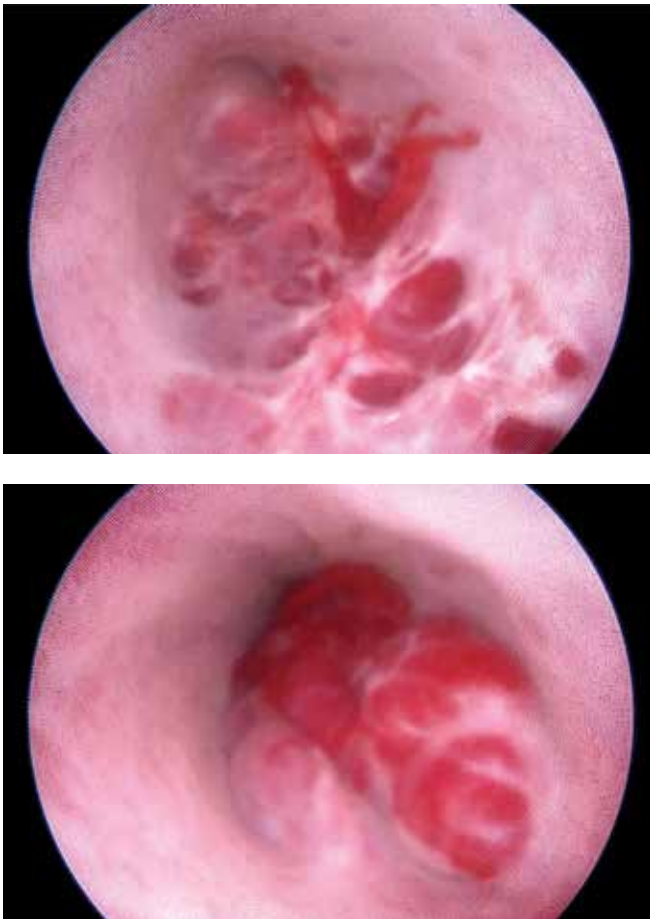

Рис. 1. *Уретроскопия висячего отдела уретры. Патологически расширенные, пролабирующие в просвет уретры сосуды на площади 4,0 × 1,5 см*

Fig. 1. *Ureteroscopy of the hanging part of the urethra. Pathologically dilated vessels bulging into the urethral lumen on an area of 4.0 × 1.5 cm*

Рис. 2. *Спонгиозография. Патологическая сосудистая сеть дистальнее пеноскротального перехода*

Fig. 2. *Spongiosography. Pathological vascular tree located distally from the penoscrotal junction*

На основании полученных данных поставлен диагноз посттравматической венозной мальформации губчатого тела уретры.

Учитывая риск спонгиофиброза, эректильной дисфункции, искривления полового члена при использовании некоторых методов, а также неэффективность электрокоагуляции, мы отдали предпочтение хирургическому методу лечения.

Положение пациента на операционном столе литотомическое. Произведен разрез кожи на вентральной поверхности полового члена, губчатое тело отделено от кавернозных тел на протяжении 6 см, ротировано на 180° по оси, выполнена дорсальная спонгиозоуретротомия, визуализирован участок измененной уретры размерами 4,0 × 1,5 см (рис. 3а). Мальформация представляла собой извитые, переплетающиеся, расширенные сосуды губчатого тела. Четко определялись границы мальформации и неизменной ткани. Патологический участок резецирован с сохранением белочной оболочки губчатого тела (рис. 3б). Дефект был замещен лоскутом внутреннего листка крайней плоти (рис. 3в, г).

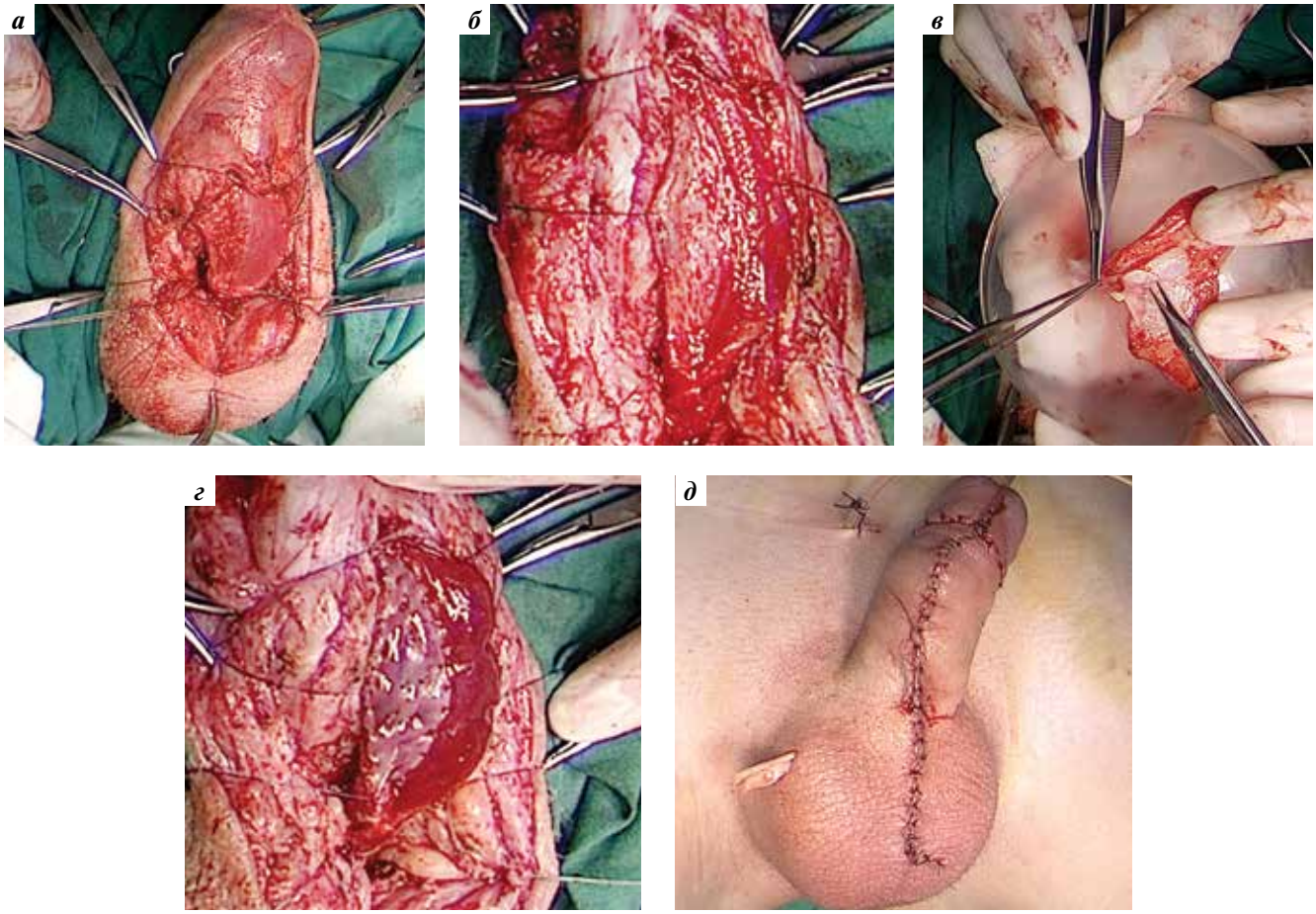

Рис. 3. *Оперативное лечение венозной мальформации губчатого тела уретры: а — вид до резекции; б — патологические сосуды иссечены; в — подготовка свободного лоскута внутреннего листка крайней плоти; г — вид уретры после фиксации лоскута; д — вид после завершения операции*

Fig. 3. *Surgical treatment of the venous malformation of the spongy urethra: a — prior to resection; б — dissected pathological vessels; в — preparation of a free flap of the inner preputial leaf; г — urethra after fixation of the flap; д — after the surgery*

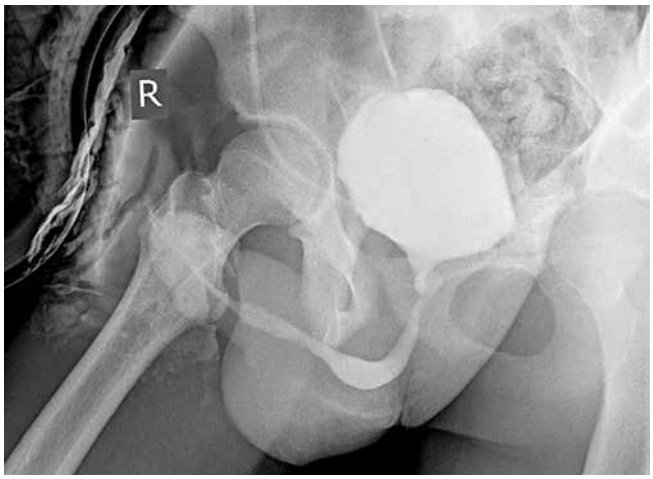

Рис. 4. *Контрольная уретрография. Уретра имеет нормальный диаметр на всем протяжении. Мочевой затек отсутствует*

Fig. 4. *Control urethrography. The urethra has normal diameter along the entire length. No extravasation of urine is evident*

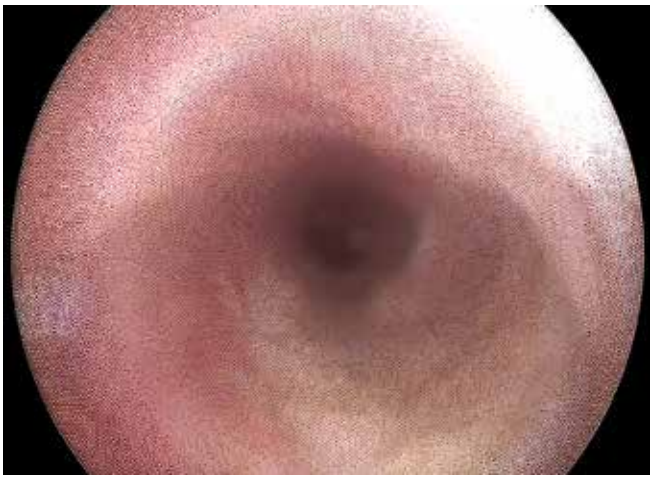

Рис. 6. *Контрольная уретроскопия. Уретра имеет нормальный диаметр на всем протяжении, приживление лоскута удовлетворительное*

Fig. 6. *Control urethroscopy. The urethra has normal diameter along the entire length, satisfactory flap survival*

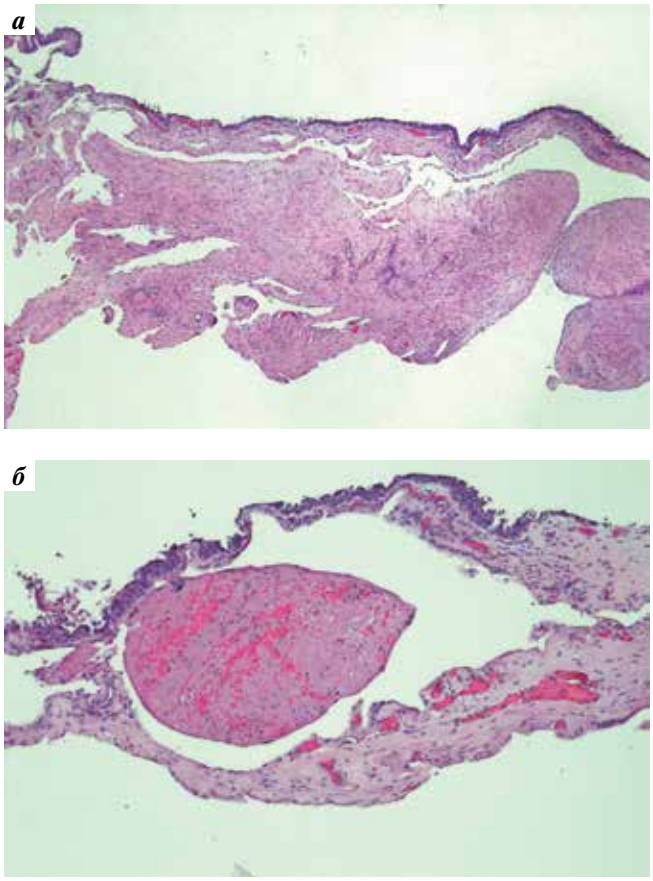

Рис. 5. *Гистологическое исследование удаленных тканей. Окраска гематоксилином и эозином: а – под уротелиальной выстилкой в толще соединительной ткани расположены многочисленные извитые и дилатированные мелкокалиберные венозные сосуды. ×40; б – в отдельных сосудах имеются пристеночные тромбы. ×100*

Fig. 5. *Histological examination of the removed tissue. Hematoxylin and eosin staining: a – multiple dilated small venous vessels are located under urothelial lining deep in the connective tissue. ×40; б – some vessels carry mural thrombus. ×100*

В мочевой пузырь введен уретральный катетер Нелатона 16 CH, уретра ушита непрерывным швом нитью ПДС 6/0, установлена пункционная цистостома (рис. 3д).

Уретральный катетер удален на 11-е сутки. При контрольной антеградной уретрографии установлено, что просвет уретры имеет нормальный диаметр на всем протяжении, мочевой затек отсутствует (рис. 4).

Катамнестическое наблюдение продолжалось 1 год, в течение которого эпизоды уретроррагии не повторялись, пациент не испытывал дискомфорта при половом акте и мочеиспускании, по данным урофлоуметрии средняя скорость мочеиспускания составила 20 мл/с. Морфологическая картина, по данным гистологического исследования, соответствует венозной мальформации губчатого тела уретры (рис. 5).

На контрольном уретроскопическом исследовании через 8 мес установлено, что просвет уретры имеет нормальный диаметр на всем протяжении, приживление лоскута удовлетворительное (рис. 6).

Таким образом, резекция образования в пределах неизмененных тканей, заместительная уретропластика с использованием препуциального лоскута была целесообразной и позволила получить хороший клинический и функциональный результат.

Обсуждение

Ультразвуковое исследование и магнитно-резонансная томография не позволяют четко визуализировать венозную мальформацию уретры, поэтому необходимым этапом диагностики считается проведение уретроцистоскопии и спонгиозографии [2, 12–17].

Венозная мальформация уретры при отсутствии адекватного лечения чаще всего прогрессирует [2–6]. Описаны случаи применения малоинвазивных методов лечения, таких как ангиоэмболизация [20, 21], которая

может использоваться не только как основной метод лечения, но и как дополнительный (для уменьшения размера мальформации); склеротерапия, лазерная резекция, электрокоагуляция [2, 4, 9, 12, 15–17, 20].

По нашему мнению, при локализации образования в области уретры электрокоагуляция неэффективна, может привести к появлению стриктуры уретры, спонгиофиброзу и искривлению полового члена. Использование ангиоэмболизации нецелесообразно, так как анатомическое строение данной области не позволяет точно идентифицировать сосуд, являющийся источником аномалии, а также несет риск таких осложнений, как эректильная дисфункция, спонгиофиброз и др. [3]. Однако эти методы лечения могут с успехом использоваться при венозных мальформациях, расположенных в области головки полового члена.

Выбор метода лечения зависит от возраста пациента, глубины и площади поражения губчатого тела, локализации образования относительно сфинктеров уретры, величины риска послеоперационных осложнений и рецидивов.

Заключение

Описанная сосудистая аномалия – редкий случай в практике детского уролога. Любая уретроррагия и гематоспермия требуют неотложного тщательного обследования пациента в специализированном стационаре. В связи с редкостью данной патологии и сложностью ее выявления необходимо использование полного арсенала диагностических методов, из которых наиболее информативными считаются уретроцистоскопия, спонгиозография. Выбор метода лечения зависит от многих факторов. Одним из методов лечения, дающим хороший функциональный и клинический результат, является хирургическая резекция и заместительная уретропластика.

ЛИТЕРАТУРА / REFERENCES

1. Cahill A.N., Nijs E.L. Pediatric vascular malformations: pathophysiology, diagnosis, and the role of interventional radiology. Cardiovasc Intervent Radiol 2011;34(4):691–704. DOI: 10.1007/s00270-011-0123-0.
2. Grougkousis E.G., Khan M., Terry T.R., Mellon J.K. Urethral venous malformation: an unusual cause of recurrent post-coital gross haematuria in association with haematospermia. Ann R Coll Surg Engl 2009;91(6):532–4. DOI: 10.1308/003588409X432130.
3. White J.T., Baverstock R.J. Eruption of blood: arteriovenous malformation of the penile urethra. Can Urol Assoc J 2017;11(1–2):E32–4. DOI: 10.5489/cuaj.4131.
4. Жуков О.Б., Синицын В.Е., Рудин Ю.Э. и др. Венозная мальформация спонгиозного тела уретры. Андрология и генитальная хирургия 2017;18(3):37–43. [Zhukov O.B., Sinitsyn V.E., Rudin Y.E. et al. Venous malformation of the spongy body of the urethra. Andrologiya i genital'naya khirurgiya = Andrology and Genital Surgery 2017;18(3):37–43. (In Russ.)]. DOI: 10.17650/2070-9781-2017-18-3-37-43.
5. Akin Y., Sarac M., Yucel S. Rare malformation of glans penis: arteriovenous malformation. Niger J Clin Pract 2013;16(3):389–91. DOI: 10.4103/1119-3077.113471.
6. Kaufman D., Feber K.M., Palmer L.S., Freedman A.M. Venous malformations of the genitals: a therapeutic dilemma. Aesthetic Surg J 2010;30(1):71–3. DOI: 10.1177/1090820X09358079.
7. Go S., Tokiwa K., Imazu M. et al. Arteriovenous malformation of the penis in an infant. J Pediatr Surg 2000;35(7):1130–1. DOI: 10.1053/jpsu.2000.7844.
8. Debing E., Vanhulle A., van Tussenbroek F. et al. Idiopathic aneurysm of the inferior vena cava as a cause of massive penile bleeding. Eur J Vasc Endovasc Surg 1998;15(4):365–8. DOI: 10.1016/s1078-5884(98)80042-7.
9. Biagioli M., Sbano P., Tadeucci P. et al. Sclerotherapy for penile venous malformations. Dermatol Surg 2006 Jul;32(7):955–7. DOI: 10.1111/j.1524-4725.2006.32203.x.
10. Manuel E.S., Seery W.H., Cole A.T. Capillary hemangioma of the male urethra: case report with literature review. J Urol 1977;117(6):804. DOI: 10.1016/s0022-5347(17)58637-1.
11. Furuya S., Ogura H., Tanaka Y. et al. Hemangioma of the prostatic urethra: hematospermia and massive postejaculation hematuria with clot retention. Int J Urol 1997;4(5):524–6. DOI: 10.1111/j.1442-2042.1997.tb00299.x.
12. Kumar P., Kapoor S., Nargund V. Haematospermia – a systematic review. Ann R Coll Surg Engl 2006;88(4):339–42. DOI: 10.1308/003588406X114749.
13. Congleton L., Thomason W.B., McMullan D.T., Worsham G.F. Painless hematuria and urethral discharge secondary to ectopic prostate. J Urol 1989;142(6):1554–5. DOI: 10.1016/s0022-5347(17)39162-0.
14. Tan M.O., Kordan Y., Deniz N. et al. Papillary adenoma of the prostatic urethra: report of two cases. Int J Urol 2003;10(8):459–62. DOI: 10.1046/j.1442-2042.2003.00650.x.
15. Redman J.F., Young J.W. 3rd. Massive post-ejaculation hematuria. Urology 1987;30(1):73. DOI: 10.1016/0090-4295(87)90578-4.
16. Arnild S.J., Goobe R., Gisburg A. Photostudies of urethral varices "hemorrhoids": a forgotten lesion. Urology 1978;11(1):19–27. DOI: 10.1016/0090-4295(78)90193-0.
17. Cattolica E.V. Massive hemospermia: a new etiology and simplified treatment. J Urol 1982;128(1):151–2. DOI: 10.1016/s0022-5347(17)52793-7.
18. Campos S.J., Besser P.N., Aguirre A.P. Urethrorrhagia secondary to traumatic penile pseudoaneurysm. Urol Case Rep 2016;7:10–3. DOI: 10.1016/j.eucr.2016.03.009.
19. Stimac G., Demirovic A., Kruslin B., Tomas D. Testicular angioleiomyoma presenting with haematospermia. Asian J Androl 2013;15(4):573–4. DOI: 10.1038/aja.2013.35.
20. Greene A.K., Orbach D.B. Management of arteriovenous malformations. Clin Plast Surg 2011;38(1):95–106. DOI: 10.1016/j.cps.2010.08.005.
21. Murray W.J., Gletcher M.S., Walters H.L., Packham D.A. Treatment of urethral hemangioma by selective arterial embolization. J Urol 1986;136(6):1304–6. DOI: 10.1016/s0022-5347(17)45323-7.

Вклад авторов
Н.В. Демин: разработка тактики лечения пациента с учетом современных данных о лечении заболевания в России и в зарубежных источниках, разработка методики операции, проведение операции, обзор публикаций по теме статьи, научное редактирование статьи;
Е.А. Ладыгина: обзор публикаций по теме статьи, составление программы обследования пациента, сбор данных для анализа, анализ данных, ассистирование на операции, написание текста статьи;
З.А. Кадыров: научная консультация, научное редактирование статьи.
Authors' contributions
N.V. Demin: development of patient treatment tactics basing on current data of the Russian and in foreign sources, development of the operation method, conducting the operation, reviewing of publications on the article's theme, scientific editing of the article;
E.A. Ladygina: reviewing of publications on the article's theme, development of the patient's examination program, obtaining data for analysis, analysis of the obtained data, assistance on the operation, writing the text of the article;
Z.A. Kadyrov: scientific advice, scientific editing of the article.

ORCID авторов / ORCID of authors
Н.В. Демин / N.V. Demin: https://orcid.org/0000-0001-7508-5019
Е.А. Ладыгина / E.A. Ladygina: https://orcid.org/0000-0002-9916-419X
З.А. Кадыров / Z.A. Kadyrov: https://orcid.org/0000-0002-1108-8138

Конфликт интересов. Авторы заявляют об отсутствии конфликта интересов.
Conflict of interest. The authors declare no conflict of interest.

Финансирование. Работа проведена без спонсорской поддержки.
Financing. The work was performed without external funding.

Соблюдение прав пациентов. Родители пациента подписали информированное согласие на публикацию его данных.
Compliance with patient rights. There is given the parental informed consent to the publication of child's data.

Статья поступила: 22.10.2019. **Принята к публикации:** 26.03.2020.
Article submitted: 22.10.2019. **Accepted for publication:** 26.03.2020.

Реконструкция тазового дна после тотальной экзентерации по поводу лучевых повреждений органов малого таза (клиническое наблюдение)

В.А. Коротков, Л.О. Петров, М.Р. Касымов, В.В. Пасов, Л.В. Аферкина, Н.П. Наумов, А.Д. Каприн, С.А. Иванов

Медицинский радиологический научный центр им. А.Ф. Цыба – филиал ФГБУ «Национальный медицинский исследовательский центр радиологии» Минздрава России; Россия, 249036 Обнинск, ул. Королева, 4

Контакты: *Максим Ринадович Касымов makskas89@yandex.ru*

Цель сообщения *– представить клинический случай реконструкции тазового дна после тотальной экзентерации.*
Клиническое наблюдение. *У пациентки 57 лет сформировался комбинированный свищ после хирургического лечения и сочетанной лучевой терапии по поводу рака тела матки. Проведено хирургическое лечение: удалены прямая кишка, мочевой пузырь, иссечена ткань промежности, выполнена вульвэктомия. Мобилизована прямая мышца живота с эпигастральной артерией и перемещена в промежность. Рана зажила первичным натяжением. Пациентка ведет полноценную жизнь, хорошо адаптирована, обезболивающая терапия не требуется.*
Заключение. *Тактика диагностики и лечения комбинированных свищей не стандартизована, но хирургическое вмешательство должно рассматриваться как основной метод, особенно в тех случаях, когда пациент уже перенес лучевую терапию по поводу злокачественного новообразования и его рецидива.*

Ключевые слова: *рак тела матки, рецидив, местные лучевые повреждения органов малого таза, ректовезиковагинальный свищ, эвисцерация органов малого таза, VRAM-лоскут*

Для цитирования: *Коротков В.А., Петров Л.О., Касымов М.Р. и др. Реконструкция тазового дна после тотальной экзентерации по поводу лучевых повреждений органов малого таза (клиническое наблюдение). Андрология и генитальная хирургия 2020;21(2):77–82.*

DOI: 10.17650/2070-9781-2020-21-2-77-82

CC BY

Pelvic floor reconstruction after total exenteration for radiation injuries of the pelvic organs (clinical case)

V.A. Korotkov, L.O. Petrov, M.R. Kasymov, V.V. Pasov, L.V. Aferkina, N.P. Naumov, A.D. Kaprin, S.A. Ivanov

A. Tsyb Medical Radiological Research Center – branch of the National Medical Research Radiological Center, Ministry of Health of Russia; 4 Koroleva St., Obninsk 249036, Russia

The objective *is to present the clinical case of pelvic floor reconstruction after total exenteration.*
Clinical case. *The formation of the combined fistula after surgical treatment and combined radiation therapy for uterine body cancer is presented in female patient (57 years old). The rectum and bladder were removed, the perineal tissue was excised and a vulvectomy was performed. The rectus abdominis muscle was mobilized with epigastric artery and moved to the perineum. The wound was healed by primary tension. The patient lives a full life, adapted, and does not require analgesic therapy.*
Conclusion. *The treatment and diagnosis tactics for regional combined fistulas are not standardized, and surgical treatment is the method of choice, especially in cases where the patient has already had radiation therapy for malignancy and relapse.*

Key words: *uterine body cancer, recurrence, local radiation damage to pelvic organs, recto-vesico-vaginal fistula, evisceration of pelvic organs, VRAM flap*

For citation: *Korotkov V.A., Petrov L.O., Kasymov M.R. et al. Pelvic floor reconstruction after total exenteration for radiation injuries of the pelvic organs (clinical case). Andrologiya i genital'naya khirurgiya = Andrology and Genital Surgery 2020;21(2):77–82. (In Russ.).*

Введение

Злокачественные новообразования органов малого таза составляют около 30 % от общего числа случаев онкологических заболеваний. По данным статистики, рак тела матки в России занимает 3-е место в структуре онкологической патологии с частотой 180,5 случая

на 100 тыс. человек (в 2018 г.). При этом у 14,9 % пациентов рак тела матки диагностирован на III–IV стадии. Летальность в течение 1-го года после установления диагноза составила 8,9 % [1].

Лучевая терапия рассматривается в качестве одного из основных методов лечения онкологических заболеваний органов малого таза и применяется в составе комбинированного, комплексного лечения и как самостоятельный метод. При воздействии ионизирующего излучения на ткани развиваются лучевые повреждения различной степени выраженности. Выбор тактики диагностики и лечения рецидивов опухоли на фоне лучевых изменений тканей представляется сложной проблемой. При рецидивах опухолей органов малого таза, особенно после лучевой терапии, хирургическое лечение является методом выбора. Оно может быть избрано как метод радикального лечения местных рецидивов и как метод паллиативного лечения обширных местно-распространенных опухолей и отдаленных метастазов [2–4].

Появление таких осложнений лучевой терапии, как свищи между органами малого таза, ухудшает качество жизни, заставляя пациентов страдать и искать любые пути решения проблемы. Особенно важно провести адекватное лечение таких осложнений на фоне полной стабилизации онкологического заболевания (отсутствия рецидивов и прогрессирования) [5, 6].

Хирургическое лечение вышеописанных свищей достаточно агрессивное. Оно может подразумевать не только комбинированную резекцию органов малого таза, но и полное их удаление. При инфильтративных, воспалительных изменениях окружающих мягких тканей также проводится их резекция. После резекции мягких тканей промежности формируется большой дефект, который требуется устранить в ходе пластического этапа операции. Вид пластики зависит от размера дефекта, уровня повреждения мягких тканей после лучевой терапии [7, 8].

Представляем пример выполнения реконструкции тазового дна по поводу формирования везикоректовагинального свища после тотальной экзентерации органов малого таза у пациентки с раком тела матки.

Клиническое наблюдение

Пациентка П., *57 лет, обратилась в Медицинский радиологический научный центр им. А.Ф. Цыба 17.09.2019 с жалобами на выраженные боли внизу живота, пояснице, периодические кровотечения из влагалища, недержание мочи.*

В анамнезе: рак тела матки (C54.1), pT1aN0M0R0, IA стадия. Хирургическое лечение выполнено 08.12.2017 в объеме лапароскопической экстирпации матки с придатками с обеих сторон, тазовой лимфаденэктомии. В результате гистологического исследования удаленных тканей верифицирована умеренно-дифференцированная аденокарцинома. В сентябре 2018 г. развился рецидив, по поводу которого проведена сочетанная лучевая терапия (дистанционная в суммарной очаговой дозе (СОД) 42 Гр и внутриполостная в СОД 55 Гр). Зарегистрирована ремиссия (III клиническая группа).

В дальнейшем развилось осложнение противоопухолевого лечения – комбинированный везикоректовагинальный свищ (N82.3), по поводу которого 04.06.2019 выполнена сигмостомия. Диагностированы внутритазовый лучевой фиброз, стойкий выраженный хронический болевой синдром, двусторонний уретерогидронефроз. В июне 2019 г. осуществлена двусторонняя нефростомия. С 09.07.2019 по 21.08.2019 находилась в хосписе.

В центре 19.08.2019 выполнена магнитно-резонансная томография органов малого таза. В ходе исследования установлено, что культя влагалища деформирована, неравномерно утолщена, имеет нечеткие, неровные контуры. Стенка прямой кишки циркулярно неравномерно утолщена, инфильтрирована на протяжении 95 мм, в просвете визуализирована жидкость. Стенка нижнеампулярного отдела прямой кишки циркулярно утолщена до 14 мм, инфильтрирована, интимно прилежит к средней трети влагалища с наличием между ними соустья шириной до 10 мм. Мочевой пузырь заполнен равномерно, задняя стенка неравномерно утолщена до 13 мм и фрагментарно накапливает контрастный препарат (рис. 1).

При проведении 22.09.2019 позитронной эмиссионной томографии, совмещенной с компьютерной томографией, визуализированы увеличенная до 57 × 35 мм культя влагалища неправильной формы, неоднородной структуры вследствие инфильтрации, с патологическим метаболизмом и распространение инфильтративных изменений

Рис. 1. *Магнитно-резонансная томография органов малого таза от 19.08.2019, сагиттальный срез. Ректовагинальный свищ*

Fig. 1. *Magnetic resonance imaging of the pelvic organs, sagittal section (19.08.2019). Rectovaginal fistula*

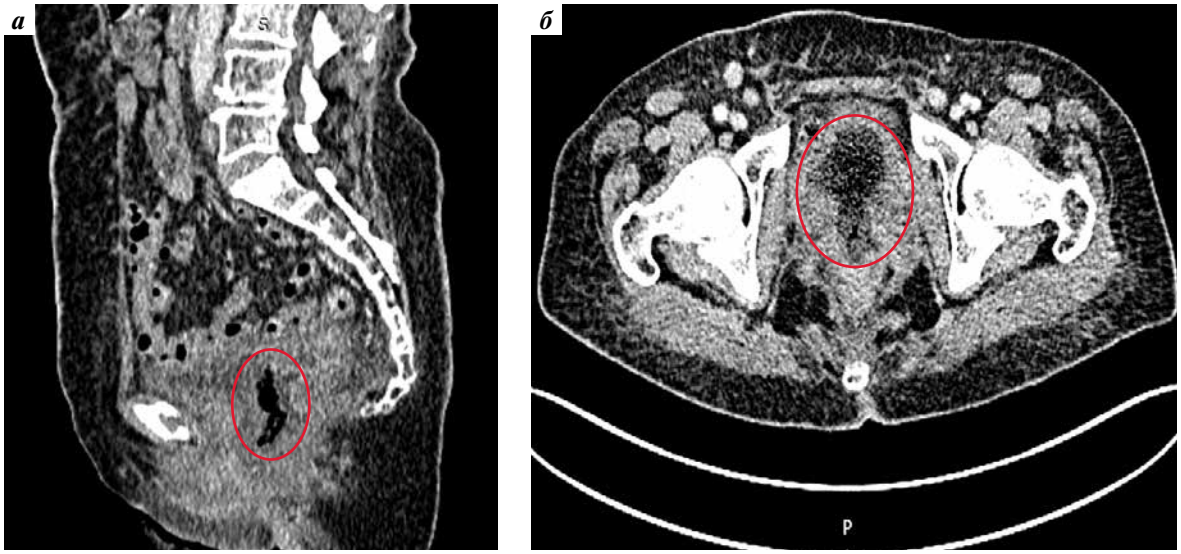

Рис. 2. *Компьютерная томография органов малого таза, сагиттальный (а) и аксиальный (б) срезы. Комбинированный мочепузырно-влагалищно-прямокишечный свищ (красный контур)*

Fig. 2. *Computed tomography of the pelvic organs, sagittal (a) and axial (б) sections. Combined urogenital-vaginal-rectal fistula (red outline)*

на клетчатку малого таза, мягкие ткани промежности, заднюю стенку мочевого пузыря с формированием пузырно-вагинального свища, а также на устья мочеточников и переднюю стенку прямой кишки с формированием вагинально-прямокишечных свищей (рис. 2). Максимальное значение стандартизированного накопления радиофармпрепарата SUVmax составило 11,7.

Операция в объеме полной эвисцерации органов малого таза, вульвэктомии выполнена 04.10.2019. Пластика промежностной раны осуществлена перемещенным вертикальным лоскутом прямой мышцы живота (vertical rectus abdominis myocutaneous flap).

После срединной лапаротомии при ревизии органов брюшной полости наблюдался выраженный спаечный процесс. Произведен адгезиолизис. В малом тазе визуализируется опухолевый конгломерат, вовлекающий в себя мочевой пузырь, культю влагалища, прямую кишку, распространяющийся до диафрагмы таза, на мягкие ткани промежности. Инфильтрат мобилизован единым блоком с прямой кишкой, мочевым пузырем и удален (рис. 3). Инфильтрат распространяется на промежность. Иссечена ткань промежности, выполнена вульвэктомия (рис. 4). Мобилизован мышечно-кожный лоскут правой части параумбиликальной области, мобилизована прямая мышца живота (с сохранением заднего ее листка) с эпигастральной артерией; лоскут перемещен в промежность, фиксирован отдельными узловыми швами (рис. 5, 6).

Длительность операции составила 5 ч, объем кровопотери – 300 мл. В 1-е сутки после операции наблюдалось нормальное состояние лоскута (рис. 7).

Гистологическое заключение: стенка прямой кишки, мочевого пузыря и влагалища с некрозами, очагами грануляционной ткани – морфологическая картина хронической язвы прямой кишки, мочевого пузыря, влагалища.

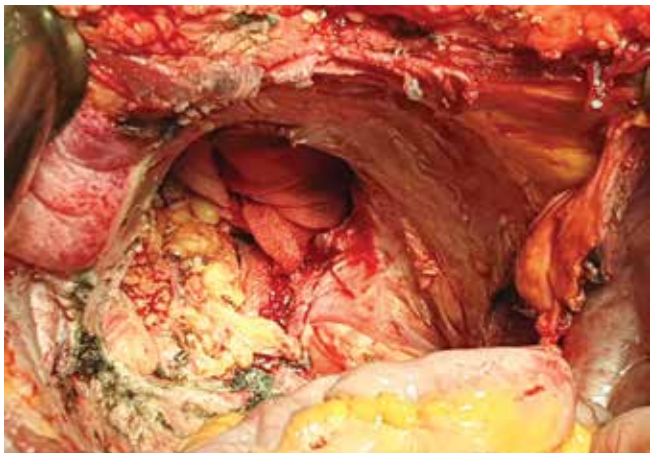

Рис. 3. *Удален органокомплекс прямой кишки и мочевого пузыря*

Fig. 3. *The organ complex (rectum, bladder) was removed*

Рис. 4. *Иссечена ткань промежности, выполнена вульвэктомия*

Fig. 4. *The perineal tissue was excised and a vulvectomy was performed*

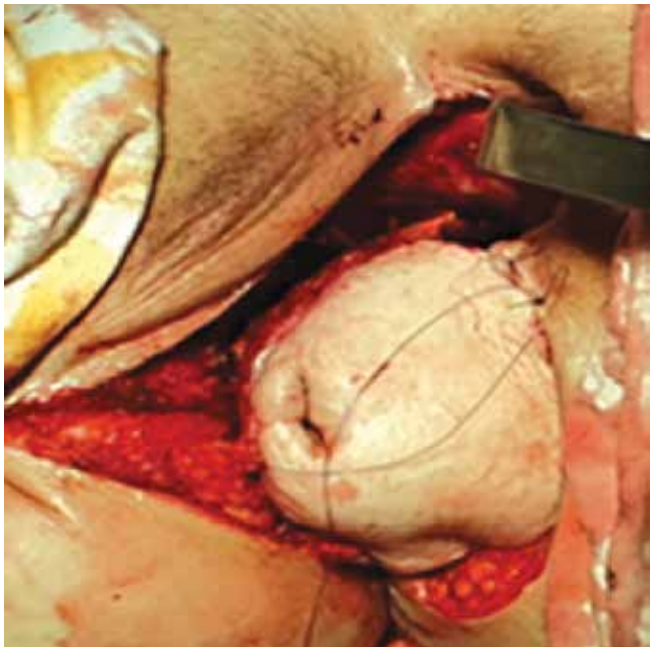

Рис. 5. *Мобилизована прямая мышца живота с эпигастральной артерией, перемещена в промежность и фиксирована отдельными узловыми швами*

Fig. 5. *The rectus abdominis muscle with epigastric artery is mobilized, moved to the perineum and fixed with nodal sutures*

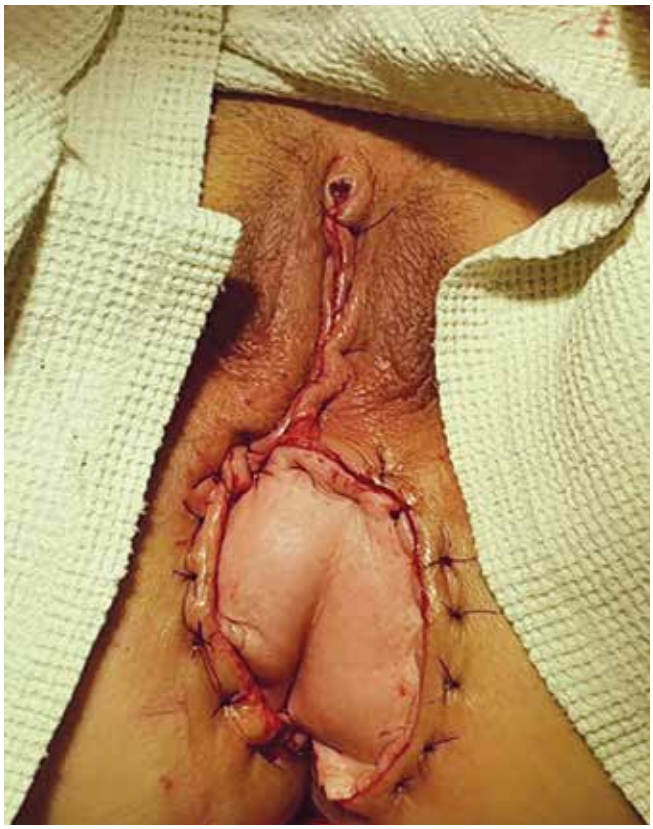

Рис. 6. *Результат операции. Вертикальный лоскут прямой мышцы живота фиксирован узловыми швами*

Fig. 6. *The result of the operation. The vertical rectus abdominis myocutaneous flap is fixed with nodular suture*

Рис. 7. *Жизнеспособный лоскут прямой мышцы живота в промежности в 1-е сутки после операции*

Fig. 7. *Viable vertical rectus abdominis myocutaneous flap in the perineum, 1 day postoperatively*

Рис. 8. *Заживление раны первичным натяжением (через 3 нед после операции сняты швы)*

Fig. 8. *Healing of the wound by primary compression (3 weeks after surgery, stitches removed)*

Признаков опухоли не обнаружено. Края резекции мочеточника, мочевого пузыря, кишки интактны.

Течение послеоперационного периода было гладким. Больная выписана на 10-е сутки после операции в удовлетворительном состоянии под наблюдение онколога по месту жительства, рекомендовано динамическое наблюдение (рис. 8).

По данным лабораторного, инструментального обследований и осмотра через 6 мес после операции патологии не выявлено (рис. 9, 10). Пациентка ведет полноценную жизнь, адаптирована, обезболивающая терапия не требуется.

Рис. 9. *Магнитно-резонансная томография органов малого таза. Признаки рецидива отсутствуют*

Fig. 9. *Magnetic resonance imaging of the pelvic organs. No data for relapse*

Рис. 10. *Вид вертикального лоскута прямой мышцы живота в промежности через 6 мес после операции*

Fig. 10. *View of the vertical rectus abdominis myocutaneous flap in the perineum 6 months after surgery*

Заключение

Оптимальная тактика хирургического лечения поздних лучевых повреждений – радикальное иссечение всех патологически измененных тканей (включая костные фрагменты и окружающие фиброзные ткани) с пластикой дефекта хорошо васкуляризированным перемещенным мышечным или кожно-мышечным лоскутом.

ЛИТЕРАТУРА / REFERENCES

1. Состояние онкологической помощи населению России в 2018 году. Под ред. А.Д. Каприна, В.В. Старинского, Г.В. Петровой. М.: МНИОИ им. П.А. Герцена, 2019. 236 с. Доступно по: http://www. nop2030.ru/files/2019/07/Sostoyanie-onkologicheskoj-sluzhby-v-RF-2018-god.pdf. [State of cancer care in Russia in 2018. Ed by A.D. Kaprin, V.V. Starinsky, G.V. Petrova. Moscow: MNIOI im. P.A. Gertzena, 2019. 236 p. Available at: http://www.nop2030.ru/files/2019/07/Sostoyanie-onkologicheskoj-sluzhby-v-RF-2018-god.pdf. (In Russ.)].
2. Рак тела матки. Клинические рекомендации Министерства здравоохранения Российской Федерации. Доступно по: https://oncology-association.ru/docs/rak-tela-matki.pdf. [Cancer of the uterus body. Clinical recommendations of the Ministry of Health of Russia. Available at: https://oncology-association.ru/docs/rak-tela-matki.pdf. (In Russ.)].
3. Нечушкина В.М., Коломиец Л.А., Кравец О.А. и др. Практические рекомендации по лекарственному лечению рака тела матки и сарком матки. Злокачественные опухоли 2019;9(3s2):218–32. [Nechushkina V.M., Kolomiets L.A., Kravets O.A. et al. Pharmacotherapy of uterine body cancer and uterine sarcoma. Guideline. Zlokachestvennye opukholi = Malignant Tumours 2019;9(3s2):218–32. (In Russ.)]. DOI: 10.18027/2224-5057-2019-9-3s2-218-232.
4. Нечушкина В.М., Морхов К.Ю., Кузнецов В.В. Эволюция лечения рака тела матки. Злокачественные опухоли 2016;(4s1):92–8. [Nechushkina V.M., Morkhov K.Yu., Kuznetsov V.V. Evolution of treatment of uterine body cancer. Zlokachestvennye opukholi = Malignant Tumours 2016;(4s1):92–8. (In Russ.)].
5. Жариков А.А., Терехов О.В. Онкологическая заболеваемость органов малого таза, лучевые повреждения и их диагностика (обзор литературы). Радиация и риск 2013;22(3):57–64. [Zharikov A.A., Terekhov O.V. Pelvic cancer, radiation induced injury, diagnostics (review of literature). Radiatsiya i risk = Radiation and Risk 2013;22(3):57–64. (In Russ.)].
6. Васильев Л.А., Костюк И.П., Иванов С.А., Каприн А.Д. Современная классификация постлучевых свищей органов малого таза. Онкоурология 2019;15(2):118–23. [Vasiliev L.A., Kostyuk I.P., Ivanov S.A., Kaprin A.D. Classification of the post radiation fistulas of pelvic organs. Onkourologiya = Cancer Urology 2019;15(2):118–23. (In Russ.)]. DOI: 10.17650/1726-9776-2019-15-2-118-123.
7. Доманский А.А., Карачун А.М., Лебедев К.К. Пластическое закрытие

дефекта тазового дна после экстралеваторной брюшно-промежностной экстирпации прямой кишки (практические рекомендации). Поволжский онкологический вестник 2015;(1):4–11. [Domansky A.A., Karachun A.M., Lebedev K.K. Perineal wound reconstruction after extralevator abdomino-perineal resection. Povolzhsky onkologichesky vestnik = Oncology Bulletin of the Volga Region 2015;(1):4–11. (In Russ.)].

8. Гордеев С.С., Иванов В.А., Кузьмичев Д.В. и др. Методы реконструкции промежностных ран после брюшно-промежностной экстирпации прямой кишки. Обзор литературы. Онкологическая колопроктология 2017;7(2):53–9. [Gordeev S.S., Ivanov V.A., Kuzmichev D.V. et al. Methods of reconstruction of perineal wounds after abdominoperineal resection. Literature review. Onkologicheskaya koloproktologiya = Colorectal Oncology 2017;7(2):53–9. (In Russ.)]. DOI: 10.17650/2220-3478-2017-7-2-53-59.

Вклад авторов
В.А. Коротков: выбор хирургической тактики, проведение операции;
Л.О. Петров, С.А. Иванов: выбор хирургической тактики;
М.Р. Касымов: ассистирование на операции, написание текста статьи;
В.В. Пасов: участие в операции, научное редактирование текста статьи;
Л.В. Аферкина: послеоперационное ведение пациента;
Н.П. Наумов: научное редактирование текста статьи;
А.Д. Каприн: выбор хирургической тактики, научное редактирование текста статьи.
Authors' contributions
V. A. Korotkov: choice of surgical tactics, carrying out the operation;
L.O. Petrov, S.A. Ivanov: choice of surgical tactics;
M.R. Kasymov: assisting in operations, writing the text of the article;
V.V. Pasov: participation in the operation, scientific editing of the article text;
L.V. Aferkina: postoperative management of the patient;
N.P. Naumov: scientific editing of the article text;
A.D. Kaprin: choice of surgical tactics, scientific editing of the article text.

ORCID авторов / ORCID of authors
В.А. Коротков / V.A. Korotkov: https://orcid.org/0000-0001-7919-9750
М.Р. Касымов / M.R. Kasymov: https://orcid.org/0000-0001-8202-8055
В.В. Пасов / V.V. Pasov: https://orcid.org/0000-0003-0387-1648
Л.В. Аферкина / L.V. Aferkina: https://orcid.org/0000-0003-3317-3226
Н.П. Наумов / N.P. Naumov: https://orcid.org/0000-0003-1854-368X
А.Д. Каприн /A.D. Kaprin: https://orcid.org/0000-0001-8784-8415
С.А. Иванов / S.A. Ivanov: https://orcid.org/0000-0003-3001-2451

Конфликт интересов. Авторы заявляют об отсутствии конфликта интересов.
Conflict of interest. The authors declare no conflict of interest.

Финансирование. Работа выполнена без спонсорской поддержки.
Financing. The work was performed without external funding.

Соблюдение прав пациентов. Пациент подписал информированное согласие на публикацию своих данных.
Compliance with patient rights. The patient gave written informed consent to the publication of his data.

Статья поступила: 22.04.2020. **Принята к публикации:** 31.05.2020.
Article submitted: 22.04.2020. **Accepted for publication:** 31.05.2020.

Заметки о посещении детской клиники реконструктивно-пластической хирургии в Белграде (Сербия)

А.В. Аникиев

ФГБУ «Национальный медицинский исследовательский центр эндокринологии» Минздрава России; Россия, 117036 Москва, ул. Дмитрия Ульянова, 11

Контакты: *Александр Вячеславович Аникиев anikieal70@gmail.com*

Для цитирования: *Аникиев А.В. Заметки о посещении детской клиники реконструктивно-пластической хирургии в Белграде (Сербия). Андрология и генитальная хирургия 2020;21(2):83–4.*

DOI: 10.17650/2070-9781-2020-21-2-83-84

CC BY

Notes on a visit to a children's clinic for reconstructive and plastic surgery in Belgrade (Serbia)

A.V. Anikiev

National Medical Research Center of Endocrinology, Ministry of Health of Russia; 11 Dmitriya Ulyanova St., Moscow 117036, Russia

For citation: *Anikiev A.V. Notes on a visit to a children's clinic for reconstructive and plastic surgery in Belgrade (Serbia). Andrologiya i genital'naya khirurgiya = Andrology and Genital Surgery 2020;21(2):83–4. (In Russ.).*

Реконструктивная пластика половых органов – актуальная область детской урологии. Активно обсуждаются аспекты хирургической техники и организации лечебного процесса, а также не связанные на первый взгляд с результатом лечения, но опосредованно влияющие на него этические проблемы. Каждого врача интересует, как работают его коллеги за рубежом. Мне посчастливилось удовлетворить свой интерес, присутствуя на реконструктивно-пластических операциях, которые проводил в клинике г. Белграда хирург Радош Джинович.

То, за чем я приехал, казалось достаточно обыденным. Записи, которые я сделал во время операций и которые я сейчас перечитываю, переносят меня в операционную белградской клиники. Инструменты, халаты, маски, операционный стол, лампа, коагулятор, знакомый с давних пор атравматический шовный материал. Удивило другое. С одной стороны, многократное, рутинное выполнение стереотипных движений: швы, пробы на искусственную эрекцию, выкраивание лоскутов, снова пробы на искусственную эрекцию, снова швы. С другой стороны, педантичное следование принципам реконструктивно-пластической техники, как бы это ни увеличивало длительность вмешательства, – характерный признак хирурга, прошедшего долгую, трудную, полную ассистирования и наблюдения за больными, но хорошую школу под руководством блестящего специалиста, каким был Сава Перович. А еще запомнилась «синергия» командной работы хирургов (хирург и три ассистента на одной операции!), содействие анестезиологов, операционных сестер, санитарок.

Раскрывать детали хирургической техники белградских коллег я не имею полномочий, но не могу оставить без внимания несколько спорных моментов, касающихся техники коррекции гипоспадии. Популярная в современной практике техника наложения непрерывного шва на уретру монофиламентным материалом давно зарекомендовала себя. Но кто задавался вопросом о его надежности? Адекватное питание и кровоснабжение краев раны, т.е. лучшее заживление, обеспечиваемое узловыми рассасывающимися швами, принесено в жертву лучшей герметичности, а главное быстроте исполнения. Но узловой шов уретры тремя рядами тончайшего рассасывающегося материала (а в области головки еще большим числом рядов) хотя и не позволяет сэкономить время, обеспечивает не худшую по сравнению с непрерывным швом герметизацию.

Вопрос деривации мочи после уретропластики в настоящее время мало обсуждается в детском урологическом сообществе. Негативный опыт цистостомии в недалеком прошлом многих заставил предпочесть уретральный катетер в связи с меньшей травматичностью.

Однако часто он не оправдывает себя. Очевидно, что раздражение катетером слизистой оболочки шейки мочевого пузыря создает условия для неконтролируемого сокращения детрузора. Преждевременное попадание мочи в артифициальный уретральный канал помимо катетера может приводить к осложнениям. Установка пункционной эпицистостомы, занимающая несколько минут, в сочетании с уретральным стентом, напротив, оставляет слизистую оболочку шейки интактной и надежно страхует искусственную уретру от попадания мочи.

Не боясь показаться дилетантом, хочу отметить особенности исполнения операции Несбита хирургами Белграда. Трудно сосчитать количество модификаций этого популярного способа выпрямления кавернозных тел. Но и сейчас осложнения после его применения – рецидивы искривления – нередко встречаются в практике. В погоне за меньшей травматичностью хирурги не иссекают белочную оболочку, как это было предложено в оригинальной методике, ограничиваясь ее пликацией двумя швами с помощью нерассасывающегося материала. Нестандартное исполнение операции Несбита дает надежный результат благодаря неполному иссечению белочной оболочки на участке миндалевидной формы с наложением множества рассасывающихся швов.

Логика просвещенного человека: если хирурги научатся лучше оперировать, то больные дети будут меньше страдать от повторных операций. Как часто мы говорим о качестве медицинской помощи, которую должны оказывать специализированные медицинские учреждения! А воз и ныне там... Любой уролог с сертификатом специалиста может взять ребенка с гипоспадией на стол, не неся ответственности за результат. Работа детской реконструктивно-пластической клиники фонда Савы Перовича – пример специализированного медицинского центра, где оказывают качественную, высококвалифицированную хирургическую помощь, применяя проверенные десятилетиями техники. Для многих маленьких пациентов операция на половых органах, проведенная в клинике, оказалась успешной и последней из пяти, а то и восьми осложненных вмешательств.

Бросилось в глаза отношение сотрудников к больным детям. Все, начиная от стойки регистрации и заканчивая палатой послеоперационного выхаживания, настроено на бережное, внимательное, заботливое отношение к маленьким пациентам. Тонко чувствуется этот настрой и в разрешении родственникам присутствовать в клинике. Ведь ничто не заменит больному малышу родной дом, никто не заменит маму или папу, других родных и близких: именно они, сами того не осознавая, создают тот мир, который называется семья. Может быть, поэтому и малышей, и более взрослых детей в этих клиниках всегда окружают именно те, кто им нужен. Для российской действительности это может показаться диким, странным – присутствие в клинике не только мамы или папы, но и братьев, сестер, бабушек. Тех, кто формирует вокруг ребенка ту интимную, семейную атмосферу. Но как это комфортное эмоциональное состояние маленького человека необходимо для выздоровления!

Покидая Белград, я испытал смешанное чувство, которое сложно выразить одним словом. Восхищение от узнавания множества технических приемов, надежных, запоминающихся, как озарение. Разочарование от понимания того, что большую часть из этих приемов трудно будет применить на практике, потому что владение техникой еще не означает успеха вмешательства, а является лишь одной из его составляющих. Чувство стремления к идеалу реконструктивной хирургии половых органов, составляющие которого – человечное отношение к больным детям, сплоченная команда единомышленников, честность, бескорыстная открытость новым знаниям, стремление к совершенствованию и передача опыта – к идеалу, который мне удалось увидеть и понять.

Благодарность. Автор выражает благодарность научному руководителю Института детской эндокринологии Национального медицинского исследовательского центра эндокринологии акад. РАН В.А. Петерковой, благодаря которой у него появилась возможность пройти обучение в клинике реконструктивно-пластической урологии в Белграде, а также руководству программы «Альфа-Эндо» Благотворительного фонда развития филантропии «КАФ» за финансовую поддержку стажировки по реконструктивно-пластической урологии.

Acknowledgment. The author expresses gratitude to V.A. Peterkova, Academician of the RAS, Scientific Director of the Institute of Pediatric Endocrinology, National Medical Research Center of Endocrinology, who gave him the opportunity to study at the children's clinic for reconstructive and plastic surgery in Belgrade, and to the senior staff of the Alfa-Endo program of the Charities Aid Foundation (CAF) for financially supporting his training in reconstructive and plastic urology.

ORCID автора / ORCID of author
А.В. Аникиев / A.V. Anikiev: https://orcid.org/0000-0002-6448-6842

Статья поступила: 22.04.2020. **Принята к публикации:** 26.05.2020.
Article submitted: 22.04.2020. **Accepted for publication:** 26.05.2020.