ISSN: 2070-9781 (Print)
ISSN: 2412-8902 (Online)

АНДРОЛОГИЯ И ГЕНИТАЛЬНАЯ ХИРУРГИЯ

ANDROLOGY AND GENITAL SURGERY

НАУЧНО-ПРАКТИЧЕСКИЙ
ЕЖЕКВАРТАЛЬНЫЙ
РЕЦЕНЗИРУЕМЫЙ ЖУРНАЛ

ГИБРИДНАЯ ВЕРСИЯ

Издается с 2000 г.

№ 1 `19
ТОМ 20

МИРОВАЯ АНДРОЛОГИЯ В ИНТЕРНЕТЕ

ДАЙДЖЕСТ МИРОВЫХ СТАТЕЙ ПО АНДРОЛОГИИ

Сегодня цифровые технологии обеспечивают реализацию одного из главных принципов обмена информацией – быстроту доступа к ней. Для этого мы и создали раздел со ссылками на актуальные научные статьи и предстоящие всероссийские и международные события.

QR-код (QR – Quick Response, «быстрый отклик») – это двухмерный штрихкод (бар-код), предоставляющий информацию для быстрого распознавания с помощью камеры на мобильном телефоне. Нужно лишь установить мобильное приложение, и мировая андрология будет в ваших руках.

Современная демографическая ситуация и проблемы улучшения репродуктивного здоровья населения России
https://www.uroweb.ru/article/sovremennaya-demograficheskaya-situatsiya-i-problemi-uluchsheniya-reproduktivnogo-zdorovya-naseleniya-rossii

Уретропластика неофаллоса лучевым лоскутом с предварительной префабрикацией уретры буккальным графтом (клинический случай)
https://www.uroweb.ru/article/uretroplastika-neofallosa-luchevim-loskutom-s-predvaritelnoy-prefabrikatsiey-uretri-bukkalnim-graftom-klinicheskiy-sluch

Сравнение результатов коррекции срединной и проксимальной гипоспадии у детей методикой Graft Tubularized Incised Plate
https://www.uroweb.ru/article/sravnenie-rezultatov-korrekcii-sredinnoj-i-proksimalnoj-gipospadii-u-detej-metodikoj-Graft-Tubularized-Incised-Plate

Андрогенный скрининг у мужчин старше 50 лет с заболеваниями предстательной железы
https://www.uroweb.ru/article/androgenniy-skrining-u-mugchin-starshe-50-let-s-zabolevaniyami-predstatelnoy-gelezi

Восстановление нарушенного сперматогенеза после интратестикулярной трансплантации ткани неонатального яичка
https://www.uroweb.ru/article/vosstanovlenie-narushennogo-spermatogeneza-posle-intratestikulyarnoy-transplantatsii-tkani-neonatalnogo-yaichka

Опыт протезирования яичка в детском и подростковом возрасте: результаты мультицентрового исследования
https://www.uroweb.ru/article/opit-protezirovaniya-yaichka-v-detskom-i-podrostkovom-vozraste-rezultati-multitsentrovogo-issledovaniya

Преждевременная эякуляция – современное состояние проблемы
https://www.uroweb.ru/article/pregdevremennaya-eyakulyatsiya--sovremennoe-sostoyanie-problemi

Антиоксиданты в лечении пациентов с воспалительными заболеваниями мужской репродуктивной системы, осложненными экскреторно-токсической формой бесплодия
https://www.uroweb.ru/article/antioksidanti-v-lechenii-patsientov-s-vospalitelnimi-zabolevaniyami-mugskoy-reproduktivnoy-sistemi-oslognennimi-ekskreto

Клинико-морфологические параллели при хроническом бактериальном простатите
https://www.uroweb.ru/article/kliniko-morfologicheskie-paralleli-pri-hronicheskom-bakterialnom-prostatite

Оценка жесткости полового члена с использованием магнитодинамического индикатора давления
https://www.uroweb.ru/article/otsenka-gestkosti-polovogo-chlena-s-ispolzovaniem-magnitodinamicheskogo-indikatora-davleniya

Оценка риска патозооспермии у мужчин при измерении эндокринных дизрапторов – бисфенола А и триклозана в семенной жидкости методом газовой хроматографии с масс-спектрометрией
https://www.uroweb.ru/article/otsenka-riska-patozoospermii-u-mugchin-pri-izmerenii-endokrinnih-dizraptorov--bisfenola-a-i-triklozana-v-semennoy-gidkos

Клиническое обоснование эффективности лазерной терапии мужского бесплодия
https://www.uroweb.ru/article/klinicheskoe-obosnovanie-effektivnosti-lazernoy-terapii-mugskogo-besplodiya

Кого нужно обследовать по поводу гематурии? Результаты современного проспективного обсервационного исследования с участием 3556 пациентов
https://www.uroweb.ru/article/kogo-nugno-obsledovat-po-povodu-gematurii-rezultati-sovremennogo-prospektivnogo-observatsionnogo-issledovaniya-s-uchasti

ЖУРНАЛ «АНДРОЛОГИЯ И ГЕНИТАЛЬНАЯ ХИРУРГИЯ» ВХОДИТ В ПЕРЕЧЕНЬ ВЕДУЩИХ РЕЦЕНЗИРУЕМЫХ НАУЧНЫХ ПЕРИОДИЧЕСКИХ ИЗДАНИЙ, РЕКОМЕНДОВАННЫХ ВЫСШЕЙ АТТЕСТАЦИОННОЙ КОМИССИЕЙ (ВАК) ДЛЯ ПУБЛИКАЦИИ ОСНОВНЫХ НАУЧНЫХ РЕЗУЛЬТАТОВ ДИССЕРТАЦИЙ НА СОИСКАНИЕ УЧЕНЫХ СТЕПЕНЕЙ КАНДИДАТА И ДОКТОРА НАУК. ЖУРНАЛ ВКЛЮЧЕН В НАУЧНУЮ ЭЛЕКТРОННУЮ БИБЛИОТЕКУ И РОССИЙСКИЙ ИНДЕКС НАУЧНОГО ЦИТИРОВАНИЯ (РИНЦ), ИМЕЕТ ИМПАКТ-ФАКТОР, ЗАРЕГИСТРИРОВАН В CROSSREF, СТАТЬИ ИНДЕКСИРУЮТСЯ С ПОМОЩЬЮ ИДЕНТИФИКАТОРА ЦИФРОВОГО ОБЪЕКТА (DOI).

АНДРОЛОГИЯ И ГЕНИТАЛЬНАЯ ХИРУРГИЯ

НАУЧНО-ПРАКТИЧЕСКИЙ ЕЖЕКВАРТАЛЬНЫЙ РЕЦЕНЗИРУЕМЫЙ ЖУРНАЛ

ПРОФЕССИОНАЛЬНАЯ АССОЦИАЦИЯ АНДРОЛОГОВ РОССИИ
ПААР

ГЛАВНЫЙ РЕДАКТОР

Щеплев Петр Андреевич, *д.м.н., профессор, президент Профессиональной ассоциации андрологов России (ПААР) (Москва, Россия)*

НАУЧНЫЙ РЕДАКТОР, ЗАМЕСТИТЕЛЬ ГЛАВНОГО РЕДАКТОРА

Винаров Андрей Зиновьевич, *д.м.н., профессор кафедры урологии ФГАОУ ВО Первый Московский государственный медицинский Университет им. И.М. Сеченова Минздрава России (Сеченовский Университет), НИИ уронефрологии и репродуктивного здоровья человека (Москва, Россия)*

ПРЕДСЕДАТЕЛЬ РЕДАКЦИОННОГО СОВЕТА

Рапопорт Леонид Михайлович, *д.м.н., профессор кафедры урологии, директор урологической клиники ФГАОУ ВО Первый МГМУ им. И.М. Сеченова Минздрава России (Сеченовский Университет), заместитель директора НИИ уронефрологии и репродуктивного здоровья человека (Москва, Россия)*

ОТВЕТСТВЕННЫЙ СЕКРЕТАРЬ

Наумов Никита Петрович, *ученый секретарь ПААР (Орехово-Зуево, Россия)*

РЕДАКЦИОННАЯ КОЛЛЕГИЯ

Секция андрологической урологии

Безруков Евгений Алексеевич, *д.м.н., профессор кафедры, заведующий первым урологическим отделением ФГАОУ ВО Первый МГМУ им. И.М. Сеченова Минздрава России (Сеченовский Университет), НИИ уронефрологии и репродуктивного здоровья человека (Москва, Россия)*

Братчиков Олег Иванович, *д.м.н., профессор, академик РАЕН, заведующий кафедрой урологии ФГБОУ ВО «Курский государственный медицинский университет» Минздрава России (Курск, Россия)*

ТОМ 20 № 1 2019

ИЗДАЕТСЯ С 2000 Г.

Адрес редакции: 115478, Москва, Каширское шоссе, 24, стр. 15, НИИ канцерогенеза, 3-й этаж.
Тел./факс: +7 (499) 929-96-19
e-mail: abv@abvpress.ru
www.abvpress.ru

Статьи направлять по адресу:
androur@yandex.ru

Редактор **Е.Г. Бабаскина**
Корректоры **Т.Н. Помилуйко**
Дизайн **Е.В. Степанова**
Верстка **О.В. Гончарук**

Служба подписки и распространения
И.В. Шургаева, +7 (499) 929-96-19, base@abvpress.ru

Руководитель проекта
А.В. Донских, +7 (499) 929-96-19, a.donskih@abvpress.ru

Свидетельство о регистрации ПИ № 77-3324 от 28 апреля 2000 г. выдано Министерством Российской Федерации по делам печати, телерадиовещания и средств массовых коммуникаций.

При полной или частичной перепечатке материалов ссылка на журнал «Андрология и генитальная хирургия» обязательна.

Редакция не несет ответственности за содержание публикуемых рекламных материалов.

В статьях представлена точка зрения авторов, которая может не совпадать с мнением редакции.

ISSN: 2070-9781 (Print)
ISSN: 2412-8902 (Online)
Андрология и генитальная хирургия. 2019. Том 20. № 1. 1–128

© ООО «ИД «АБВ-пресс», 2019

Подписной индекс в каталоге «Пресса России» – 91731

Отпечатано в типографии ООО «Медиаколор»
Тираж 4000 экз.

www.agx.abvpress.ru

Кадыров Зиёратшо Абдуллоевич, *д.м.н., профессор, заведующий кафедрой эндоскопической урологии ФГАОУ ВО «Российский университет дружбы народов» (Москва, Россия)*

Костин Андрей Александрович, *д.м.н., профессор, заместитель директора по науке Московского научно-исследовательского онкологического института им. П.А. Герцена – филиала ФГБУ «Национальный медицинский исследовательский центр радиологии» Минздрава России (Москва, Россия)*

Назаров Тоирхон Хакназарович, *д.м.н., профессор кафедры урологии ФГБОУ ВО «Северо-Западный государственный медицинский университет им. И.И. Мечникова» Минздрава России (Санкт-Петербург, Россия)*

Новиков Андрей Иванович, *д.м.н., профессор кафедры урологии ФГБОУ ВО «Северо-Западный государственный медицинский университет им. И.И. Мечникова» Минздрава России, заведующий онкоурологическим отделением ГБУЗ «Санкт-Петербургский клинический научно-практический центр специализированных видов медицинской помощи (онкологический)» (Санкт-Петербург, Россия)*

Хворов Владимир Вячеславович, *к.м.н, доцент кафедры урологии Медицинского института усовершенствования врачей ФГБОУ ВПО «Московский государственный университет пищевых производств», заведующий урологическим отделением ГБУЗ МО «Мытищинская городская клиническая больница», главный уролог 5-го медицинского округа Московской области (Мытищи, Россия)*

Цариченко Дмитрий Георгиевич, *д.м.н., профессор кафедры урологии ФГАОУ ВО Первый МГМУ им. И.М. Сеченова Минздрава России (Сеченовский Университет), НИИ уронефрологии и репродуктивного здоровья человека (Москва, Россия)*

Секция генитальной хирургии

Адамян Рубен Татевосович, *д.м.н., профессор, заведующий отделением реконструктивной и пластической хирургии ФГБНУ «Российский научный центр хирургии им. акад. Б.В. Петровского» (Москва, Россия)*

Секция андрологической эндокринологии

Гончаров Николай Петрович, *д.м.н., профессор, отделение андрологии и урологии ФГБУ «Национальный медицинский исследовательский центр эндокринологии» Минздрава России (Москва, Россия)*

Древаль Александр Васильевич, *д.м.н., профессор, заведующий кафедрой клинической эндокринологии факультета усовершенствования врачей, руководитель отделения терапевтической эндокринологии ГБУЗ МО «Московский областной научно-исследовательский клинический институт им. М.Ф. Владимирского» (Москва, Россия)*

Курбатов Дмитрий Геннадьевич, *д.м.н., профессор, заведующий отделением андрологии и урологии ФГБУ НМИЦ эндокринологии Минздрава России (Москва, Россия)*

Секция детской урологии-андрологии

Казанская Ирина Валерьевна, *д.м.н., профессор, главный научный сотрудник НИИ хирургии детского возраста ФГБОУ ВО «Российский национальный исследовательский медицинский университет им. Н.И. Пирогова» Минздрава России (Москва, Россия)*

Коварский Семен Львович, *д.м.н., профессор кафедры детской хирургии, ответственный за курс детской хирургии ФДПО ФГБОУ ВО РНИМУ им. Н.И. Пирогова Минздрава России, заведующий центром амбулаторной хирургии ГБУЗ «Детская городская клиническая больница № 13 им. Н.Ф. Филатова Департамента здравоохранения г. Москвы» (Москва, Россия)*

Окулов Алексей Борисович, *д.м.н., профессор, заведующий отделом детской хирургии ФГБОУ ДПО «Российская медицинская академия непрерывного профессионального образования» Минздрава России, профессор кафедры медицинской репродуктологии и хирургии ФГБОУ ВО «Московский государственный медико-стоматологический университет им. А.И. Евдокимова» Минздрава России (Москва, Россия)*

Секция сексуальной медицины

Кибрик Николай Давидович, *д.м.н., профессор, руководитель отделения сексологии и терапии сексуальных дисфункций Московского научно-исследовательского института психиатрии – филиала ФГБУ «Национальный медицинский исследовательский центр психиатрии и наркологии им. В.П. Сербского» Минздрава России (Москва, Россия)*

Сегал Александр Самуилович, *профессор клиники урологии ФГБОУ ВО МГМСУ им. А.И. Евдокимова Минздрава России (Москва, Россия)*

Секция генитальной дерматологии

Гомберг Михаил Александрович, *д.м.н., профессор, главный научный сотрудник ГБУЗ «Московский научно-практический центр дерматовенерологии и косметологии Департамента здравоохранения г. Москвы» (Москва, Россия)*

Секция доказательной медицины

Власов Василий Викторович, *д.м.н., профессор кафедры управления и экономики здравоохранения, центра политики здравоохранения ФГАОУ ВО «Национальный исследовательский университет «Высшая школа экономики», главный внештатный специалист Минздрава России по доказательной медицине (Москва, Россия)*

Плутницкий Андрей Николаевич, *д.м.н., профессор кафедры организации здравоохранения и общественного здоровья ГБУЗ МО «Московский областной научно-исследовательский клинический институт им М.Ф. Владимирского», руководитель Территориального органа Федеральной службы по надзору в сфере здравоохранения по г. Москве и Московской области (Москва, Россия)*

Секция нейроандрологии

Жуков Олег Борисович, *член-корреспондент РАЕН, заведующий отделом лучевых методов диагностики и лечения НИИ урологии и интервенционной радиологии им. Н.А. Лопаткина – филиала ФГБУ «НМИЦ радиологии» Минздрава России (Москва, Россия)*

Ромих Виктория Валерьевна, *к.м.н., заведующая лабораторией уродинамики и функциональных расстройств органов таза НИИ урологии и интервенционной радиологии им. Н.А. Лопаткина – филиала ФГБУ «НМИЦ радиологии» Минздрава России (Москва, Россия)*

Секция мужской репродукции

Божедомов Владимир Александрович, *д.м.н., профессор кафедры урологии и андрологии факультета фундаментальной медицины ФГБОУ ВО «Московский государственный университет им. М.В. Ломоносова», ведущий научный сотрудник ФГБУ «Национальный медицинский исследовательский центр акушерства, гинекологии и перинатологии им. акад. В.И. Кулакова» Минздрава России, ФГБУ «Поликлиника № 1» Управления делами Президента РФ (Москва, Россия)*

Брагина Елизавета Ефимовна, *д.б.н., ведущий научный сотрудник ФГБНУ «Медико-генетический научный центр», старший научный сотрудник НИИ физико-химической биологии им. А.Н. Белозерского ФГБОУ ВО МГУ (Москва, Россия)*

Евдокимов Валерий Васильевич, *д.м.н., профессор, главный научный сотрудник отдела андрологии НИИ урологии и интервенционной радиологии им. Н.А. Лопаткина – филиала ФГБУ «НМИЦ радиологии» Минздрава России (Москва, Россия)*

Курило Любовь Федоровна, *д.б.н., профессор ФГБНУ «Медико-генетический научный центр» (Москва, Россия)*

РЕДАКЦИОННЫЙ СОВЕТ

Гринев Андрей Викторович, *д.м.н., профессор, заведующий кафедрой урологии ФГБОУ ВО «Смоленский государственный медицинский университет» Минздрава России (Смоленск, Россия)*

Жиборев Борис Николаевич, *д.м.н., профессор, заведующий курсом урологии ФГБОУ ВО «Рязанский государственный медицинский университет им. И.П. Павлова» Минздрава России (Рязань, Россия)*

Каприн Андрей Дмитриевич, *д.м.н., профессор, академик РАН, генеральный директор ФГБУ «НМИЦ радиологии» Минздрава России, директор МНИОИ им П.А. Герцена – филиала ФГБУ «НМИЦ радиологии» Минздрава России, заведующий кафедрой урологии и оперативной нефрологии с курсом онкоурологии ФГАОУ ВО РУДН (Москва, Россия)*

Гомула Анджей, *профессор Варшавского медицинского университета (Варшава, Польша)*

Монторси Франческо, *профессор, руководитель урологической клиники Университета Вита-Салюте Сан-Раффаэле (Милан, Италия)*

Ральф Дэвид Джон, *профессор Андрологического центра Святого Петра (Лондон, Великобритания)*

Уолтцер Вейн С., *профессор клиники урологии Университета Стоуни-Брук (Нью-Йорк, США)*

Фришер Зелик И., *профессор клиники урологии Университета Стоуни-Брук (Нью-Йорк, США)*

Шейнкин Ефим Р., *профессор клиники урологии Университета Стоуни-Брук (Нью-Йорк, США)*

МИРОВАЯ АНДРОЛОГИЯ В ИНТЕРНЕТЕ

МИРОВЫЕ СОБЫТИЯ В АНДРОЛОГИИ 2019

28–29 марта
II Конгресс урологов Прикаспийских государств. Урологический клуб «Мартовские встречи» (Астрахань)
https://www.uroweb.ru/event/ii-kongress-urologov-prikaspiyskih-gosudarstv-urologicheskiy-klub-martovskie-vstrechi

29–31 марта
III Междисциплинарная конференция по репродуктологии «Инновационные технологии охраны репродуктивного здоровья» (Анапа)
https://www.uroweb.ru/event/iii---megdistsiplinarnaya-konferentsiya-po-reproduktologii-innovatsionnie-tehnologii-ohrani-reproduktivnogo-zdorovya

30 марта
Заседание дискуссионного образовательного клуба «Аспект» (Ярославль)
https://www.uroweb.ru/event/zasedanie-dok-aspekt-g-yaroslavl-1

5 апреля
Юбилейная научно-практическая конференция «70 лет урологии Кузбасса: вчера, сегодня, завтра» (Кемерово)
https://www.uroweb.ru/event/yubileynaya-nauchno-prakticheskaya-konferentsiya-70-let-urologii-kuzbassa-vchera-segodnya-zavtra

5–6 апреля
Российско-Турецкий урологический конгресс (Санкт-Петербург)
https://www.uroweb.ru/event/rossiysko-turetskiy-urologicheskiy-sammit

6 апреля
Заседание дискуссионного образовательного клуба «Аспект» (Воронеж)
https://www.uroweb.ru/event/zasedanie-dok-aspekt-g-voroneg2019

12 апреля
Научно-практическая конференция «Вопросы трансплантологии» (Краснодар)
https://www.uroweb.ru/event/nauchno-prakticheskaya-konferentsiya-voprosi-transplantologii

12 апреля
Заседание дискуссионного образовательного клуба «Аспект» (Владикавказ)
https://www.uroweb.ru/event/zasedanie-dok-aspekt-g-vladikavkaz

12 апреля
Международная конференция с «живой» хирургией «Лечение рака простаты: перемены неизбежны» (Москва)
https://www.uroweb.ru/event/megdunarodnaya-konferentsiya-s-givoy-hirurgiey--lechenie-raka-prostati-peremeni-neizbegni

18–19 апреля
V Научно-практическая конференция урологов Северо-Западного федерального округа (Санкт-Петербург)
https://www.uroweb.ru/event/v-yubileynaya-nauchno-prakticheskaya-konferentsiya-urologov-severo-zapadnogo-regiona

19 апреля
Научно-практическая конференция «Актуальные вопросы онкоурологии» (Краснодар)
https://www.uroweb.ru/event/nauchno-prakticheskaya-konferentsiya-aktualnie-voprosi-onkourologii

20 апреля
Заседание дискуссионного образовательного клуба «Аспект» (Самара, Ульяновск)
https://www.uroweb.ru/event/zasedanie-dok-aspekt-g-samara-ulyanovsk

25–27 апреля
XV Конгресс «Мужское здоровье» (Сочи)
https://www.uroweb.ru/event/xv-kongress-mugskoe-zdorove

16–17 мая
VIII Конгресс урологов Сибири с международным участием (Томск)
https://www.uroweb.ru/event/viii-kongress-urologov-sibiri-s-megdunarodnim-uchastiem

23–25 мая
XIV Конгресс Профессиональной ассоциации андрологов России (Сочи, Дагомыс)
https://www.uroweb.ru/event/14-kongress-paar

24–25 мая
Евразийский конгресс урологов (Уфа)
https://www.uroweb.ru/event/evraziyskiy-kongress-urologov

THE JOURNAL "ANDROLOGY AND GENITAL SURGERY" IS PUT ON THE HIGHER ATTESTATION COMMISSION (HAC) LIST OF LEADING PEER-REVIEWED SCIENTIFIC PERIODICALS

RECOMMENDED TO PUBLISH THE BASIC RESEARCH RESULTS OF CANDIDATE'S AND DOCTOR'S THESES. THE JOURNAL IS INCLUDED IN THE SCIENTIFIC ELECTRONIC LIBRARY AND THE RUSSIAN SCIENCE CITATION INDEX (RSCI) AND HAS AN IMPACT FACTOR; IT IS REGISTERED IN THE CROSSREF, ITS PAPERS ARE INDEXED WITH THE DIGITAL OBJECT IDENTIFIER (DOI).

ANDROLOGY AND GENITAL SURGERY

QUARTERLY PEER-REVIEWED SCIENTIFIC-AND-PRACTICAL JOURNAL

EDITOR-IN-CHIEF

Scheplev Petr A., *MD., PhD, DSc, President of the Professional Association of Andrologists of Russia (Moscow, Russia)*

DEPUTY EDITOR-IN-CHIEF, SCIENCE EDITOR

Vinarov Andrey Z., *MD, PhD, DSc, Professor of Urology Department of the I.M. Sechenov First Moscow State Medical University of the Ministry of Health of Russia, Research Institute of Urology, Nephrology and Human Reproductive Health (Moscow, Russia)*

CHAIRMAN OF THE EDITORIAL BOARD

Rapoport Leonid M., *MD, PhD, DSc, Professor, Urology Department of the I.M. Sechenov First Moscow State Medical University of the Ministry of Health of Russia, Deputy Director at Research Institute of Urology, Nephrology and Human Reproductive Health (Moscow, Russia)*

EXECUTIVE SECRETARY

Naumov Nikita P., *Scientific Secretary of the Professional Association of Andrologists of Russia (Orekhovo-Zuevo, Russia)*

EDITORIAL BOARD

Section of andrological urology

Bezrukov Evgeniy A., *MD, PhD, DSc, Professor, Head of the 1st Department of Urology of the I.M. Sechenov First Moscow State Medical University of the Ministry of Health of Russia, Research Institute of Urology, Nephrology and Human Reproductive Health (Moscow, Russia)*

Bratchikov Oleg I., *MD, PhD, DSc, Professor, Academician of the Russian Academy of Natural Sciences, Head of Urology Department of the Kursk State Medical University of the Ministry of Health of Russia (Kursk, Russia)*

VOL. 20 № 1 2019

FOUNDED IN 2000

Editorial Office:
Research Institute of Carcinogenesis,
Floor 3, 24 Kashirskoye Shosse, Build. 15,
Moscow, 115478.
Tel/Fax: +7 (499) 929-96-19
e-mail: abv@abvpress.ru
www.abvpress.ru

Articles should be sent
androur@yandex.ru

Editor **E.G. Babaskina**
Proofreader **T.N. Pomiluyko**

Designer **E.V. Stepanova**
Maker-up **O.V. Goncharuk**

Subscription & Distribution Service
I.V. Shurgaeva, +7 (499) 929-96-19, base@abvpress.ru

Project Manager
A.V. Donskih, +7 (499) 929-96-19, a.donskih@abvpress.ru

The journal was registered at the Federal Service for Surveillance of Communications, Information Technologies, and Mass Media (PI No. 77-3324 dated 28 April 2000).

If materials are reprinted in whole or in part, reference must necessarily be made to the "Andrologiya i genital'naya khirurgiya".

The editorial board is not responsible for advertising content. The authors' point of view given in the articles may not coincide with the opinion of the editorial board.

ISSN: 2070-9781 (Print)
ISSN: 2412-8902 (Online)

Andrology and genital surgery. 2019. Vol. 20. No 1. 1–128

© PH "ABV-Press", 2019

Pressa Rossii catalogue index: 91731

Printed at the Mediacolor LLC

4000 copies

www.agx.abvpress.ru

Kadyrov Ziyoratsho A., *MD, PhD, DSc, Professor, Head of Endoscopic Urology Department of the RUDN University (Moscow, Russia)*

Kostin Andrey A., *MD, PhD, DSc, Professor, Deputy Director for Science of the P.A. Herzen Moscow Cancer Research Institute – branch of the National Medical Research Center of Radiology of the Ministry of Health of Russia (Moscow, Russia)*

Nazarov Toirkhon Kh., *MD, PhD, DSc, Professor of Urology Department of the I.I. Mechnikov North-Western State Medical University of the Ministry of Health of Russia (Saint Petersburg, Russia)*

Novikov Andrey I., *MD, PhD, DSc, Professor of Urology Department of the I.I. Mechnikov North-Western State Medical University of the Ministry of Health of Russia, Head of Urologic Oncology Department of the Saint Petersburg Clinical Research and Practical Center of Specialized Types of Medical Care (Oncologic) (Saint Petersburg, Russia)*

Khvorov Vladimir V., *MD, PhD, DSc, Docent of Urology Department of the Medical Institute of Postgraduate Medical Education, Head of Urology Department of the Mytishchy City Clinical Hospital, Chief Urologist of the 5th Medical District of the Moscow Region (Mytishchi, Russia)*

Tsarichenko Dmitry G., *MD, PhD, DSc, Professor of Urology Department of the I.M. Sechenov First State Medical University of the Ministry of Health of Russia, Research Institute of Urology, Nephrology and Human Reproductive Health (Moscow, Russia)*

Section of genital surgery

Adamian Ruben T., *MD, Professor, Head of the Department of the Reconstructive and Plastic Surgery of the B.V. Petrovsky Russian Research Center of Surgery (Moscow, Russia)*

Section of endocrinology

Goncharov Nikolay P., *MD, PhD, DSc, Professor, Andrology and Urology Department of the National Medical Research Center of Endocrinology of the Ministry of Health of Russia (Moscow, Russia)*

Dreval Alexandr V., *MD, PhD, DSc, Professor, Head of Clinical Endocrinology Department of the Faculty of Doctors Improvement, Head of Therapeutic Endocrinology Department of the M.F. Vladimirsky Moscow Regional Research Clinical Institute of the Moscow Health Department (Moscow, Russia)*

Kurbatov Dmitry G., *MD, PhD, DSc, Professor, Head of Andrology and Urology Department of the National Medical Research Center of Endocrinology of the Ministry of Health of Russia (Moscow, Russia)*

Section of pediatric urology-andrology

Kazanskaya Irina V., *MD, PhD, DSc, Professor, Chief Researcher of the Pediatric Surgery Research Institute of the N.I. Pirogov Russian National Research Medical University of the Ministry of Health of Russia (Moscow, Russia)*

Kovarsky Semeon L., *MD, PhD, DSc, Professor of Pediatric Surgery Department, responsible for the Pediatric Surgery Course of the N.I. Pirogov Russian National Research Medical University of the Ministry of Health of Russia, Head of the Outpatient Surgery Center of the N.F. Filatov Children's City Clinical Hospital No. 13 of the Moscow Health Department (Moscow, Russia)*

Okulov Aleksey B., *MD, PhD, DSc, Head of Pediatric Surgery Department of the Russian Medical Academy of Continuing Professional Education of the Ministry of Health of Russia, Professor of Medical Reproduction and Surgery Department of the A.I. Evdokimov Moscow State University of Medicine and Dentistry of the Ministry of Health of Russia (Moscow, Russia)*

Section of sexual medicine

Kibrik Nikolay D., *MD, PhD, DSc, Professor, Head of Department of Sexology and Therapy of Sexual Dysfunction of the Psychiatry Moscow Research Institute –branch of the V.P. Serbsky National Medical Research Center of Psychiatry and Narcology of the Ministry of Health of Russia (Moscow, Russia)*

Segal Alexandr S., *MD, PhD, DSc, Professor of the A.I. Evdokimov Moscow State University of Medicine and Dentistry of the Ministry of Health of Russia (Moscow, Russia)*

Section of genital dermatology

Gomberg Michail A., *MD, DSc, Professor, Chief Researcher of the Moscow Scientific and Practical Center of Dermatology, Venerology and Cosmetology of the Moscow Health Department (Moscow, Russia)*

Section of evidence-based medicine

Vlasov Vasily V., *MD, PhD, DSc, Professor of Department of Management and Economics of Healthcare – Center for Healthcare Policy of the National Research University Higher School of Economics (Moscow, Russia)*

Plutnitsky Andrey N., *MD, PhD, Professor of Health Care and Public Health Department of M.F. Vladimirsky Moscow Regional Research Clinical Institute of the Moscow Health Department, Head of the Regional Office of Federal Service for Surveillance in Healthcare in Moscow and the Moscow Region (Moscow, Russia)*

Section of neuroandrology

Zhukov Oleg B., *MD, PhD, DSc, Corresponding Member of the Academy of Natural Sciences, Head of the Department of Radiation Methods of Diagnosis and Treatment of the N.A. Lopatkin Urology and Interventional Radiology Research Institute – branch of the National Medical Research Center of Radiology of the Ministry of Health of Russia (Moscow, Russia)*

Romikh Victoria V., *MD, PhD, DSc, Head of Laboratory of Urological Dynamics and Functional Disorders of Pelvic Organs of the N.A. Lopatkin Urology and Interventional Radiology Research Institute – branch of the National Medical Research Center of Radiology of the Ministry of Health of Russia (Moscow, Russia)*

Section of male reproduction

Bozhedomov Vladimir A., *MD, PhD, DSc, Professor of Urology and Andrology Department of the Faculty of Fundamental Medicine of the M.V. Lomonosov Moscow State University, Leading Researcher of the V.I. Kulakov National Research Center of Obstetrics, Gynecology and Perinatology of the Ministry of Health of Russia, Clinic No. 1 of Administration Affairs of the President of Russia (Moscow, Russia)*

Bragina Elizaveta E., *MD, PhD, DSc, Leading Researcher of Medical Genetic Research Center, Senior Researcher of the A.N. Belozersky Physico-Chemical Biology Research Institute of the Moscow State University (Moscow, Russia)*

Evdokimov Valery V., *MD, PhD, DSc, Professor, Chief Researcher of Andrology Department of the N.A. Lopatkin Research Institute of Urology and Interventional Radiology – branch of the National Medical Research Center of Radiology of the Ministry of Health of Russia (Moscow, Russia)*

Kurilo Lubov F., *MD, PhD, DSc, Professor of the Medical Genetic Research Center (Moscow, Russia)*

EDITORIAL CONCIL

Grinev Andrey V., *MD, PhD, DSc, Professor, Head of Urology Department of the Smolensk State Medical University of the Ministry of Health of Russia (Smolensk, Russia)*

Zhiborev Boris N., *MD, PhD, DSc, Professor, Head of Urology Course at the I.P. Pavlov Ryazan State Medical University of the Ministry of Health of Russia (Ryazan, Russia)*

Kaprin Andrey D., *MD, PhD, DSc, Professor, Academician of the Russian Academy of Sciences, General Director of the National Medical Research Center of Radiology of the Ministry of Health of Russia, Director of the P.A. Herzen Moscow Research Institute of Oncology – branch of the National Medical Research Center of Radiology of the Ministry of Health of Russia, Head of Department of Urology and Operative Nephrology with Course of Oncologic Urology of the RUDN University (Moscow, Russia)*

Gomula A., *Professor, Warsaw Medical University (Warsaw, Poland)*

Montorsi F., *Professor, Head of Urology Clinic of the Vita-Salute San Raffaele University (Milan, Italy)*

Ralph D.J., *Professor of the Saint Peter's Andrology Center (London, United Kingdom)*

Waltzer W.C., *Professor, Stony Brook University, Urology Clinic (New York, USA)*

Frischer Z.I., *Professor, Stony Brook University, Urology Clinic (New York, USA)*

Sheynkin Y.R., *Professor, Stony Brook University, Urology Clinic (New York, USA)*

СОДЕРЖАНИЕ

Мировая андрология в Интернете 2, 6

ОБЗОРНАЯ СТАТЬЯ

Р.Е. Казаков, Р.В. Роживанов, Е.В. Ших
Генетические причины нарушения половой дифференциации у мужчин при нормальном уровне тестостерона: участие андрогенных рецепторов 13

Н.П. Наумов, П.А. Щеплев, В.В. Полозов
Роль антиоксидантов в профилактике мужского бесплодия 22

О.Б. Жуков, А.Э. Васильев, С.Ю. Шеховцов, М.Е. Новиков
Хирургическая ангиоандрология: рентгеноэндоваскулярные принципы диагностики и лечения тазовой венозной конгестии 30

ОРИГИНАЛЬНАЯ СТАТЬЯ

Е.Е. Брагина, И.И. Витязева, М.А. Лелекова, А.А. Кашинцова, С.В. Боголюбов, М.Ю. Габлия, И.В. Виноградов, В.Е. Спангенберг, О.Л. Коломиец
Мейоз, сперматогенез и ультраструктура базальной мембраны семенных канальцев у пациентов с азооспермией 43

В.Б. Бердичевский, Б.А. Бердичевский
Ритм мочеиспускания: физиологические вариации, клинические особенности 55

Э.А. Повелица, Н.И. Доста, А.М. Шестерня, О.В. Пархоменко, А.С. Сосновская, А.В. Гогонов
Комбинированная флебэктомия при андрогенитальной форме варикозной болезни вен малого таза 61

Д.Г. Почерников, А.М. Герасимов, С.Г. Гусейнова, Н.П. Наумов
Повышенное содержание антиспермальных антител как предиктор неблагоприятного исхода беременности после применения вспомогательных репродуктивных технологий 69

Т.М. Сорокина, М.В. Андреева, М.И. Штаут, В.Б. Черных, Л.Ф. Курило
Оценка состояния сперматогенеза у пациентов с азооспермией или криптозооспермией с помощью метода количественного кариологического анализа незрелых половых клеток 75

М.И. Штаут, Т.М. Сорокина, Л.Ф. Курило, Г.В. Шмарина, Е.Г. Марнат, С.А. Репина, С.А. Красовский, В.Б. Черных
Сравнительный анализ результатов спермиологического исследования у пациентов с азооспермией, вызванной муковисцидозом и синдромом врожденной двусторонней аплазии семявыносящих протоков 82

С.И. Гамидов, А.Ю. Попова, Н.Г. Гасанов, Р.И. Овчинников, Т.В. Шатылко
Оценка влияния комплекса «БЕСТФертил» на показатели спермограммы, оксидативного стресса и фрагментации ДНК сперматозоидов у мужчин с бесплодием 91

Е.В. Митюрина, С.Г. Перминова, Ф.Н. Селимова, А.Ю. Попова, А.Н. Абубакиров, Т.А. Назаренко
Негативное влияние антиретровирусной терапии на показатели спермограммы у мужчин, инфицированных ВИЧ 99

В.А. Божедомов, А.А. Камалов, Г.Е. Божедомова, В.И. Козлова, Р.А. Камарина, Е.А. Епанчинцева
Влияние биологически активной добавки «АндроДоз»® на показатели спермограммы у мужчин с идиопатическим бесплодием в форме олигозооспермии в сочетании с астено- и/или тератозооспермией: данные открытого рандомизированного многоцентрового проспективного исследования 108

КЛИНИЧЕСКИЙ СЛУЧАЙ

В.В. Землянский, О.Б. Жуков, Н.Б. Табынбаев, И.Э. Тен, Ж.Д. Жумагазин, Т.А. Курманов, Р. Оразбаева
Радиочастотная абляция опухолей почек. Клинический пример применения при опухоли трансплантированной почки 120

ВЕСТНИК ЖУРНАЛА

Анонс 127

ИНФОРМАЦИЯ ДЛЯ АВТОРОВ 128

CONTENTS

World andrology on the Internet 2, 6

REVIEW

R.E. Kazakov, R.V. Rozhivanov, E.V. Shikh
Genetic causes of sex differentiation abnormalities in males with normal testosterone level: role of androgen receptors 13

N.P. Naumov, P.A. Scheplev, V.V. Polozov
The role of antioxidants in prevention of male infertility 22

O.B. Zhukov, A.E. Vasiliev, S.Yu. Shekhovtsov, M.E. Novikov
Surgical vascular andrology: X-ray endovascular principles of diagnosis and treatment of pelvic venous congestion 30

ORIGINAL REPORT

E.E. Bragina, I.I. Vityazeva, M.A. Lelekova, A.A. Kashintsova, S.V. Bogolyubov, M.Yu. Gabliya, I.V. Vinogradov, V.E. Spanberg, O.L. Kolomiets
Meiosis, spermatogenesis and ultrastructure of the basement membrane of seminiferous tubules in patients with azoospermia 43

V.B. Berdichevsky, B.A. Berdichevsky
Rhythm of urination: physiological fluctuations, clinical features 55

E.A. Povelitsa, N.I. Dosta, A.M. Shesternya, O.V. Parhomenko, A.S. Sosnovskaya, A.V. Gogonov
Combined phlebectomy in androgenital form of varicosity veins of small pelvis 61

D.G. Pochernikov, A.M. Gerasimov, S.G. Guseinova, N.P. Naumov
Elevated level of antisperm antibodies as a risk factor for unfavorable pregnancy outcome after use of assisted reproductive technology 69

T.M. Sorokina, M.V. Andreeva, M.I. Shtaut, V.B. Chernykh, L.F. Kurilo
Quantitative karyological analysis of immature germ cells for the evaluation of spermatogenesis in patients with azoospermia or cryptozoospermia 75

M.I. Shtaut, T.M. Sorokina, L.F. Kurilo, G.V. Shmarina, E.G. Marnat, S.A. Repina, S.A. Krasovskiy, V.B. Chernykh
Comparative analysis of the results semen examination in patients with azoospermia caused by cystic fibrosis and congenital bilateral aplasia of *vas deferens* syndrome 82

S.I. Gamidov, A.Yu. Popova, N.G. Gasanov, R.I. Ovchinnikov, T.V. Shatylko
Assessment of influence of "BESTFertil" supplement on semen analysis parameters, oxidative stress markers and sperm DNA fragmentation index in infertile males 91

E.V. Mityurina, S.G. Perminova, F.N. Selimova, A.Yu. Popova, A.N. Abubakirov, T.A. Nazarenko
Negative effect of antiretroviral therapy on spermogram values in HIV-positive men 99

V.A. Bozhedomov, A.A. Kamalov, G.E. Bozhedomova, V.I. Kozlova, R.A. Kamarina, E.A. Epanchintseva
Effect of the AndroDoz® nutritional supplement on spermogram values in men with idiopathic infertility in the form of oligospermia in combination with astheno- and/or teratozoospermia: data from an open randomized prospective multicenter study 108

CLINICAL CASE

V.V. Zemlyanskiy, O.B. Zhukov, N.B. Tabynbayev, I.E. Ten, Zh.D. Zhumagazin, T.A. Kurmanov, D.R. Orazbaeva
Radiofrequency ablation of kidney tumors. Clinical case of use in a patient with a tumor of the transplanted kidney 120

BULLETIN OF THE JOURNAL

Announcement 127

INFORMATION FOR AUTHORS 128

Генетические причины нарушения половой дифференциации у мужчин при нормальном уровне тестостерона: участие андрогенных рецепторов

Р.Е. Казаков[1], Р.В. Роживанов[2], Е.В. Ших[3]

[1]Центр клинической фармакологии ФГБУ «Научный центр экспертизы средств медицинского применения» Минздрава России; Россия, 127051 Москва, Петровский б-р, 8, стр. 2;
[2]ФГБУ «Национальный медицинский исследовательский центр эндокринологии» Минздрава России; Россия, 117036 Москва, ул. Дмитрия Ульянова, 11;
[3]ФГАОУ ВО Первый Московский государственный медицинский университет им. И.М. Сеченова Минздрава России; Россия, 119991 Москва, ул. Большая Пироговская, 2, стр. 4

Контакты: *Руслан Евгеньевич Казаков rustic100@rambler.ru*

Цель исследования *– представить современные данные о различных генетических причинах феминизации.*
Результаты. *Нарушение полового созревания у мужчин может быть связано с генетически детерминированными дефектами рецепторов к андрогенам, которые вызывают частичную или полную нечувствительность организма к действию этих гормонов. В статье подробно описана структура и функции данных рецепторов. Кроме того, подробно рассмотрен полиморфизм гена рецепторов андрогенов, заключающийся в различии числа CAG-повторов и обусловливающий усиление гипогонадизма по мере удлинения данного локуса.*
Заключение. *Патология рецепторов к андрогенам может быть причиной недостаточной клинической эффективности препаратов тестостерона, поэтому при лечении мужского гипогонадизма необходима оценка чувствительности андрогенных рецепторов при назначении препаратов и оценке результатов терапии.*

Ключевые слова: *феминизация, гипогонадизм, тестостерон, половая дифференциация, андрогены, генетический полиморфизм, CAG-повторы, синдром Морриса, синдром Рейфенштейна, бульбоспинальная амиотрофия, болезнь Кеннеди*

Для цитирования: *Казаков Р.Е., Роживанов Р.В., Ших Е.В. Генетические причины нарушения половой дифференциации у мужчин при нормальном уровне тестостерона: участие андрогенных рецепторов. Андрология и генитальная хирургия 2019;20(1):13–21.*

DOI: 10.17650/2070-9781-2019-20-1-13-21

Genetic causes of sex differentiation abnormalities in males with normal testosterone level: role of androgen receptors

R.E. Kazakov[1], R.V. Rozhivanov[2], E.V. Shikh[3]

[1]Clinical Pharmacology Center, Scientific Center for Expert Evaluation of Medicinal Products, Ministry of Health of Russia; Build. 2, 8 Petrovskiy Blvd, Moscow 127051, Russia;
[2]National Medical Research Center of Endocrinology, Ministry of Health of Russia; 11 Dmitriya Ul'yanova St., Moscow 117036, Russia;
[3]I.M. Sechenov First Moscow State Medical University, Ministry of Health of Russia; Build. 4, 2 Bol'shaya Pirogovskaya St., Moscow 119991, Russia

The study objective *is to present current data on various genetic reasons of feminization.*
Results. *Disruption of puberty in males can be associated with genetically determined defects of androgen receptor which cause partial or full insensitivity to the action of these hormones. The article presents a detailed description of the structure and function of these receptors. Additionally, polymorphism of the androgen receptors» gene is described: it consists of different number of CAG-repeats, and elongation of this locus causes hypogonadism.*
Conclusion. *Pathology of androgen receptors can cause insufficient clinical effectiveness of testosterone drugs, therefore treatment of male hypogonadism requires evaluation of androgen receptor sensitivity prior to drug prescription and during evaluation of treatment results.*

Key words: *feminization, hypogonadism, testosterone, sex differentiation, androgens, genetic polymorphism, CAG-repeats, Morris syndrome, Reifenstein syndrome, bulbospinal amyotrophy, Kennedy disease*

For citation: *Kazakov R.E., Rozhivanov R.V., Shikh E.V. Genetic causes of sex differentiation abnormalities in males with normal testosterone level: role of androgen receptors. Andrologiya i genital'naya khirurgiya = Andrology and Genital Surgery 2019;20(1):13–21.*

Введение

Наличие в клетках Y-хромосомы само по себе не способно привести к развитию организма по мужскому типу – половая дифференциация неразрывно связана с действием антимюллерова гормона, тестостерона и 5α-дигидротестостерона. Именно они ответственны за формирование мужских половых органов и дальнейшую вирилизацию. Андрогены запускают необходимые тканеспецифические биохимические процессы. В ходе эмбриогенеза под их регуляторным влиянием происходит дифференциация системы первичных половых протоков, а также развитие и функционирование яичек, а в дальнейшем – появление вторичных половых признаков, маскулинизация костно-мышечного аппарата и др.

При отсутствии мужских половых гормонов организм под действием эстрогенов развивается по женскому типу, несмотря на мужской кариотип. При этом женские наружные половые органы формируются из тех же самых зародышевых элементов, из которых должны были бы (в соответствии с кариотипом) формироваться мужские (рис. 1).

Однако похожая картина может наблюдаться и при нормальном уровне тестостерона – в случае нечувствительности организма к вырабатываемому гормону, т. е. при нарушении функционирования рецепторов к определенным гормонам в органах-мишенях.

Феминизация имеет разные генетические причины, и при постановке диагноза важно точно определить природу нарушения, провести дифференциальную диагностику [1, 2]. На рис. 2 представлены различные варианты нарушений половой дифференциации:

– при наличии Y-хромосомы – развитие по женскому типу вследствие мутаций гена *SRY*, кодирующего белковый фактор развития семенников;
– при нормальном факторе развития семенников – нарушения, вызывающие недоразвитие семенников (дисгенезию яичек), а следовательно, отсутствие или пониженный уровень мужских половых гормонов;
– при нормальном развитии яичек – нарушение синтеза тестостерона (при нормальном уровне антимюллерова гормона уровень тестостерона понижен);
– при нормальном уровне тестостерона – нечувствительность к андрогенам вследствие мутаций гена андрогенных рецепторов (АР);
– нарушение образования 5α-дигидротестостерона вследствие мутаций гена *SRD5A2*.

Цель исследования – представить современные данные о различных генетических причинах феминизации. В статье рассмотрены последствия генетических нарушений, связанных с АР.

Структура и функции андрогенных рецепторов

Эти рецепторы входят в семейство ядерных рецепторов [1–3] и относятся к группе С подсемейства 3 (ген 4), на что указывает их официальное название NR3C4 (nuclear receptor, subfamily 3, group C, member 4). Выступая в качестве посредников между андрогенами и клеточным ответом, АР изначально локализуются в цитоплазме, где они связаны с шаперонами, в том числе с белками теплового шока. При присоединении андрогена к АР происходит диссоциация шаперонов; конформационные перестройки АР приводят к появлению на поверхности комплекса сигнала ядерной локализации. Этот сигнал (определенная аминокислотная последовательность) распознается транспортными белками, переносящими комплекс андроген – рецептор в ядро [1–3]. Взаимодействуя с определенными регуляторными областями, АР служат факторами транскрипции, регулируя синтез целого ряда белков (АР могут участвовать и в других механизмах, не связанных с регуляцией экспрессии).

АР экспрессируются в тканях предстательной железы, придатков яичек, семенных пузырьков, в то время

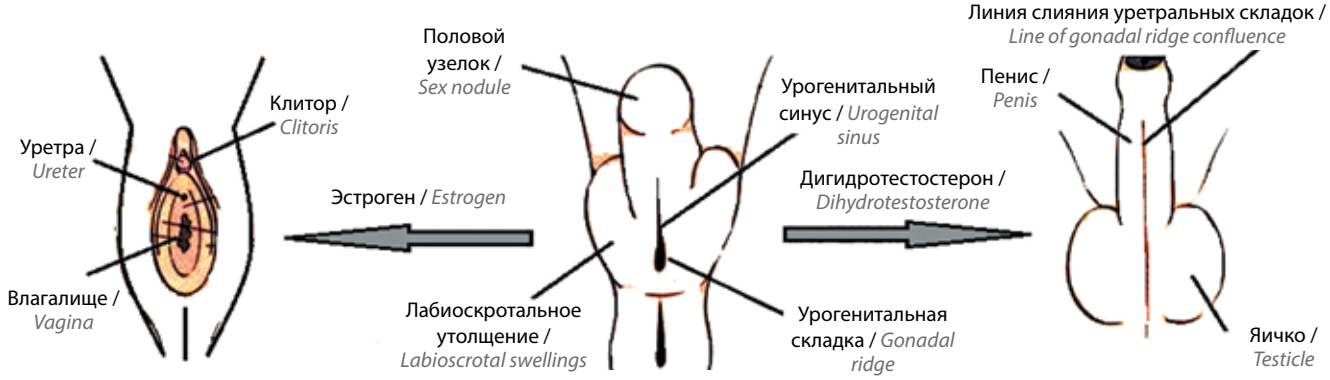

Рис. 1. *Дифференциация внешних половых органов под влиянием гормонов*[1]

Fig. 1. *Differentiation of external sex organs under the influence of hormones*[1]

[1]URL: https://en.ppt-online.org/214323.

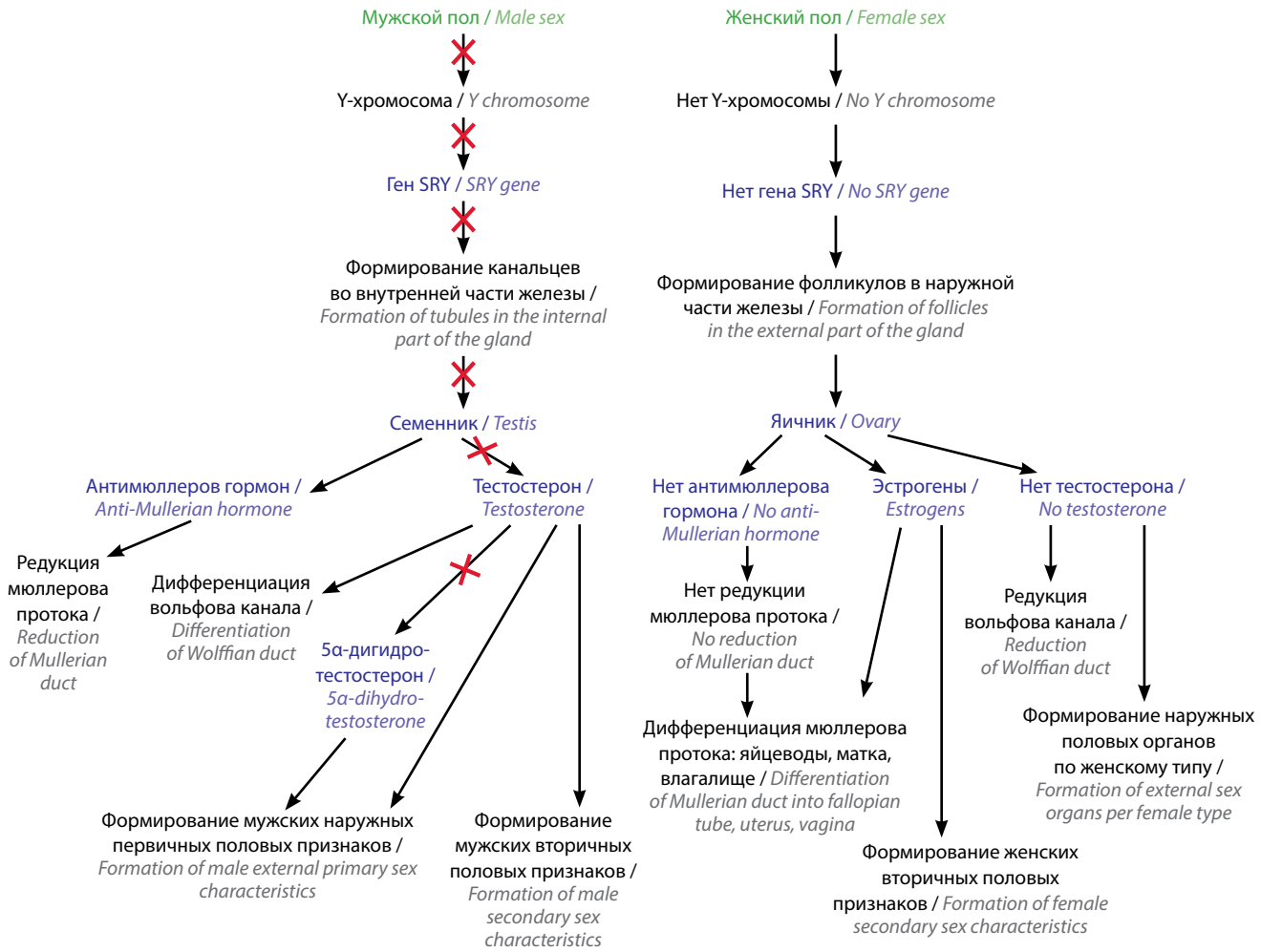

Рис. 2. *Схема половой дифференциации. Отмечены распространенные генетические нарушения*[1]

Fig. 2. *Sex differentiation. Genetic abnormalities are highlighted*[1]

как в других органах уровень экспрессии низок или она отсутствует.

Ген *AR* локализован в участке Xq11–12, находящемся вблизи центромеры X-хромосомы. Структура гена (рис. 3) включает 8 экзонов.

АР представляет собой фосфопротеин, включающий около 910 аминокислотных остатков и имеющий массу 110 кДа. В структуре АР выделяют 3 функциональных домена: N-концевой домен, ДНК-связывающий домен и лиганд-связывающий домен. N-концевой домен, кодируемый экзоном 1, характеризуется определенной вариабельностью (именно в нем наблюдается полиморфизм CAG-повторов), в то время как ДНК-связывающий домен, кодируемый экзонами 2 и 3, напротив, высококонсервативен [1, 2]. ДНК-связывающий домен содержит мотивы «цинковые пальцы», непосредственно взаимодействующие со специфическими последовательностями молекулы ДНК в промоторах или энхансерах генов. Такие последовательности называются андроген-респонсивными элементами (androgen response elements). Лигандсвязывающий и ДНК-связывающий домены соединены шарнирным участком. Именно лигандсвязывающий домен взаимодействует с андрогеном, запускающим весь дальнейший канонический (геномный) механизм, тогда как неканонические (негеномные) эффекты могут реализоваться через другие сигнальные пути (рис. 4). Описаны также лиганднезависимые эффекты АР, когда его активация происходит путем фосфорилирования либо под действием коактиваторов [2].

Синдром андрогенной резистентности

Этот синдром стал известен в XIX в., когда при вскрытии трупов врачи находили в брюшной полости не матку, а яички. В 1953 г. американский врач Джон Моррис проанализировал 80 разрозненных наблюдений этого синдрома и описал 2 случая из собственной практики, назвав заболевание синдромом тестикулярной

[1]URL: https://en.ppt-online.org/214323.

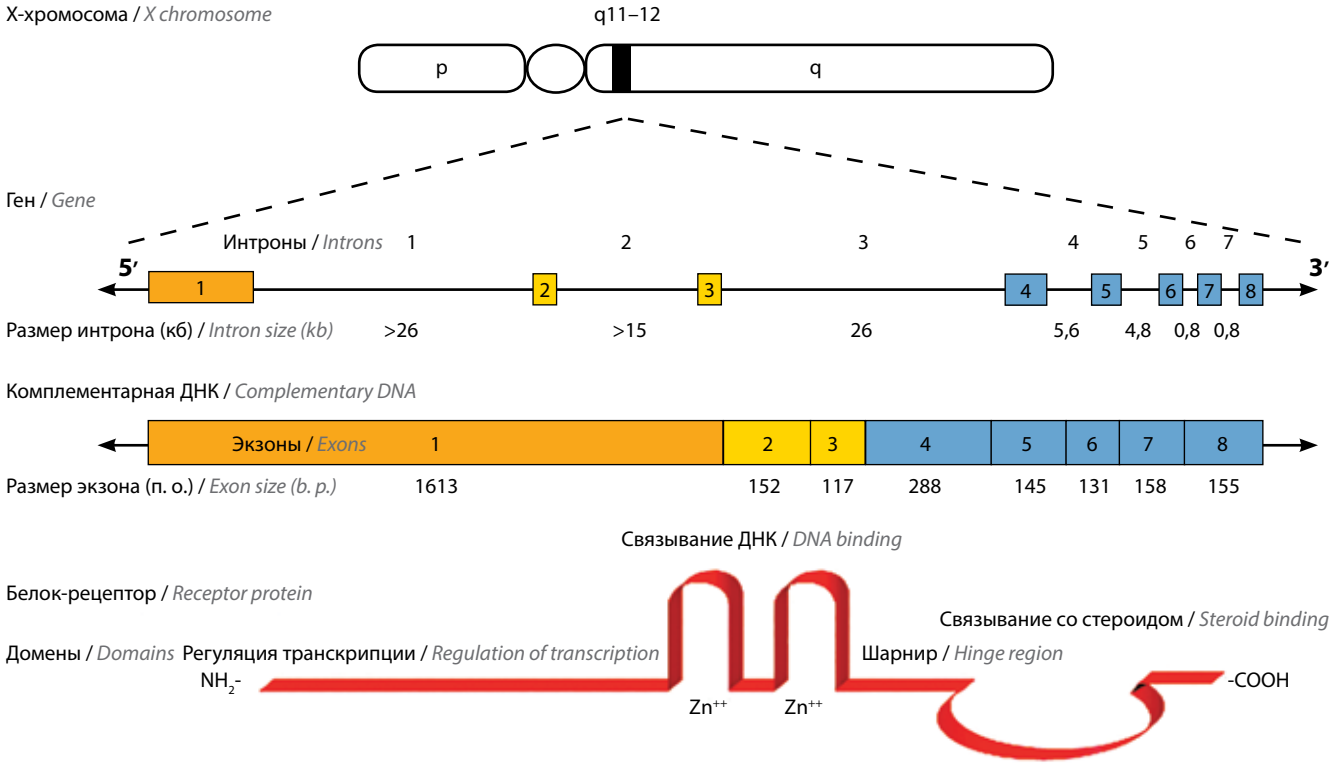

Рис. 3. *Ген AR и доменная структура кодируемого им андрогенного рецептора (адаптировано из [1])*

Fig. 3. *AR gene and domain structure of the androgen receptor coded by it (adapted from [1])*

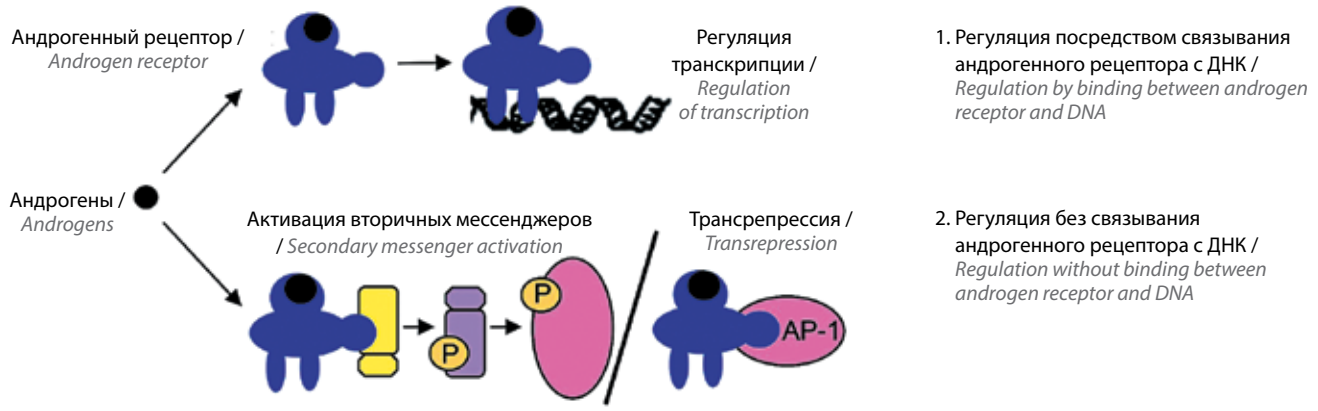

Рис. 4. *Механизмы действия андрогенов. AP-1 – белок-активатор 1 (адаптировано из [2])*

Fig. 4. *Mechanisms of androgen action. AP-1 – activator protein 1 (adapted from [2])*

феминизации. Позже первоначальное название было признано неточным, и синдром получил имя Морриса. Частота этой патологии составляет приблизительно 1 случай на 20 тыс. человек с кариотипом 46,XY.

Синдром Морриса обусловлен нечувствительностью клеток развивающихся половых органов к андрогенам, прежде всего из-за мутаций гена *AR*. В одном из масштабных исследований у пациентов с нечувствительностью к андрогенам и раком предстательной железы было выявлено более 300 мутаций гена *AR*, влияющих на функционирование АР [4].

При **полной форме синдрома андрогенной резистентности** организм развивается по женскому типу, и таких индивидуумов, несмотря на мужской генотип и наличие нормального уровня тестостерона, продуцируемого клетками Лейдига, по внешнему виду относят к женскому полу. Тем не менее у них формируются яички, которые, вследствие отсутствия мошонки, остаются в брюшной полости. Клетки Сертоли секретируют антимюллеров гормон, поэтому матка не развивается, а образуется лишь короткая вагина, и только у 1/3 пациентов обнаруживают рудиментарные мюллеровы

структуры. Такие женщины часто выходят замуж, но при этом остаются стерильными.

Вследствие нечувствительности к дигидротестостерону развиваются женские внешние половые органы. В пубертатный период наблюдается первичная аменорея; волосы в подмышечной или паховой области отсутствуют или малочисленны. При этом развиваются молочные железы, что объясняется нормальным уровнем эстрогенов, образующихся путем ароматизации тестостерона. В постпубертатный период у лиц с полной формой синдрома андрогенной резистентности наблюдается нормальный для мужчин уровень тестостерона, более высокий уровень эстрогенов и лютеинизирующего гормона (ЛГ), нормальный или слегка повышенный уровень фолликулостимулирующего гормона.

Женщины с полной формой синдрома андрогенной резистентности, как правило, высокого роста, физически развиты. Повышенная частота данной патологии среди девушек, достигших заметных спортивных достижений, подтверждает, что женщины с полной формой синдрома андрогенной резистентности имеют определенные физиологические преимущества перед соперницами, и в настоящее время их не допускают до женских соревнований.

Диагноз нечувствительности к андрогенам в некоторой степени ассоциирован с наличием грыж: например, это основной диагноз у девочек с двусторонними паховыми грыжами.

Поскольку ЛГ, стимулирующий выработку тестостерона клетками Лейдига, не достигает своей цели, его секреция постепенно усиливается, приводя к гиперплазии клеток Лейдига и развитию аденомы Пика. У пациентов с полной формой синдрома андрогенной резистентности повышен риск возникновения злокачественных опухолей половых органов, поэтому после наступления половой зрелости при достижении нормального роста и развития молочных желез, как правило, у них проводят двустороннюю лапароскопическую гонадэктомию.

При **неполной форме синдрома андрогенной резистентности** симптомы варьируют в широких пределах, и, вероятно, поэтому у нее имеется множество исторических названий: неполный дефицит АР, синдром неполной маскулинизации, мужской псевдогермафродитизм, синдром Рейфенштейна, синдром Жильбера–Дрейфуса и др.

Неполную форму синдрома андрогенной резистентности, в отличие от полной, как правило, выявляют рано, поскольку фенотип пациента промежуточный, сочетающий как женские, так и мужские признаки. При выраженной патологии пол определяется как женский, при этом характерны клиторомегалия и синехии половых губ. К пубертатному периоду маскулинизация наружных половых органов может усилиться. Могут наблюдаться урогенитальный синус и срастание лабиоскротальных складок. При менее выраженной патологии, например при синдроме Рейфенштейна, в фенотипе пациента больше мужских черт, мужские внешние половые органы могут иметь перинеоскротальную гипоспадию, при небольшом половом члене могут наблюдаться крипторхизм или локализация семенников в паховой области, расщепление мошонки. Как правило, в период полового созревания развивается гинекомастия. При легкой форме андрогенной резистентности пациент может обнаруживать все признаки мужского пола, но быть при этом бесплодным, и единственным заметным признаком будет изолированная гипоспадия.

В исследованиях показано, что некоторые пациенты с гипоспадией имеют мутации гена *AR*, однако далеко не все [5]. В ряде случаев тип наследования неполной андрогенной резистентности не является Х-сцепленным, при этом значимые мутации в гене *AR* не выявляются, а сами АР нормально связываются с лигандом. В таких случаях полагают, что причина недостаточной чувствительности к андрогенам кроется в мутациях других генов.

Содержание гормонов при неполной форме такое же, как и при полной: уровень ЛГ повышен, а фолликулостимулирующего гормона и тестостерона – обычно в пределах нормы.

Полиморфизм CAG-повторов гена андрогенного рецептора

Изучению полиморфизма CAG-повторов в экзоне 1 гена *AR* в настоящее время уделяется большое внимание [1]. Полагают, что генетическое тестирование на наличие данного полиморфизма имеет диагностическое и прогностическое значение, поскольку позволяет оценить риск репродуктивных нарушений, рака предстательной железы, установить причину мужского бесплодия, мышечной атрофии, определить вероятность развития данной формы патологии у потомства.

На увеличенное число повторов триплета CAG в гене *AR* обратили внимание при изучении бульбоспинальной амиотрофии Кеннеди[1], наследственного Х-сцепленного заболевания, один из признаков которого – феминизация на фоне нормального уровня тестостерона, вызванная дефектом андрогенных рецепторов.

Бульбоспинальная амиотрофия Кеннеди манифестирует у мужчин после 40 лет, начинаясь со слабости рук и тремора пальцев, затем медленно прогрессирует. Через 10–12 лет возникает слабость жевательных и мимических мышц, нарушаются глотание и речь, появляются контрактуры в суставах. При этом нарушения чувствительности не происходит. К мышечной слабости

[1]Не следует путать с синдромом Кеннеди.

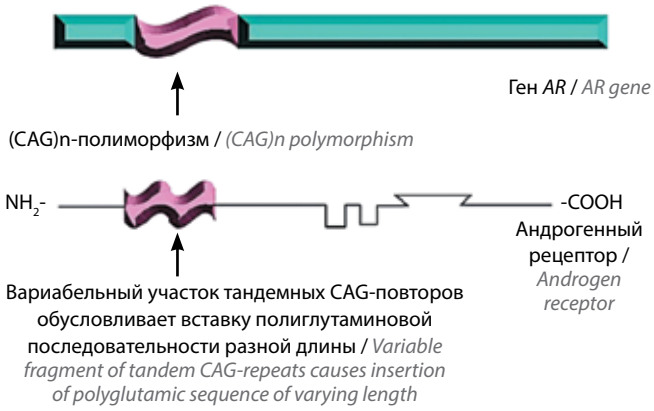

Рис. 5. *Полиморфный участок гена AR (адаптировано из [8])*

Fig. 5. *Polymorphic segment of AR gene (adapted from [8])*

присоединяются эндокринные нарушения, эректильная дисфункция, атрофия яичек, гинекомастия, могут развиться бесплодие и сахарный диабет.

В норме число CAG-повторов колеблется от 9 до 37, а у мужчин с бульбоспинальной амиотрофией Кеннеди оно достигает 40–62. У женщин – носительниц данного заболевания удлинен, как правило, экзон 1 гена AR одной из Х-хромосом, в то время как другая Х-хромосома включает ген с нормальным числом CAG-повторов (гетерозиготное состояние). Колебания числа CAG-повторов в пределах нормы не имеют видимых фенотипических проявлений [6, 7].

Очевидно, причина заболевания кроется в нарушении сворачивания АР вследствие увеличения в нем участка полиглутаминовой последовательности (рис. 5). Белок с неправильной структурой, имеющий полиглутаминовую последовательность, может в течение длительного времени собираться в конгломераты внутри долгоживущих клеток, таких как моторные нейроны, и нарушать их работу. Есть мнение, что при заболевании повреждаются не только нервные клетки, но и мышечные.

К настоящему времени открыт целый ряд наследственных заболеваний, причиной которых является экспансия простых повторов, чаще всего именно тандемных CAG-повторов, приводящих к образованию нарушающих третичную структуру полиглутаминовых вставок. Пожалуй, наиболее известное подобное заболевание – хорея Гентингтона. Она возникает при числе CAG-повторов в гене *HTT* 36–121 (при норме 6–35); при этом в следующих поколениях число повторов продолжает увеличиваться из-за ошибки, возникающей при проскальзывании ДНК-полимеразы в процессе дупликации. Семейная форма заболевания, имеющего доминантное проявление, усугубляется, приводя к более ранней манифестации и более тяжелым последствиям. Постепенно развивается тяжелое поражение нервной системы, начинающееся во взрослом состоянии, как правило, с непроизвольных движений и скачкообразных движений глаз, а затем постепенно физические и когнитивные нарушения усугубляются.

Можно упомянуть и спиномозжечковую атаксию разных типов, при которых могут затрагиваться разные гены: *SCA1*, *SCA2*, *SCA3*, *CACNL1A4*, *SCA7*, *TBP*, а также другие (не CAG) повторы некоторых генов. По-видимому, зачастую неважно, какой белок повреждается и какую функцию он выполняет в организме, но важно, что в нем образуется полиглутаминовая вставка, способствующая медленной агрегации (в течение десятилетий) в долгоживущих клетках (прежде всего нервных), вызывающей наследственное нейродегенеративное заболевание. В случае бульбоспинальной амиотрофии Кеннеди к неспецифическим симптомам добавляются специфические – связанные с нарушением механизма передачи сигнала андрогенов вследствие снижения функциональных возможностей АР. Как и при хорее Гентингтона, бульбоспинальная амиотрофия Кеннеди манифестирует тем раньше, чем больше тандемных CAG-повторов в экзоне 1 гена *AR* и чем, соответственно, длиннее вставка полиглутаминовой последовательности в АР [1, 2]. Интересно, что процесс агрегации мутантного белка андрогенозависим: применение тестостерона ускоряет развитие патологического процесса, тогда как антиандрогенные препараты его замедляют.

Влияние CAG-полиморфизма на костную ткань

Возрастной остеопороз наблюдается не только у женщин, но и у мужчин. То, что минеральная плотность костной ткани (МПКТ) обусловлена наследственными факторами, было доказано в ходе семейных исследований и применения близнецового метода [9]. МПКТ зависит от уровня эстрогенов, образующихся из андрогенов. В экспериментах на самцах крыс было показано, что дефицит андрогенов приводит к снижению массы губчатой костной ткани. Если предварительные данные о зависимости МПКТ от полиморфизма гена *AR* подтвердятся, то это будет свидетельствовать о действии андрогенов на костную ткань (остеобласты и остеокласты) посредством экспрессирующихся в них АР. В настоящее время имеются подтверждения ассоциации CAG-полиморфизма гена *AR* и снижения МПКТ. Например, M. Zitzmann и соавт. провели ультразвуковое исследование фаланг пальцев у 110 взрослых добровольцев 20–50 лет и генетическое тестирование для определения числа повторов. Авторы обнаружили от 14 до 31 триплетов и, построив модель множественной регрессии, сделали вывод о том, что убыль костной ткани с возрастом происходит быстрее у носителей большего числа тандемных CAG-повторов, причем это влияние заметно уже в молодом возрасте у здоровых лиц. Основными факторами, достоверно влияющими на МПКТ, были названы возраст, уровень эстрогенов и число CAG-повторов гена *AR* [10].

Однако в других работах достоверной связи числа CAG-повторов и МПКТ выявлено не было [9]. Таким образом, тенденция к уменьшению МПКТ при большей длине микросателлитного локуса обнаруживается, но слабое влияние данного фактора наряду с большим количеством участвующих в процессе других, внешних и внутренних, в том числе генетических факторов ставит определенные преграды перед экспериментатором. Необходимы дальнейшие более масштабные исследования, в том числе с применением моделей множественной регрессии.

CAG-полиморфизм у больных с синдромом Клайнфельтера

Синдром Клайнфельтера – наиболее распространенное генетическое заболевание мужчин, встречающееся у 0,2 % новорожденных мальчиков [11]. Причиной заболевания является нерасхождение половых хромосом, и генотип пациента чаще всего 47,XXY (или его мозаичные формы). Кариотипы 47,XYY (дисомию по Y-хромосоме), 48,XXXY (трисомию по X-хромосоме), 48,XYYY (трисомию по Y-хромосоме) и другие варианты нарушений кариотипа по половым хромосомам: 48,XXYY, 49,XXXXY, 49,XXXYY – относят к другим формам патологии половых хромосом.

A. Bojesen и соавт. изучили полиморфизм гена *AR* при синдроме Клайнфельтера [12]. Число CAG-повторов у лиц с синдромом Клайнфельтера положительно коррелировало с ростом и размахом рук пациентов и отрицательно коррелировало с уровнем общего холестерина, гемоглобина, а также гематокритом. В контрольной группе большее число CAG-повторов коррелировало с меньшей МПКТ бедренной кости и позвонков.

Патология андрогенного рецептора, гипогонадизм и андрогенная терапия

Увеличение числа CAG-повторов способствует гипогонадизму [13, 14]. Симптомы гипогонадизма не являются специфическими и варьируют у разных индивидуумов. Основными из них считаются снижение либидо и частоты эрекций. Разграничить нормальное состояние и гипогонадизм позволяют пороговые значения общего тестостерона сыворотки крови (12,1 нмоль/л) и свободного тестостерона (243 пмоль/л) [15, 16].

Однако известно, что вначале гипогонадизм может развиваться бессимптомно и снижение уровня тестостерона может отсутствовать. Например, у мужчин с первичным поражением яичек в ряде случаев наблюдается нормальный уровень тестостерона при высоком уровне ЛГ, что может рассматриваться как субклиническая или компенсированная форма гипогонадизма [17]. У этих мужчин потенциально возможно появление симптомов гипогонадизма в будущем, поэтому рекомендовано наблюдение за их состоянием и назначение при клинической манифестации гипогонадизма заместительной терапии препаратами тестостерона. Кроме того, у некоторых пациентов содержание гормонов почти такое же: уровень ЛГ повышен, а уровень тестостерона соответствует норме, но это обусловлено патологией АР. У них гипогонадизм, как правило, клинически манифестирует даже при нормальном уровне тестостерона, что требует проведения андрогенной терапии. Дополнительным указанием на наличие этой проблемы может быть число CAG-повторов гена *AR* более 25 [18].

Цель лечения гипогонадизма заключается в уменьшении выраженности его симптомов путем восстановления уровня тестостерона до нормальных значений. Единого мнения об оптимальном сывороточном уровне тестостерона на фоне заместительной терапии в настоящее время не существует. Некоторые эксперты считают, что на фоне лечения сывороточный уровень тестостерона должен восстанавливаться до средних нормальных значений. Это обычно позволяет нивелировать различные проявления андрогенного дефицита [15, 16]. Однако такой подход не оптимален при патологии АР, поскольку среднего нормального уровня тестостерона может быть недостаточно для компенсации гипогонадизма в условиях низкой чувствительности к андрогенам. Так, M. Zitzmann продемонстрировал важность учета чувствительности к андрогенам в своем исследовании, в котором приняли участие 66 мужчин, страдающих гипогонадизмом и получавших тестостерон. Лечение способствовало снижению уровня липопротеидов низкой плотности, давления и частоты сердечных сокращений, а также увеличению уровня липопротеидов высокой плотности. Высокое давление или повышенный уровень липопротеидов низкой плотности, согласно выводам авторов работы, свидетельствуют о слабом действии андрогенов (низком уровне тестостерона и большом числе CAG-повторов гена *AR*), а увеличение гематокрита более чем на 50 % – о хорошем действии андрогенов (высоком уровне тестостерона и малом числе CAG-повторов) [19]. Следовательно, при наличии клинических симптомов гипогонадизма на фоне повышенного уровня ЛГ и нормального уровня тестостерона возможно проведение андрогенной терапии, а при ее низкой эффективности – увеличение дозы тестостерона (выше средних нормальных значений). Такой подход особо показан при выявлении у пациента большого числа CAG-повторов [18]. В данных клинических ситуациях следует отдать предпочтение препаратам тестостерона короткого действия, например трансдермальным. Это позволит точно регулировать дозу и сывороточный уровень тестостерона, а также при необходимости быстро прекратить лечение, если возникнут побочные эффекты [20, 21].

Заключение

Развитие организма по мужскому типу начинается с дифференциации половых желез под воздействием

фактора развития семенников, кодируемого локализованным на Y-хромосоме геном *SRY*. Продуцируемый клетками Лейдига тестостерон в органах-мишенях с помощью 5 -редуктазы превращается в более активную форму – 5 -дигидростерон, более активно связывающийся с АР. Генетические нарушения полового созревания могут быть ассоциированы с любым из звеньев данного механизма. Так, отсутствие нормального фактора развития семенников приводит к синдрому Свайера, или женской гонадальной дисгенезии (женский фенотип с кариотипом XY), при этой патологии не вырабатываются ни мужские, ни женские половые гормоны. Организм при отсутствии гормонального воздействия развивается по женскому типу, но при этом наблюдается дисгенез яичников, полная стерильность.

Мутации в гене *AR* могут приводить к полной или частичной резистентности к андрогенам. При этом связь АР с лигандами (андрогенами) становится невозможной или неустойчивой (термолабильной). В ряде случаев АР нормально связывается с лигандом, но нарушается его взаимодействие с ДНК.

Поскольку ген *AR* локализован на Х-хромосоме, то женщины-носительницы передают болезнь сыновьям с вероятностью 50 %, а дочерям – носительство неблагоприятной мутации тоже с вероятностью 50 %.

Помимо генетических заболеваний, обусловленных мутациями гена *AR*, известно явление полиморфизма CAG-повторов гена *AR*. Нарастание числа тандемных CAG-повторов связано со снижением чувствительности к андрогенам. Нормой считается последовательность 9–37 триплетов, а их большее число может стать причиной серьезного генетического заболевания – бульбоспинальной амиотрофии Кеннеди. Увеличение числа CAG-повторов может отразиться на показателях обмена веществ и способствовать развитию остеопороза [22, 23].

Кроме мутаций гена *AR*, нечувствительность к тестостерону у мужчин может быть обусловлена и другими генетическими причинами, например дефицитом 5 -редуктазы-2, который наблюдается при повреждении гена *SRD5A2* (не рассмотренном в рамках данной статьи) [24]. При этой патологии тестостерон образуется в нормальном количестве и связывается с АР, но нарушается его превращение в более активный гормон – 5 -дигидротестостерон. Это также приводит к феминизации при наличии яичек с формированием в итоге мужских, промежуточных или женских наружных половых органов.

В клинической практике при лечении мужского гипогонадизма оценка чувствительности АР важна как при назначении терапии препаратами тестостерона, так и при оценке ее эффективности.

ЛИТЕРАТУРА / REFERENCES

1. Andrology: male reproductive health and dysfunction. Ed. by E. Nieschlag, H.M. Behre, S. Nieschlag. 3rd edn. Berlin: Springer, 2009. 629 p.
2. Davey R.A., Grossmann M. Androgen receptor structure, function and biology: from bench to bedside. Clin Biochem Rev 2016;37(1):3–15. PMID: 27057074.
3. McEwan I. J., Brinkmann A.O. Androgen physiology: receptor and metabolic disorders. In: Endotext [Internet]. Ed. by K.R. Feingold, B. Anawalt, A. Boyce et al. South Dartmouth (MA): MDText.com, Inc.; 2000–2016. PMID 25905257. Available at: https://www.ncbi.nlm.nih.gov/books/NBK279028/
4. Genetic polymorphism and susceptibility to disease. Ed. by M.S. Miller, M.T. Cronin. Boca Raton: CRC Press, 2000. 288 p.
5. Alléra A., Herbst M.A., Griffin J.E. et al. Mutations of the androgen receptor coding sequence are infrequent in patients with isolated hypospadias. J Clin Endocrinol Metab 1995;80(9):2697–9. DOI: 10.1210/jcem.80.9.7673412. PMID: 7673412.
6. Mhatre A.N., Trifiro M.A., Kaufman M. et al. Reduced transcriptional regulatory competence of the androgen receptor in X-linked spinal and bulbar muscular atrophy. Nat Genet 1993;5(2):184–8. DOI: 10.1038/ng1093-184. PMID: 8252045.
7. Beilin J., Ball E.M., Favaloro J.M., Zajac J.D. Effect of the androgen receptor CAG repeat polymorphism on transcriptional activity: specificity in prostate and non-prostate cell lines. J Mol Endocrinol 2000;25(1):85–96. PMID: 10915221.
8. Zitzmann M. Pharmacogenetics of testosterone replacement therapy. Pharmacogenomics 2009;10(8):1341–9. DOI: 10.2217/pgs.09.58. PMID: 19663677.
9. Remes T., Väisänen S.B., Mahonen A. et al. Aerobic exercise and bone mineral density in middle-aged Finnish men: a controlled randomized trial with reference to androgen receptor, aromatase, and estrogen receptor alpha gene polymorphisms. Bone 2003;32(4):412–20. PMID: 12689685.
10. Zitzmann M., Brune M., Kornmann B. et al. The CAG repeat polymorphism in the androgen receptor gene affects bone density and bone metabolism in healthy males. Clinical Endocrinol (Oxf) 2001;55(5):649–57. PMID: 11894977.
11. Zitzmann M., Depenbusch M., Gromoll J., Nieschlag E. X-chromosome inactivation patterns and androgen receptor functionality influence phenotype and social characteristics as well as pharmacogenetics of testosterone therapy in Klinefelter patients. J Clin Endocrinol Metab 2004;89(12):6208–17. DOI: 10.1210/jc.2004-1424. PMID: 15579779.
12. Bojesen A., Hertz J.M., Gravholt C.H. Genotype and phenotype in Klinefelter syndrome – impact of androgen receptor polymorphism and skewed X inactivation. Int J Androl 2011; 34(6 Pt 2):642–8. DOI: 10.1111/j.1365-2605.2011.01223.x. PMID: 21977989.
13. Canale D., Caglieresi C., Moschini C. et al. Androgen receptor polymorphism (CAG repeats) and androgenicity. Clin Endocrinol (Oxf) 2005;63(3):356–61. DOI: 10.1111/j. 1365–2265.2005.02354.x. PMID: 16117826.
14. Zitzmann M., Nieschlag E. Androgen receptor gene CAG repeat length and body mass index modulate the safety of long-term intramuscular testosterone undecanoate therapy in hypogonadal men. J Clin Endocrinol Metab 2007;92(10):3844–53. DOI: 10.1210/jc. 2007–0620. PMID: 17635942.

15. Дедов И.И., Мельниченко Г.А., Роживанов Р.В., Курбатов Д.Г. Рекомендации по диагностике и лечению гипогонадизма(дефицита тестостерона) у мужчин. Проект. Проблемы эндокринологии 2015;61(5):60–71. [Dedov I.I., Melnichenko G.A., Rozhivanov R.V., Kurbatov D.G. The recommendations on diagnostics and treatment of male hypogonadism (deficit of testosterone). The project. Problemy endokrinologii = Problems of Endocrinology 2015;61(5):60–71. (In Russ.)]. DOI: 10.14341/probl201561560–71.
16. Дедов И.И., Мельниченко Г.А., Роживанов Р.В., Курбатов Д.Г. Рекомендации по диагностике и лечению дефицита тестостерона (гипогонадизма) у мужчин. Проблемы эндокринологии 2016;62(6):78–80. [Dedov I.I., Melnichenko G.A., Rozhivanov R.V., Kurbatov D.G. Guidelines for the diagnosis and treatment of testosterone deficiency (hypogonadism) in male patients. Problemy endokrinologii = Problems of Endocrinology 2016;62(6):78–80. (In Russ.)]. DOI: 10.14341/probl201662678-80.
17. Tajar A., McBeth J., Lee D.M. et al. Elevated levels of gonadotrophins but not sex steroids are associated with musculoskeletal pain in middle-aged and older European men. Pain 2011;152(7):1495–501. DOI: 10.1016/j.pain.2011.01.048. PMID: 21421286.
18. Dohle G.R., Arver S., Bettocchi C. et al. EAU Guidelines on male hypogonadism. European Association of Urology, 2017. Available at: http://www.gums.ac.ir/Upload/Modules/Contents/asset48/EAU%20Extended%20Guidelines.%202017.pdf
19. Zitzmann M. Mechanisms of disease: pharmacogenetics of testosterone therapy in hypogonadal men. Nat Clin Pract Urol 2007;4(3):161–6. DOI: 10.1038/ncpuro0706. PMID: 17347661.
20. Роживанов Р.В. Эффективная терапия и ошибки в лечении эндокринных нарушений в андрологии. В кн. Эндокринология. Фармакотерапия без ошибок. Под ред. И.И. Дедова, Г.А. Мельниченко М., 2013. С. 615–625. [Rozhivanov RV. Effective therapy and errors in treatment of endocrine disorders in andrology. In: Endocrinology. Pharmacotherapy without errors. Ed. by I.I. Dedov, G.A. Melnichenko. Moscow, 2013. Pp. 615–625. (In Russ.)].
21. Lakshman K.M., Basaria S. Safety and efficacy of testosterone gel in the treatment of male hypogonadism. Clin Interv Aging 2009;4:397–412. DOI: 10.2147/cia.s4466. PMID: 19966909.
22. Schneider G., Nienhaus K., Gromoll J. et al. Aging males' symptoms in relation to the genetically determined androgen receptor CAG polymorphism, sex hormone levels and sample membership. Psychoneuroendocrinology 2010;35(4):578–87. DOI: 10.1016/j.psyneuen. 2009.09.008. PMID: 19804943.
23. Härkönen K., Huhtaniemi I., Mäkinen J. et al. The polymorphic androgen receptor gene CAG repeat, pituitary-testicular function and andropausal symptoms in ageing men. Int J Androl 2003;26(3):187–94. PMID: 12755998.
24. Колодкина А.А., Карманов М.Е., Калинченко Н.Ю. и др. Клиническая, гормональная и молекулярно-генетическая характеристика трех случаев нарушения формирования пола 46XY, обусловленного дефицитом 5α-редуктазы II типа. Проблемы эндокринологии 2010;56(3):34–40. [Kolodkina A.A., Karmanov M.E., Kalinchenko N.Iu. et al. Clinical, hormonal, and molecular-genetic characteristics of three cases of 46XY disorder of sex development caused by type II 5-alpha reductase deficiency. Problemy endokrinologii = Problems of Endocrinology 2010;56(3):34–40. (In Russ.)].

Вклад авторов
Р.Е. Казаков: обзор публикаций по теме статьи, написание текста статьи;
Р.В. Роживанов: обзор публикаций по теме статьи, написание текста статьи;
Е.В. Ших: обзор публикаций по теме статьи, написание текста статьи.
Authors' contributions
R.E. Kazakov: reviewing of publications of the article's theme, article writing;
R.V. Rozhivanov: reviewing of publications of the article's theme, article writing;
E.V. Shikh: reviewing of publications of the article's theme, article writing;

ORCID авторов/ORCID of authors
Р.Е. Казаков/R.E. Kazakov: https://orcid.org/0000-0003-0802-4229
Р.В. Роживанов/R.V. Rozhivanov: http://orcid.org/0000-0002-5386-4289
Е.В. Ших/E.V. Shikh: https://orcid.org/0000-0001-6589-7654

Конфликт интересов. Авторы заявляют об отсутствии конфликта интересов.
Conflict of interest. The authors declare no conflict of interest.

Финансирование. Исследование проведено без спонсорской поддержки.
Financing. The study was performed without external funding.

Статья поступила: 24.10.2018. **Принята к публикации:** 18.12.2018.
Article received: 24.10.2018. **Accepted for publication:** 18.12.2018.

Роль антиоксидантов в профилактике мужского бесплодия

Н.П. Наумов[1], П.А. Щеплев[2], В.В. Полозов[3]

[1]Городская поликлиника № 3 ГБУЗ МО «Орехово-Зуевская центральная городская больница»; Россия, 142605 Московская область, Орехово-Зуево, ул. Красноармейская, 13а;
[2]ФГБУ «Федеральный научно-клинический центр физико-химической медицины ФМБА»; Россия, 119435 Москва, ул. Малая Пироговская, 1а;
[3]ФГБОУ ВО «Ивановская государственная медицинская академия» Минздрава России; Россия, 153012 Иваново, Шереметевский просп., 8

***Контакты:** Никита Петрович Наумов naumovuro@mail.ru*

***Цель исследования** – представить данные о наиболее изученных антиоксидантах, применяемых при ухудшении репродуктивных характеристик человека, а также об их механизмах действия, эффектах и рекомендуемых дозах.*
***Результаты.** Оксидативный стресс остается одним из ключевых факторов, который может влиять на репродуктивную функцию при зачатии естественным путем или при использовании вспомогательных репродуктивных технологий. Наиболее часто используются для моно- или комбинации терапии цинк, селен, фолиевая кислота, витамин Е, витамин С, карнитины, N-ацетил-L-цистеин, коэнзим Q_{10} и ликопин.*
***Заключение.** Выявление и лечение оксидативного стресса с помощью снижения содержания активных форм кислорода (антиоксидантной терапии) представляется важной составляющей профилактики и лечения бесплодия.*

***Ключевые слова:** бесплодие, антиоксиданты, цинк, селен, фолиевая кислота, витамин Е, витамин С, карнитины, N-ацетил-L-цистеин, коэнзим Q_{10}, ликопин*

***Для цитирования:** Наумов Н.П., Щеплев П.А., Полозов В.В. Роль антиоксидантов в профилактике мужского бесплодия. Андрология и генитальная хирургия 2019;20(1):22–9.*

DOI: 10.17650/2070-9781-2019-20-1-22-29

The role of antioxidants in prevention of male infertility

N.P. Naumov[1], P.A. Scheplev[2], V.V. Polozov[2]

[1]City Clinic No. 3, Orekhovo-Zuevo Central City Hospital; 13a Krasnoarmeyskaya St., Orekhovo-Zuevo, Moscow Region 142605, Russia;
[2]Federal Scientific and Clinical Center of Physical and Chemical Medicine, Federal Medical Biological Agency; 1a Malaya Pirogovskaya St., Moscow 119435, Russia;
[3]Ivanovo State Medical Academy, Ministry of Health of Russia; 8 Sheremetevskiy Ave., Ivanovo 153012, Russia

***The study objective** is to discuss the most studied antioxidants, using for the enhancement of human reproductive characteristics, and to describe their mechanisms of action, effects and recommended doses.*
***Results.** Oxidative stress remains a key factor that can affect the reproductive outcome, either naturally or with assisted reproductive technology. Zinc, selenium, folic acid, vitamin E, vitamin C, carnitines, N-acetyl-L-cysteine, coenzyme Q_{10}, lycopene most commonly used for mono- or combination therapy.*
***Conclusion.** The identification and treatment of oxidative stress by reducing reactive oxygen species (antioxidant therapy) seems an attractive tactic in the prevention and treatment of infertility.*

***Key words:** Infertility, antioxidants, zinc, selenium, folic acid, vitamin E, vitamin C, carnitines, N-acetyl-L-cysteine, coenzyme Q_{10}, lycopene*

***For citation:** Naumov N.P., Scheplev P.A., Polozov V.V. The role of antioxidants in prevention of male infertility. Andrologiya i genital»naya khirurgiya = Andrology and Genital Surgery 2019;20(1):22–9.*

Введение

Бесплодие диагностируется при ненаступлении беременности в течение 1 года регулярного совершения полового акта без контрацепции [1]. Бесплодие считается важной проблемой, последствия которой для страдающих ею семей и общества в целом распространяются далеко за пределы медицины [2]. Несмотря на то что бесплодие не ограничивает физическую активность, не сокращает продолжительность жизни и не вызывает болевого синдрома, оно крайне негативно влияет на психологическое и социальное благополучие не только бесплодного человека, но и его партнера [3]. Подавляющее большинство бесплодных супружеских пар испытывают сильнейший нервно-психический стресс [4].

Проблема мужского бесплодия крайне актуальна и активно изучается во всем мире: так, в PubMed по запросу “male infertility” (мужское бесплодие) можно

найти 46 075 статей, опубликованных до января 2019 г. включительно.

Ухудшение репродуктивных характеристик человека в конце XX в. достигло уровня, способного ограничить рождаемость: по оценке Всемирной организации здравоохранения, 60–80 млн пар в мире не способны зачать ребенка без медицинской помощи, из них 4,5–5 млн в России, что составляет 15–20 % населения репродуктивного возраста [5].

Прогноз мужского бесплодия сегодня неутешительный: на протяжении последних 50 лет специалисты отмечают прогрессивное снижение качества спермы [6, 7], что даже привело к пересмотру референтных показателей эякулята мужчин без репродуктивных нарушений в 5-м издании Руководства Всемирной организации здравоохранения по лабораторному исследованию эякулята человека (WHO laboratory manual for the examination and processing of human semen, 5th edition) [6].

Согласно статистике, мужским фактором обусловлены 45–50 % случаев бесплодия, которое в 30–45 % случаев оказывается идиопатическим [8]. Диагноз идиопатического бесплодия, или бесплодия неясного генеза, можно ставить, если показатели стандартной спермограммы находятся в пределах нормы, а физические или эндокринные нарушения не выявлены [9]. Считается, что идиопатическая недостаточность сперматогенеза, скорее всего, результат нескольких дефектов выработки спермы, которые пока не удалось выявить [10]. Среди причин мужского бесплодия рассматривают эякуляторные расстройства, нарушения сперматогенеза, анатомические изменения, сексуальные, эндокринные расстройства, воспалительные процессы, иммунные нарушения, факторы внешней среды, профессиональные вредности и др.

Некоторые успехи на пути выявления идиопатических причин мужского бесплодия уже достигнуты: установлено большое влияние окислительного стресса (ОС) – нарушения равновесия окислительно-восстановительных реакций в организме, вызванного либо слишком высоким уровнем окислителей, либо слишком низким уровнем антиоксидантов.

Активные формы кислорода (АФК), или свободные радикалы, – это высокоактивные молекулы, характеризующиеся наличием неспаренных электронов на своей внешней валентной орбитали. Они включают кислородцентрированные радикалы и нерадикальные производные. АФК уравновешиваются антиоксидантами, которые помогают поддерживать баланс окислительно-восстановительного потенциала, необходимого для оптимальной функции сперматозоидов [11].

Семенная жидкость богата антиоксидантами. Существуют ферментативная и неферментативная антиоксидантные системы [12]. Ферментативная система состоит из глутатионпероксидазы, супероксиддисмутазы и каталазы. Эти ферменты встречаются в природе в сперматозоиде или семенной плазме и, вероятно, продуцируются предстательной железой. Неферментативная система состоит из множества соединений, которые попадают в организм с продуктами питания или пищевыми добавками.

Научные прорывы в области вспомогательных репродуктивных технологий (ВРТ) позволили мужчинам, которые считались бесплодными, стать биологическими отцами. Тем не менее ОС может влиять на репродуктивный результат даже при использовании ВРТ.

Примерно у 25 % бесплодных мужчин уровень АФК в сперме повышен в сравнении с таковым у фертильных мужчин [13]. Установлено, что ОС существенно ухудшает параметры спермы, снижает скорость оплодотворения, частоту беременностей, нарушает эмбриональное развитие [14]. Таким образом, выявление и лечение ОС путем снижения уровня АФК (антиоксидантной терапии) представляется важной составляющей профилактики и лечения бесплодия.

Антиоксиданты: виды и механизм действия

Антиоксиданты – это биологические или химические соединения, которые нейтрализуют действие свободных радикалов и останавливают цепную реакцию, ведущую к нарастанию ОС в тканях организма. Большое количество соединений с антиоксидантными свойствами было апробировано для лечения бесплодных мужчин. Механизм действия антиоксидантов и их дозы представлены в табл. 1 и 2.

Селен – важный микроэлемент, участие которого в сперматогенезе, как полагают, связано с его способностью защищать ДНК сперматозоидов от повреждения вследствие ОС. Механизм такой защиты не до конца изучен, но, поскольку селен является основным компонентом определенной группы белков, называемых селенoферментами, считается, что его антиоксидантные свойства связаны с его способностью усиливать функцию глутатиона. Существует более 25 селенопротеинов, таких как фосфолипидгидропероксидглутатионпероксидаза [15] и капсульная селенопротеин-глутатионпероксидаза сперматозоидов [16], которые помогают поддерживать структурную целостность сперматозоидов [17]. Дефицит селена чаще всего ассоциируется с нарушениями строения средней части сперматозоидов и уменьшением их подвижности [18].

Цинк играет большую роль в метаболизме РНК и ДНК, передаче сигнала, экспрессии генов и регуляции апоптоза [19]. Его антиоксидантные свойства, по всей видимости, обусловлены его способностью замедлять образование перекиси водорода и гидроксильных радикалов благодаря антагонизму окислительно-восстановительных переходных металлов, таких как железо и медь. Установлено, что концентрация цинка в семенной плазме значительно выше у фертильных

Таблица 1. *Механизм действия антиоксидантов, применяемых в профилактике бесплодия (адаптировано из [20])*

Table 1. *Mechanism of action of antioxidants used in prevention of infertility (adapted from [20])*

Антиоксидант Antioxidant	Механизм действия Mechanism of action
Селен Selenium	Усиливает ферментативную антиоксидантную активность Increases enzymatic antioxidant activity
Цинк Zinc	Ингибирует действие НАДФН-оксидазы Inhibits action of NADPH-oxidase
Аскорбиновая кислота (витамин С) Ascorbic acid (vitamin C)	Нейтрализует свободные радикалы Neutralized free radicals
Токоферол (витамин Е) Tocopherol (vitamin E)	Нейтрализует свободные радикалы Neutralized free radicals
Фолиевая кислота (витамин B_9) Folic acid (vitamin B_9)	Удаляет свободные радикалы Removes free radicals
Карнитин Carnitine	Нейтрализует свободные радикалы и действует как источник энергии Neutralized free radicals and serves as a source of energy
Коэнзим Q_{10} Coenzyme Q_{10}	В восстановленной форме нейтрализует свободные радикалы, обеспечивает транспорт электронов через митохондриальную мембрану и их распределение между другими компонентами дыхательной цепи In reduced form, neutralizes free radicals, ensures electron transport through mitochondrial membrane and their distribution between other components of the respiratory chain
N-ацетил-L-цистеин N-acetyl-L-cysteine	Усиливает ферментативную антиоксидантную активность Increases enzymatic antioxidant activity
Ликопин Lycopene	Нейтрализует свободные радикалы Neutralize free radicals

мужчин, чем у субфертильных [21]. Считается, что цинк оказывает защитное действие на структуру сперматозоидов. Нарушения строения жгутика сперматозоидов, такие как гипертрофия и гиперплазия фиброзной оболочки, нарушение строения аксонем, дефекты внутренних микротрубочковых динеиновых ручек и аномальная или отсутствующая средняя часть – все это связано с дефицитом цинка [22].

Витамин Е (α-токоферол) представляет собой органическое жирорастворимое соединение, накапливающееся в основном в клеточных мембранах. Он нейтрализует свободные гидроксильные радикалы и супероксидные анионы, тем самым уменьшая интенсивность перекисного окисления липидов, инициируемого АФК на уровне плазматических мембран. Обнаружена прямая связь между уровнем витамина Е в семенной плазме и количеством подвижных сперматозоидов [23]. Кроме того, более низкое содержание витамина Е наблюдалось в сперме бесплодных мужчин [24].

Витамин С (аскорбиновая кислота) – это водорастворимое соединение, концентрация которого в семенной плазме в 10 раз выше, чем в сыворотке крови [25]. Он нейтрализует гидроксильные, супероксидные и пероксидные радикалы, обеспечивая защиту от эндогенного окислительного повреждения [26]. Семенная жидкость бесплодных мужчин с астенозооспермией характеризуется более низким уровнем витамина С и более высоким уровнем АФК, чем семенная жидкость фертильных мужчин [27].

L-карнитин и L-ацетилкарнитин также являются водорастворимыми антиоксидантами, участвующими в метаболизме сперматозоидов и увеличивающими их подвижность. В исследованиях *in vitro* сперматозоиды, которые культивировались в средах, содержащих карнитины, были более подвижными и жизнеспособными, чем в контроле [28, 29]. Карнитины проявляют свои антиоксидантные свойства, поглощая супероксидные анионы и пероксидные радикалы, тем самым ингибируя перекисное окисление липидов [30]. Значительно меньшее содержание карнитина наблюдалось в сперме бесплодных мужчин с олигоастенотератозооспермией [31].

Коэнзим Q_{10} – жизненно важный антиоксидант, присутствующий почти во всех тканях организма. Особенно высока его концентрация в митохондриях сперматозоидов, участвующих в клеточном дыхании. Он играет важную роль в выработке энергии [32, 33]. Кроме того, коэнзим Q_{10} ингибирует образование супероксида, предотвращая нарушение функционирования сперматозоидов, вызванное ОС. Сообщалось об отрицательной корреляции между уровнем коэнзима Q_{10} и содержанием перекиси водорода, а также о положительной корреляции между уровнем коэнзима Q_{10} в семенной плазме и количеством подвижных сперматозоидов [34].

N-ацетил-L-цистеин – аминокислота, которая превращается в тканях организма в цистеин, предшественник глутатиона. Последний способен нейтрализовать различные АФК, предотвращая их вредное воздействие. Кроме того, N-ацетил-L-цистеин способен непосредственно уменьшать выраженность ОС путем удаления хлорноватистой кислоты и гидроксильных радикалов [35]. Исследования *in vitro* показали значительное снижение уровня АФК и увеличение подвижности сперматозоидов после инкубации образцов спермы с N-ацетил-L-цистеином [36].

Таблица 2. *Использование антиоксидантов для решения различных клинических задач (на основании данных литературы) (адаптировано из [20])*

Table 2. *Application of antioxidants in various clinical solutions (based on literature data) (adapted from [20])*

Клиническая задача Clinical problem	Антиоксиданты* Antioxidants*
Лечение олигозооспермии Treatment of oligospermia	Витамин Е (300 мг) Vitamin E (300 mg)
	Витамин Е (180 мг), витамин А (30 мг) и незаменимые жирные кислоты или N-ацетил-L-цистеин (600 мг) Vitamin E (180 mg), vitamin A (30 mg) and essential fatty acids or N-acetyl-L-cysteine
	N-ацетил-L-цистеин (600 мг) и другие витамины/минералы N-acetyl-L-cysteine (600 mg) and other vitamins/minerals
	L-карнитин (2 г) L-carnitine (2 g)
	Коэнзим Q10 (300 мг) Coenzyme Q10 (300 mg)
	N-ацетил-L-цистеин (600 мг) и селен (200 мкг) N-acetyl-L-cysteine (600 mg) and selenium (200 µg)
	Фолиевая кислота (5 мг) и цинк (66 мг) Folic acid (5 mg) and zinc (66 mg)
	Ликопин (2 мг) Lycopene (2 mg)
Лечение астенозооспермии Treatment of asthenozoospermia	Витамин Е (400 мг) и селен (200 мкг) Vitamin E (400 mg) and selenium (200 µg)
	Цинк (400 мг), витамин Е (20 мг) и витамин С (10 мг) Zinc (400 mg), vitamin E (20 mg) and vitamin C (10 mg)
	L-карнитин (2 г) и L-ацетилкарнитин (1 г) L-carnitine (2 g) and L-acetylcarnitine (1 g)
	Коэнзим Q10 (300 мг) Coenzyme Q10 (300 mg)
	N-ацетил-L-цистеин (600 мг) N-acetyl-L-cysteine (600 mg)
	N-ацетил-L-цистеин (600 мг) и селен (200 мкг) N-acetyl-L-cysteine (600 mg) and selenium (200 µg)
	Ликопин (2 мг) Lycopene (2 mg)
Лечение тератозооспермии Treatment of teratospermia	Витамин Е (400 мг) и селен (200 мкг) Vitamin E (400 mg) and selenium (200 µg)
	N-ацетил-L-цистеин (600 мг) и селен (200 мкг) N-acetyl-L-cysteine (600 mg) and selenium (200 µg)
	Цинк (400 мг), витамин Е (20 мг) и витамин С (10 мг) Zinc (400 mg), vitamin E (20 mg) and vitamin C (10 mg)
	Ликопин (8 мг) Lycopene (2 mg)
Снижение высокого уровня фрагментации ДНК Decrease of high DNA fragmentation level	Витамин Е (1 г) и витамин С (1 г) Vitamin E (1 g) and vitamin C (1 g)
	Витамин С (400 мг), витамин Е (400 мг), β-каротин (18 мг), цинк (500 мкмоль) и селен (1 мкмоль) Vitamin C (400 mg), vitamin E (400 mg), β-carotene (18 mg), zinc (500 µmol) and selenium (1 µmol)
	L- карнитин (1500 мг); витамин С (60 мг); коэнзим Q_{10} (20 мг); витамин Е (10 мг); цинк (10 мг); фолиевая кислота (200 мкг), селен (50 мкг); витамин B_{12} (1 мкг) L-carnitine (1500 mg), vitamin C (60 mg), coenzyme Q_{10} (20 mg), vitamin E (10 mg), zinc (10 mg), folic acid (200 µg), selenium (50 µg), vitamin B_{12} (1 µg)
Уменьшение выраженности оксидативного стресса Decrease of oxidative stress	Витамин Е (300 мг) Vitamin E (300 mg)
	Витамин Е (180 мг) и β-каротин (30 мг) Vitamin E (180 mg) and β-carotene (30 mg)
	Витамин Е (20 мг), витамин С (10 мг) и цинк (400 мг) Vitamin E (20 mg), vitamin C (10 mg) and zinc (400 mg)
	Витамин Е (400 мг) и селен (225 мг) Vitamin E (400 mg) and selenium (225 mg)
	N-ацетил-L-цистеин (600 мг) N-acetyl-L-cysteine (600 mg)
Повышение вероятности успешного результата применения вспомогательных репродуктивных технологий Increase of probability of assisted reproductive technology success	Витамин Е (200 мг в день) Vitamin E (200 mg)
	Ликопин (6 мг), витамин Е (400 МЕ), витамин С (100 мг), цинк (25 мг), селен (26 мг), фолаты (0,5 мг) и чеснок (1 г) Lycopene (6 mg), vitamin E (400 IU), vitamin C (100 mg), zinc (25 mg), selenium (26 mg), folates (0.5 mg) and garlic (1 g)
	Витамин Е (600 мг) Vitamin E (600 mg)
	Витамин С (1 г) + витамин Е (1 г) Vitamin C (1 g) + vitamin E (1 g)
Увеличение коэффициента живорождения Increase of live birth coefficient	Коэнзим Q10 (300 мг) Coenzyme Q10 (300 mg)
	Витамин Е (300 мг) Vitamin E (300 mg)
	Цинк (5000 мг) Zinc (5000 mg)
	Витамин Е (1 г) + витамин С (1 г) Vitamin E (1 g) + vitamin C (1 g)
	L-карнитин (2 г) + L-ацетилкарнитин (1 г) L-carnitine (2 g) + L-acetylcarnitine (1 g)

**В скобках указана суточная доза.*

**Daily dose is indicated in parentheses.*

Фолиевая кислота (витамин B_9) участвует в синтезе нуклеиновых кислот и метаболизме аминокислот. Использование фолиевой кислоты в лечении мужского бесплодия основано на ее способности удалять свободные радикалы. Потребление фолиевой кислоты было ассоциировано с повышением соотношения уровней восстановленного и окисленного глутатиона [37].

Ликопин – естественно синтезируемый каротиноид, присутствующий во фруктах и овощах. Благодаря мощной способности к подавлению действия АФК его вклад в окислительно-восстановительную защиту человека считается наибольшим [38]. Ликопин обнаруживается в высоких концентрациях в яичках человека и семенной плазме, причем, как правило, его уровень ниже у бесплодных мужчин [39].

Биологически активные добавки

Большинство вышеперечисленных антиоксидантов входят в состав биологически активной добавки «Мультивита Селен + Цинк» (табл. 3).

Таблица 3. *Состав биологически активной добавки «Мультивита Селен + Цинк»*

Table 3. *Composition of the "Multivita Selenium + Zinc" nutritional supplement*

Компонент Component	Количество Amount
Селен (L-селенометионин), мкг Selenium (L-selenomethionine), μg	50
Цинк (цинка глюконат), мг Zinc (Zinc gluconate), mg	15
Фолиевая кислота, мкг Folic acid, μg	200
Витамин С, мг Vitamin C, mg	60
Витамин Е, мг Vitamin E, mg	6,7
β-каротин, мг β-carotene, mg	4,8

Отличительная особенность основных действующих компонентов данной добавки – хелатные (органические) формы ее компонентов. Минералы в хелатной форме не требуют дополнительных превращений в организме, готовы к использованию клетками и транспортировке. Селен и цинк содержатся в значимых дозах, при этом не выходящих за пределы допустимых норм, поэтому даже длительное применение биологически активной добавки «Мультивита Селен + Цинк» не повышает риск передозировки и ее неблагоприятных последствий.

«Мультивита Селен + Цинк» содержит β-каротин, витамины С, Е и фолиевую кислоту, которые усиливают действие селена и цинка и отвечают за формирование нормальной структуры клеток эпителия.

Прием селена и цинка в составе витаминного комплекса в быстрорастворимой («шипучей») форме позволяет не афишировать «неудобный» диагноз, связанный с дефицитом этих микроэлементов. Форма выпуска («шипучие» таблетки) отличается повышенной биодоступностью, скоростью всасывания действующих веществ, приятным фруктовым вкусом (манго и маракуйя).

Благодаря наличию в составе мощных природных антиоксидантов «Мультивита Селен + Цинк» эффективно защищает мужскую (и женскую) половую систему наряду с иммунной, эндокринной, сосудистой системами организма от негативного воздействия свободных радикалов. Прием антиоксидантов будет полезен в период подготовки к зачатию и при профилактике бесплодия следующим категориям пациентов:

1) жителям мегаполисов;
2) мужчинам и женщинам старше 35 лет;
3) лицам с хроническими заболеваниями;
4) мужчинам, страдающим бесплодием, в составе комплексной терапии.

«Мультивита Селен + Цинк» принимают по 1 таблетке 1 раз в день во время еды, предварительно растворив ее в 1 стакане (200 мл) воды. Продолжительность приема варьирует от 1 до 3 мес. Курс терапии при необходимости возможно повторить. Прием желательно начинать за несколько месяцев до предполагаемого зачатия. Это связано с тем, что срок созревания сперматозоидов составляет 72 дня, поэтому вещества, которые положительно действуют на сперматогенез, должны поступать в организм в течение всего этого периода.

Заключение

Для изучения эффективности антиоксидантной терапии мужской инфертильности были проведены обширные исследования. Установлено, что антиоксиданты в целом положительно влияли на функции сперматозоидов, устраняли нарушения, вызванные ОС, и улучшали показатели беременности. Наиболее часто используемые для моно- или комбинированной терапии соединения: цинк, селен, фолиевая кислота, витамин Е, витамин С, карнитины, N-ацетил-L-цистеин, коэнзим Q_{10} и ликопин. «Мультивита Селен + Цинк» – безопасная биологически активная добавка, которая включает необходимое количество основных антиоксидантов и может быть назначена для профилактики мужского бесплодия и подготовки супружеской пары к рождению ребенка.

ЛИТЕРАТУРА/REFERENCES

1. Lindsay T.J., Vitrikas K.R. Evaluation and treatment of infertility. Am Fam Physician 2015;91(5):308–14. PMID: 25822387.
2. Gassei K., Orwig K.E. Experimental methods to preserve male fertility and treat male factor infertility. Fertil Steril 2016;105(2):256–66. DOI: 10.1016/j.fertnstert.2015.12.020. PMID: 26746133.
3. Kumar R. Male infertility – current concepts. Indian J Urol 2011;21(1):39–40. DOI: 10.4103/0970–1591.78419. PMID: 21716888.
4. Suzuki M. In vitro fertilization in Japan – early days of *in vitro* fertilization and embryo transfer and future prospects for assisted reproductive technology. Proc Jpn Acad Ser B Phys Biol Sci 2014;90(5): 184–201. PMID: 24814992.
5. Русанова Н.Е. Вспомогательные репродуктивные технологии в России: история, проблемы, демографические перспективы. Журнал исследований социальной политики 2013;11(1):69–86. [Rusanova N. Assisted reproductive technologies in Russia: history, problems, demographic prospects. Zhurnal issledovaniy sotsialnoy politiki = The Journal of Social Policy Studies 2013;11(1):69–86. (In Russ.)].
6. WHO laboratory manual for the examination and processing of human semen. 5th edn. Geneva, 2010. 287 p. Available at: http://apps.who.int/iris/bitstream/10665/44261/1/9789241547789_eng.pdf.
7. Божедомов В.А., Николаева М.А., Ушакова И.В. и др. Роль процессов свободно-радикального окисления в патогенезе мужского иммунного бесплодия. Андрология и генитальная хирургия 2010;11(4):62–6. [Bojedomov V.A., Nikolaeva M.A., Ushakova I.V. et al. Role of free-radical oxidation process in male immune infertility pathogenesis. Andrologiya i genital'naya khirurgiya = Andrology and Genital Surgery 2010;11(4):62–6. (In Russ.)].
8. Jo J., Lee S.H., Lee J.M., Jerng U.M. Semen quality improvement in a man with idiopathic infertility treated with traditional Korean medicine: a case report. Explore (NY) 2015;11(4):320–3. DOI: 10.1016/j.explore.2015.04.007. PMID: 26025007.
9. Hamada A., Esteves S.C., Nizza M., Agarwal A. Unexplained male infertility: diagnosis and management. Int Braz J Urol 2012;38(5):576–94. PMID: 23131516.
10. Ramasamy R., Stahl P.J., Schlegel P.N. Medical therapy for spermatogenic failure. Asian J Androl 2012;14(1):57–60. DOI: 10.1038/aja.2011.63. PMID: 22179517.
11. Aitken R.J., Clarkson J.S., Fishel S. Generation of reactive oxygen species, lipid peroxidation, and human sperm function. Biol Reprod 1989;41(1):183–97. PMID: 2553141.
12. Beinert T., Binder D., Stuschke M. et al. Oxidant-induced lung injury in anticancer therapy. Eur J Med Res 1999;4(2):43–53. PMID: 10066639.
13. Agarwal A., Sharma R.K., Nallella K.P. et al. Reactive oxygen species as an independent marker of male factor infertility. Fertil Steril 2006;86(4):878–85. DOI: 10.1016/j.fertnstert.2006.02.111. PMID: 17027357.
14. Agarwal A., Saleh R.A., Bedaiwy M.A. Role of reactive oxygen species in the pathophysiology of human reproduction. Fertil Steril 2003;79(4):829–43. PMID: 12749418.
15. Roveri A., Casasco A., Maiorino M. et al. Phospholipid hydroperoxide glutathione peroxidase of rat testis. Gonadotropin dependence and immunocytochemical identification. J Biol Chem 1992;267(9):6142–6. PMID: 1556123.
16. Alvarez J.G., Storey B.T. Lipid peroxidation and the reactions of superoxide and hydrogen peroxide in mouse spermatozoa. Biol Reprod 1984;30(4):833–41. PMID: 6329333.
17. Ursini F., Heim S., Kiess M. et al. Dual function of the selenoprotein PHGPx during sperm maturation. Science 1999;285(5432):1393–6. PMID: 10464096.
18. Noack-Füller G., De Beer C., Seibert H. Cadmium, lead, selenium, and zinc in semen of occupationally unexposed men. Andrologia 1993;25(1):7–12. PMID: 8427423.
19. Hambidge K.M., Krebs N.F. Zinc deficiency: a special challenge. J Nutr 2007;137(4):1101–5. DOI: 10.1093/jn/137.4.1101. PMID: 17374687.
20. Majzoub A., Agarwal A. Systematic review of antioxidant types and doses in male infertility: benefits on semen parameters, advanced sperm function, assisted reproduction and live-birth rate. Arab J Urol 2018;16(1):113–24. DOI: 10.1016/j.aju.2017.11.013. PMID: 29713542.
21. Powell S.R. The antioxidant properties of zinc. J Nutr 2000;130(5S Suppl): 1447S – 54S. DOI: 10.1093/jn/130.5.1447S. PMID: 10801958.
22. Omu A.E., Al-Azemi M.K., Kehinde E.O. et al. Indications of the mechanisms involved in improved sperm parameters by zinc therapy. Med Princ Pract 2008;17(2):108–16. DOI: 10.1159/000112963. PMID: 18287793.
23. Thérond P., Auger J., Legrand A., Jouannet P. α-Tocopherol in human spermatozoa and seminal plasma: relationships with motility, antioxidant enzymes and leukocytes. Mol Hum Reprod 1996;2(10):739–44. PMID: 9239691.
24. Omu A.E., Fatinikun T., Mannazhath N., Abraham S. Significance of simultaneous determination of serum and seminal plasma α-tocopherol and retinol in infertile men by high-performance liquid chromatography. Andrologia 1999;31(6):347–54. PMID: 10643509.
25. Jacob R.A., Pianalto F.S., Agee R.E. Cellular ascorbate depletion in healthy men. J Nutr 1992;122(5):1111–8. DOI: 10.1093/jn/122.5.1111. PMID: 1564563.
26. Fraga C.G., Motchnik P.A., Shigenaga M.K. et al. Ascorbic acid protects against endogenous oxidative DNA damage in human sperm. Proc Natl Acad Sci USA 1991;88(24):11003–6. PMID: 1763015.
27. Lewis S.E., John Aitken R., Conner S.J. et al. The impact of sperm DNA damage in assisted conception and beyond: recent advances in diagnosis and treatment. Reprod Biomed Online 2013;27(4):325–37. DOI: 10.1016/j.rbmo.2013.06.014. PMID: 23948450.
28. Shi J.Z., Zhang S.S., Zhang Z. et al. [Expressions of sperm-specific genes in carnitine-cultured testis sperm of obstructive azoospermia patients (In Chinese)]. Zhonghua Nan Ke Xue 2010;16(6):504–9. PMID: 20608353.
29. Banihani S., Agarwal A., Sharma R., Bayachou M. Cryoprotective effect of L-carnitine on motility, vitality and DNA oxidation of human spermatozoa. Andrologia 2014;46(6):637–41. DOI: 10.1111/and.12130. PMID: 23822772.
30. Gülçin L. Antioxidant and antiradical activities of L-carnitine. Life Sci 2006;78(8):803–11. DOI: 10.1016/j.lfs.2005.05.103. PMID: 16253281.
31. Mongioi L., Calogero A.E., Vicari E. et al. The role of carnitine in male infertility. Andrology 2016;4(5):800–7. DOI: 10.1111/andr.12191. PMID: 27152678.
32. Lewin A., Lavon H. The effect of coenzyme Q10 on sperm motility and function. Mol Aspects Med 1997;18 Suppl: S213–9. PMID: 9266524.
33. Fauque P., Albert M., Serres C. et al. From ultrastructural flagellar sperm defects to the health of babies conceived by ICSI. Reprod Biomed Online 2009;19(3):326–36. PMID: 19778477.
34. Mancini A., Conte B., De Marinis L. et al. Coenzyme Q10 levels in human seminal fluid: diagnostic and clinical implications.

Mol Aspects Med 1994;15 Suppl: S249–55. PMID: 7752837.
35. Khalfi F., Gressier B., Brunet C. et al. Effects of calcium antagonist diltiazem on leukocyte elastase and on reactive oxygen species production in human neutrophils. Pharmacol Res 1996;33(2):117–22. DOI: 10.1006/phrs.1996.0017. PMID: 8870026.
36. Oeda T., Henkel R., Ohmori H., Schill W.B. Scavenging effect of N-acetyl-L-cysteine against oxygen species in human semen: a possible therapeutic modality for male factor infertility? Andrologia 1997;29(3):125–31. PMID: 9197915.
37. Joshi R., Adhikari S., Patro B.S. et al. Free radical scavenging behavior of folic acid: evidence for possible antioxidant activity. Free Radic Biol Med 2001;30(12):1390–9. PMID: 11390184.
38. Kelkel M., Cerella C., Mack F. ROS-independent JNK activation and multisite phosphorylation of Bcl-2 link diallyl tetrasulfide-induced mitotic arrest to apoptosis. Carcinogenesis 2012;33(11):2162–71. DOI: 10.1093/carcin/bgs240. PMID: 22822094.
39. Agarwal A., Sekhon L. Oxidative stress and antioxidants for idiopathic oligoasthenoteratospermia: is it justified? Indian J Urol 2011;27(1):74–85. DOI: 10.4103/0970–1591.78437. PMID: 21716893.

Вклад авторов
Н.П. Наумов: разработка дизайна исследования, получение данных для анализа, обзор публикаций по теме статьи, написание текста статьи;
П.А. Щеплев: разработка дизайна исследования, обзор публикаций по теме статьи;
В.В. Полозов: разработка дизайна исследования, получение данных для анализа.
Authors' contributions
N.P. Naumov: development of study design, obtaining data for analysis, reviewing of publications of the article's theme, article writing;
P.A. Scheplev: development of study design, reviewing of publications of the article's theme;
V.V. Polozov: development of study design, obtaining data for analysis.

ORCID авторов/ORCID of authors
Н.П. Наумов/N.P. Naumov: https://orcid.org/0000-0003-1854-368X
П.А. Щеплев/P.A. Scheplev: https://orcid.org/0000-0002-6082-1703

Конфликт интересов. Авторы заявляют об отсутствии конфликта интересов.
Conflict of interest. The authors declare no conflict of interest.

Финансирование. Статья подготовлена при поддержке компании АО «Атлантик группа».
Financing. The study was performed with the financing support of the Atlantic grupa.

Статья поступила: 29.11.2018. **Принята к публикации:** 18.12.2018.
Article received: 29.11.2018. **Accepted for publication:** 18.12.2018.

Хирургическая ангиоандрология: рентгеноэндоваскулярные принципы диагностики и лечения тазовой венозной конгестии

О.Б. Жуков[1–3], А.Э. Васильев[4], С.Ю. Шеховцов[5], М.Е. Новиков[3, 6]

[1]ФГАОУ ВО «Российский университет дружбы народов»; Россия, 117198 Москва, ул. Миклухо-Маклая, 6;
[2]Европейский медицинский центр; Россия, 129090 Москва, ул. Щепкина, 35;
[3]Ассоциация сосудистых урологов и репродуктологов;
[4]ФГБУ «Национальный медицинский исследовательский центр гематологии» Минздрава России; Россия, 125167 Москва, Новый Зыковский пр., 4;
[5]факультет дополнительного профессионального образования ФГБОУ ВО «Российский национальный исследовательский медицинский университет им. Н.И. Пирогова» Минздрава России; Россия, 117437 Москва, ул. Островитянова, 1;
[6]ГБУЗ ВО «Центральная городская больница г. Коврова»; Россия, Владимирская область, 601915 Ковров, ул. Еловая, 5

Контакты: *Олег Борисович Жуков ob.zhukov@yandex.ru*

Цель исследования *– анализ и систематизация данных литературы об эндоваскулярных методах диагностики и лечения тазовой венозной конгестии у мужчин.*
Результаты. *Дано полное описание клинических проявлений, этиопатогенеза, классификации, диагностики и эндоваскулярного лечения синдрома венозной конгестии. Приведены примеры успешной спиральной эмболизации, склеротерапии гонадных вен, комбинированного использования окклюдирующих технологий. Представлен алгоритм диагностики и лечения синдрома Мея–Тернера.*
Заключение. *Возможности эндоваскулярной коррекции гемодинамических нарушений при венозной конгестии весьма широки. Новое высокотехнологичное направление – хирургическая ангиоандрология – требует создания междисциплинарной бригады специалистов с опытом использования методов трехмерной визуализации, чрескатетерной хирургии и применения эмболизирующих материалов, внутрисосудистых стентов. Продолжается накопление опыта в области лечения венозной конгестии с целью разработки наиболее эффективной операции.*

Ключевые слова: *ангиоандрология, тазовая венозная конгестия, эндоваскулярная хирургия, стентирование, эмболизация, синдром Мея–Тернера*

Для цитирования: *Жуков О.Б., Васильев А.Э., Шеховцов С.Ю., Новиков М.Е. Хирургическая ангиоандрология: рентгеноэндоваскулярные принципы диагностики и лечения тазовой венозной конгестии. Андрология и генитальная хирургия 2019;20(1):30–42.*

DOI: 10.17650/2070-9781-2019-20-1-30-42

Surgical vascular andrology: X-ray endovascular principles of diagnosis and treatment of pelvic venous congestion

O.B. Zhukov[1–3], A.E. Vasiliev[4], S.Yu. Shekhovtsov[5], M.E. Novikov[3, 6]

[1]RUDN University; 6 Miklukho-Maklaya St., Moscow 117198, Russia;
[2]European Medical Center; 35 Shchepkina St., Moscow 129090, Russia;
[3]Association of Vascular Urologists and Reproductologists;
[4]National Medical Research Center for Hematology, Ministry of Health of Russia; 4 Novy Zykovskiy drive, Moscow 125167, Russia;
[5]Faculty of additional professional education, N.I. Pirogov Russian National Research Medical University, Ministry of Health of Russia; 1 Ostrovityanova St., Moscow 117437, Russia;
[6]Kovrov Central City Hospital; 5 Elovaya St., Kovrov, 601915 Vladimir Region, Russia

The study objective *is to analyze and systematize literature data on endovascular methods of diagnosis and treatment of pelvic venous congestion in men.*
Results. *A full description of clinical manifestations, etiopathogenesis, classification, diagnosis, and endovascular treatment of venous congestion syndrome is presented. Examples of successful spiral embolization, gonadal vein sclerotherapy, combined use of occluding technologies are described. Algorithm of May–Thurner syndrome diagnosis and treatment is presented.*
Conclusion. *Capabilities of endovascular correction of hemodynamic abnormalities in venous congestion are very wide. A new high-tech direction – surgical vascular andrology – requires creation of a multidisciplinary team of specialists with experience in use of embolizing materials, intravascular stents. Experience accumulation with the aim of development of a more effective surgery is ongoing.*

Key words: *vascular andrology, pelvic venous congestion, endovascular surgery, stenting, embolization, May–Thurner syndrome*

For citation: *Zhukov O.B., Vasiliev A.E., Shekhovtsov S.Yu., Novikov M.E. Surgical vascular andrology: X-ray endovascular principles of diagnosis and treatment of pelvic venous congestion. Andrologiya i genital'naya khirurgiya = Andrology and Genital Surgery 2019;20 (1):30–42.*

Введение

Конгестивная болезнь в андрологии и гинекологии – заболевание, возникающее вследствие застоя крови в мочеполовом венозном сплетении и сопровождающееся дегенеративными изменениями в половых органах, придаточных половых железах, что обусловливает нарушение копулятивной и генеративной функций, а также процесса мочеиспускания.

Цель настоящего **исследования** – анализ и систематизация данных литературы об эндоваскулярных методах диагностики и лечения тазовой венозной конгестии у мужчин. Оценка существующих подходов проведена с учетом основных законов гидро- и гемодинамики и основана на собственном опыте выполнения более 1100 эндоваскулярных процедур, улучшающих тазовый венозный кровоток. Иллюстрирована работа исключительно примерами из собственной практики.

Клинические проявления

Синдром тазовой венозной конгестии у мужчин является полиморфным и включает боль, дизурию, нарушения эрекции, эякуляции и оргазма, варикоцеле, варикоз мошонки, варикоз полового члена, гемоспермию, гематурию.

Этиопатогенез

«Дезориентация» венозного кровотока происходит по разным причинам, но имеет один результат – скопление крови в органах-мишенях, вызывающее, в свою очередь, функциональные нарушения, а позже и морфологические изменения органов. Это происходит при различных заболеваниях: дисплазии соединительной ткани, портальной гипертензии, артериовенозных конфликтах (синдроме орехокола (nutcracker syndrome), заднем синдроме орехокола, синдроме Мея–Тернера), венозной обструкции, артериовенозных фистулах вследствие опухолевых заболеваний.

Рассмотрение патогенетических механизмов синдрома тазовой конгестии невозможно без знания некоторых законов гидро- и гемодинамики, а также анатомии сосудистой системы вовлеченной области.

Гемодинамика

Как и гидродинамика, гемодинамика рассматривает соотношение между силами, движущими кровь по сосудам, скоростью движения, давлением крови в сосудах, сопротивлением в сосудистой системе, величиной просвета сосуда и т.д. Нужно отметить, что условия естественного кровообращения весьма сложны и зависят от большого количества переменных величин, да и сама кровь не похожа на идеальную ньютоновскую жидкость. Поэтому законы гидродинамики приложимы к системе кровообращения только в известных пределах и только с приблизительной точностью.

Основными физическими параметрами кровотока являются: объемная и линейная скорости, сопротивление сосудистой системы, давление крови в сосудах. Движущей силой кровотока является перепад давления в разных участках сосудистого русла: кровь течет из области с бóльшим давлением в область с меньшим давлением. Этот градиент давления служит источником силы, преодолевающей гидродинамическое сопротивление, которое зависит от размеров сосуда и вязкости крови.

В гидродинамике известно, что в ламинарном потоке каждая частица жидкости следует по пути своей предыдущей частицы. Скорость течения в любой точке жидкости остается постоянной. Линии движения частиц не пересекаются между собой. Энергия, сообщаемая жидкости для поддержания ее течения, используется главным образом на преодоление вязких сил между слоями жидкости.

Другой тип течения называется турбулентным. Турбулентное течение неустойчиво. Послойный характер течения жидкости нарушается. В потоке образуются завихрения, частицы перемещаются не только параллельно, но и перпендикулярно оси трубки, непрерывно перемешиваясь. Линии движения частиц становятся искривленными. Скорость частиц, пересекающих конкретную точку жидкости, не является постоянной по вектору и величине, а изменяется во времени. Для турбулентного течения необходима бóльшая энергия, чем для ламинарного, поскольку при турбулентном течении существенно возрастает трение между частицами жидкости. Ламинарное течение переходит в турбулентное при превышении критической скорости.

Вены являются емкостными сосудами, часто выступающими в роли депо крови и с легкостью принимающими эту роль, когда возникает необходимость в дополнительных резервуарах. Это ведет к формированию новых, порой неожиданных анастомозов и межорганных сообщений, функционирующих, прежде всего, по закону сообщающихся сосудов. Турбулентные потоки, возникающие в венозном русле, ведут себя совершенно иначе, чем в артериальных сосудах, обладающих иными эластическими свойствами и сопротивлением. В венах турбулентные потоки, влияя на

вязкость крови, воздействуя механически на стенки сосуда, существенно снижают объемную скорость кровотока, меняя в конечном итоге объемные характеристики кровотока, возвращающегося в правые отделы сердца, что не может не влиять на системный ответ.

Классификация

Первой классификацией варикозного расширения вен таза у мужчин была классификация, предложенная О.Б. Жуковым и соавт. в 2016 г. Она основана на диаметре вен перипростатического венозного сплетения и скорости кровотока по ним (табл. 1) [1].

Таблица 1. *Рабочая классификация варикозного расширения вен таза у пациентов с варикоцеле [1]*

Table 1. *Working classification of pelvic varicose veins in patients with varicocele [1]*

Стадия Stage	Определение варикоза Description of varicose vein disease	Максимальный диаметр вен, мм Maximum vein diameter, mm	Скорость кровотока, см/с Blood flow, cm/s	Скорость кровотока при пробе Вальсальвы, см/с Blood flow during the Valsalva maneuver, cm/s
I	Видимый Visible	<4	<3	<5
II	Значимый Significant	5–10	3–5	5–15
III	Выраженный Pronounced	>10	>5	>15

Диагностика

При несомненной ценности всех неинвазивных методов исследования следует отметить, что они ограничены в выявлении гемодинамических механизмов развития синдрома венозной конгестии. Но именно изучение гемодинамических механизмов позволяет составить рациональную программу лечения.

Эндоваскулярная диагностика тазовой венозной конгестии представляет собой сложную задачу, направленную:

– на уточнение особенностей гемодинамики в органах малого таза;
– планирование последующих внутрисосудистых (открытых хирургических, гибридных) вмешательств;
– прогнозирование следующих за этим гемодинамических сдвигов.

Опираясь на современные представления о возможных причинах и вариантах развития венозной конгестии, а также на знание сосудистой анатомии, следует выстраивать алгоритм ангиографической диагностики таким образом, чтобы по его завершении было сформировано наиболее полное представление о причинах развития указанного феномена, его гемодинамических особенностях у конкретного пациента, позволяющих составить суждение о путях коллатерального оттока, вовлечении в патологический процесс внутрисистемных и межсистемных анастомозов и оценить их роль в поддержании либо компенсации венозного полнокровия. Детально проведенный анализ ангиограмм, данных внутрисосудистой тонометрии (проведенной при необходимости) позволит составить лечебный алгоритм и максимально точно спрогнозировать последующие изменения венозной гемодинамики.

Прямая флебография

Основу для чрескожной катетеризации сосуда как лечебно-диагностического метода заложил в 50-е годы XX в. шведский хирург Свен Ивар Сельдингер.

В настоящее время для исследования патологического состояния венозной системы малого таза используют ретроградную селективную и суперселективную флебографию – инвазивный эндоваскулярный метод диагностики, для применения которого необходимо специальное оборудование. Оценка сосудистой системы с помощью флебографии – это «золотой стандарт» диагностики варикоцеле [2, 3]. Редкими осложнениями его использования являются кровотечение из места инъекции, аллергическая реакция на контрастное вещество, перфорация вены при проведении проводника [4].

Исследование может проводиться через разные доступы. Наиболее популярен доступ в паховой области через общую бедренную вену, которая пунктируется под местной инфильтрационной анестезией. Через интродьюсер, установленный в просвет сосуда, вводят диагностический катетер в нижнюю полую вену, и далее по алгоритму последовательно выполняют ретроградную селективную и суперселективную катетеризацию вен [5, 6]. При болюсном введении контрастного вещества осуществляют фиксацию видеоизображения. Менее популярны подключичный, чрезъяремный, чрескубитальный доступы. Во время проведения исследования применяют методы функциональной оценки, например пробу Вальсальвы.

Последовательную катетеризацию венозных коллекторов и исследование венозной гемодинамики начинают, как правило, из левой почечной вены. Далее катетер переводят в правую почечную вену, оценивают состоятельность правой гонадной вены. Двусторонняя подвздошная флебография [7, 8], дополненная при необходимости суперселективной катетеризацией внутренних подвздошных вен и их притоков, часто позволяет выяснить природу полнокровия в каждом конкретном случае.

Завершает исследование нижняя кавография, выполненная в том числе и по протоколу функциональной

ангиографии. Левосторонняя почечная флебография, проведенная в покое, с задержкой дыхания и на пике пробы Вальсальвы (иногда с использованием окклюдирующего баллона, предложенного Н.Г. Осиповым и соавт. [9]), дает возможность определить строение почечной вены, обнаружить несостоятельность гонадных вен и особенности внутриорганной и внеорганной гемодинамики. Кроме того, анализ полученных видеоизображений, данные внутрисосудистой флеботонометрии (при необходимости) помогают максимально точно контролировать перераспределение потоков крови и прогнозировать изменения гемодинамического сдвига в случае выполнения той или иной внутрисосудистой реконструкции.

Таким образом, анализируя полученные ангиограммы, следует обратить внимание:

– на варианты и особенности строения венозных коллекторов и их притоков;
– наличие внутрисосудистых и/или экстравазально детерминированных деформаций, дефектов контрастирования;
– наличие аномалий развития вен, мальформаций, ангиом, варикозных трансформаций, вено-венозных шунтов и пр.;
– характер кровотока в исследуемом венозном коллекторе и его притоках (ламинарный и/или турбулентный), его скорость, изменения при проведении функциональных проб.

Варикоцеле

Одним из бесспорных предикторов развития тазовой венозной конгестии у мужчин считается варикоцеле. Для упрощения рассмотрим ангиографическую картину и тактику эндоваскулярного лечения с опорой на классификацию, предложенную А.А. Капто (табл. 2).

Строение яичковых вен

Вариантов строения левой внутренней яичковой вены разными авторами описано множество. Очень важно четко отграничить, с одной стороны, представление о собственно гонадном венозном кровотоке с учетом особенностей морфологии яичковых вен и, с другой стороны, описание коллатеральных сосудов и вено-венозных шунтов, участвующих в формировании либо нивелировании проявлений тазовой конгестии.

Для проведения склерозирования и/или спиральной эмболизации яичковых вен (как одного из вариантов коррекции тазового полнокровия, о чем речь пойдет ниже) целесообразно выделение 5 патологических типов строения внутренних яичковых вен, определяемых в ходе флеботестикулографии (рис. 1).

I тип. Внутренняя яичковая вена представлена единственным стволом с незначительным количеством вен-сателлитов. Наиболее часто встречающийся вариант (частота до 40 %).

II тип. Внутренняя яичковая вена имеет 2 и более коллектора, инициирующих реверсивный кровоток и сливающихся в дистальной трети в единый венозный ствол (частота до 22 %).

III тип. Вена имеет различные, иногда причудливые формы внутрисистемного ветвления (частота до 21 %).

IV тип. Разнонаправленно ориентированные венозные коллекторы исходят из различных сегментов почечной вены (преимущественно) и формируют в конечном итоге сброс в лозовидное сплетение (частота до 11 %).

V тип. Внутренняя яичковая вена идет от одной из ветвей кольцевидной почечной вены (частота до 4 %).

Конечно, вариантов строения внутренних яичковых вен в практике врача встречается гораздо больше [10], но все прочие так или иначе можно соотнести с одним из указанных типов.

Принятая классификация типов строения внутренних яичковых вен облегчает выбор эндоваскулярной окклюдирующей тактики, минимизируя риск развития нежелательных реакций и осложнений. Кроме того, она достаточно удобна как при идиопатическом

Таблица 2. *Классификация варикоцеле, предложенная А.А. Капто*
Table 2. *Varicocele classification proposed by A.A. Kapto*

Артериовенозные конфликты есть Arteriovenous conflicts present			Артериовенозных конфликтов нет Arteriovenous conflicts absent	
Гипертензионное верхнего уровня Hypertensive upper level		Гипертензионное нижнего уровня Hypertensive lower level	Гипертензионное симптоматическое Hypertensive symptomatic	Идиопатическое Idiopathic
			Сдавление яичковой вены содержимым пахового канала или элементами семенного канатика (паховая грыжа, киста, липома) Compression of the testicular vein by contents of the inguinal canal or elements of the spermatic cord (inguinal hernia, cyst, lipoma)	Дисплазия соединительной ткани, врожденная несостоятельность клапанного аппарата вен Dysplasia of the connective tissue, congenital venous valve disease
I тип Type I	II тип Type II	III тип Type III	IV тип Type IV	V тип Type V

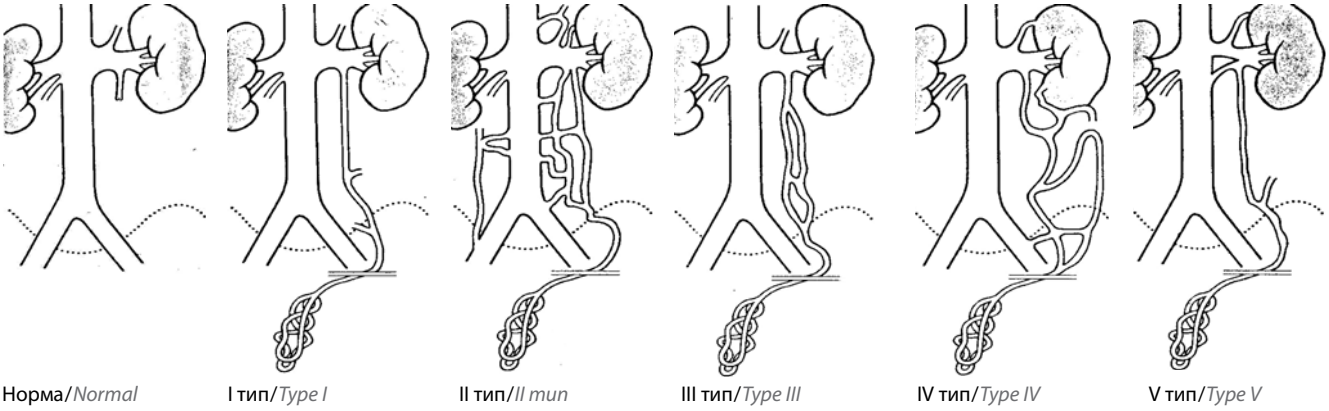

Рис. 1. *Типы строения внутренних яичковых вен*

Fig. 1. *Types of internal testicular vein structure*

Рис. 2. *Флебограмма при синдроме орехокола (а) и синдроме Мея–Тернера (б)*

Fig. 2. *Phlebogram for nutcracker syndrome (a) and May–Thurner syndrome (б)*

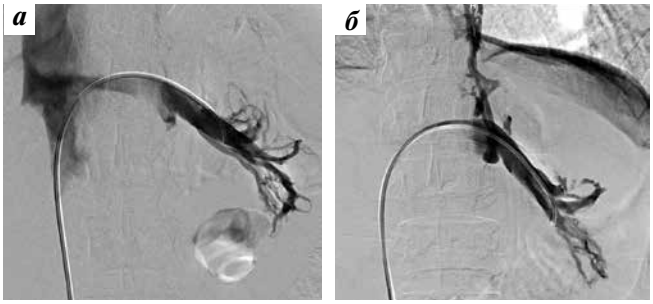

Рис. 3. *Почечная флебограмма при синдроме орехокола в покое (а) и на пике пробы Вальсальвы (б)*

Fig. 3. *Renal phlebogram for nutcracker syndrome at rest (a) and at the peak of the strain phase of the Valsalva maneuver (б)*

варикоцеле, так и при гипертензивном варикоцеле верхнего уровня.

Что касается вариантов строения вен ретроперитонеальной зоны, связанных сетью коллатералей с яичковыми венами, то их существует великое множество. Представляя собой сеть мелких диспластичных вен либо имея вид ангиом, мальформаций, они формируют (часто во множестве) вено-венозные анастомозы:

– внутриорганные (в пределах одного органа, например почки);
– межорганные в пределах одной венозной системы (при этом происходит сброс крови, например, в нижнюю полую вену, подвздошные вены);
– межорганные в пределах разных венозных систем (портокавальные, кавапортальные анастомозы).

С одной стороны, флебографическая картина артериовенозных конфликтов, вызывающих тазовую венозную конгестию, достаточно очевидна и представлена дефектами контрастирования крупных магистральных вен (рис. 2). С другой стороны, ее оценка для планирования сосудистой реконструкции весьма затруднительна. Попытки определения градиента давления в какой-то мере помогают в принятии решения, но разброс встречающихся в литературе значений – от 3 до 15 мм рт. ст. – свидетельствует о том, что далеко не все ясно в этом вопросе. У здоровых людей величина градиента давления <1 мм рт. ст. [11]. Y. Nishimura и соавт. считают увеличение показателя до 3 мм рт. ст. и более признаком гипертензии [12]. Диагностическая ценность градиента давления обычно обсуждается в связи с интенсивным ретроградным кровотоком по левой гонадной вене. Но крайне важно понимать, что из-за различных причин (ортостаза, клиностаза, физической нагрузки, переедания и пр.) степень сдавления почечной вены может изменяться (рис. 3). И логично предположить, что тогда задействуются резервные варианты внутрисосудистого перераспределения. Отсюда следует, что выраженность тазовой венозной конгестии может варьировать. В свою очередь, такая «переменная» абсолютно не способствует формированию устойчивых компенсационных механизмов, а, дестабилизируя систему, стимулирует развитие патологии.

Эндоваскулярное лечение

Задачи, стоящие перед эндоваскулярным хирургом при планировании лечения, одновременно и просты, и сложны. С одной стороны, необходимо оптимизировать кровообращение в органах малого таза и, благодаря

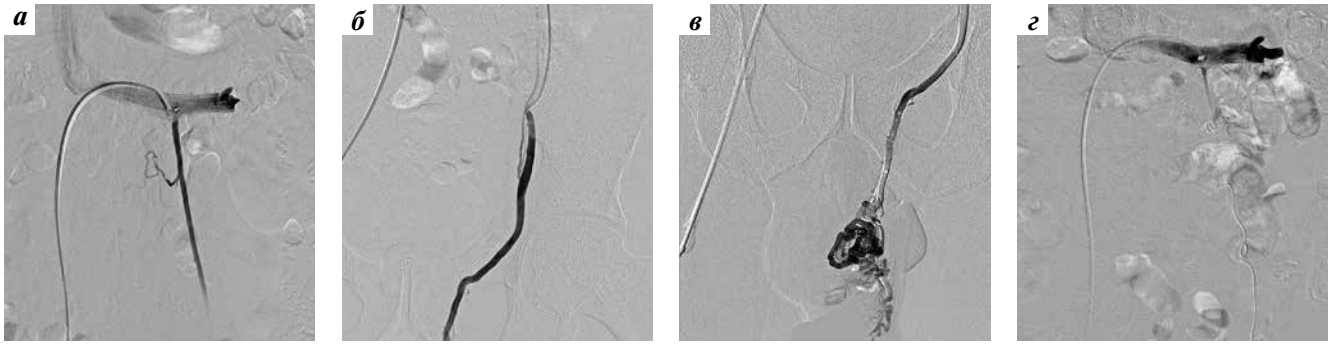

Рис. 4. *Флебография при варикоцеле: а–в – исходное состояние венозного кровотока; г – результат окклюдирующего вмешательства (склеротерапии гонадных вен)*

Fig. 4. *Phlebography for varicocele: а–в – initial state of the venous blood flow; г – result of occluding intervention (introduction of sclerosant)*

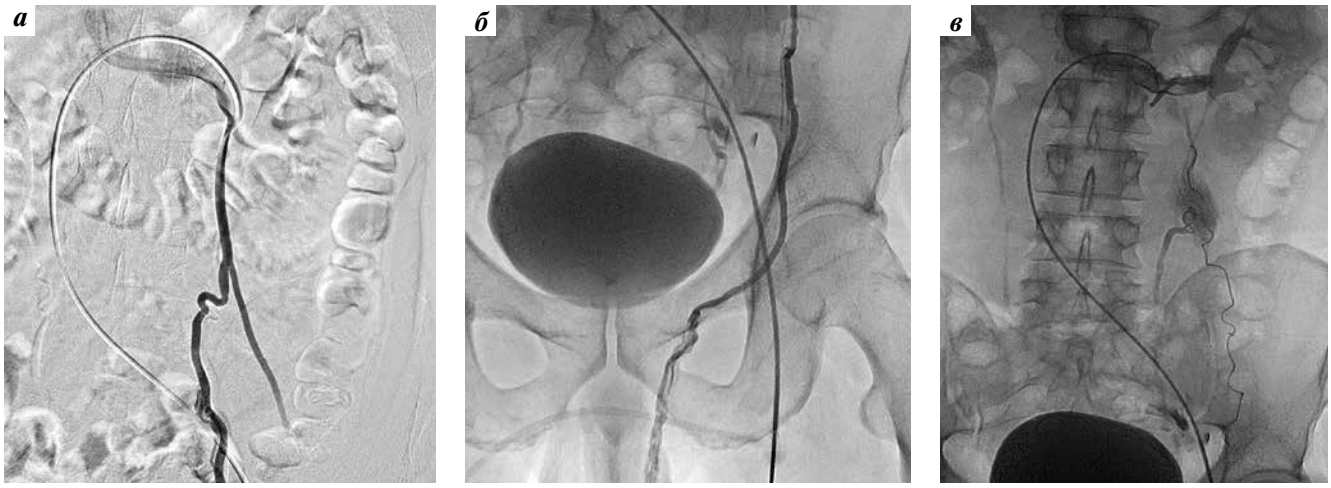

Рис. 5. *Флебография при варикоцеле: а, б – исходное состояние венозного кровотока; в – результат окклюдирующего вмешательства (спиральной эмболизации)*

Fig. 5. *Phlebography for (right-side) varicocele: а, б – initial state of the venous blood flow; в – result of occluding intervention (implantation of Gianturco spirals)*

этому, устранить или существенно ослабить проявления тазовой конгестии. С другой стороны, сделать это порой очень непросто. Во-первых, вены, в отличие от артерий, легко формируют различные связи между собой. Во-вторых, очень часто один, но точный «выстрел» принципиально меняет гемодинамическую картину. Но бывает и так, что существенные усилия, многочисленные реконструкции не дают желаемого результата. И тогда снова – размышления и поиск решения. О сложности лечения тазовой конгестии свидетельствует и то, что до сих пор отсутствует общепринятый алгоритм лечения варикоцеле.

Итак, в зависимости от выявленных при почечной флебографии и тестикулофлебографии особенностей строения внутренней яичковой вены выполняется то или иное эндоваскулярное вмешательство. Из рентгеноэндоваскулярных методов наиболее широко применяются механическая окклюзия, склеротерапевтическая облитерация яичковых и яичниковых вен, а также комбинированные методики эмболизации [13–15]. При несостоятельности внутренней яичковой вены в ее просвет помещают спирали Gianturco. С целью надежной окклюзии, как правило, в просвет вены вводят также 0,5–2,0 мл 3 % раствора склерозирующего препарата (этоксисклерола).

Ниже приведены примеры успешной склеротерапии гонадных вен (рис. 4), спиральной эмболизации (рис. 5) либо комбинированного использования указанных окклюдирующих технологий (рис. 6).

На ангиограмме (см. рис. 5*в*) визуализируется экстравазация контрастного вещества в проекции спирали Gianturco, обусловленная перфорацией стенки вены. В литературе это расценивается как осложнение. Наш опыт наблюдения за пациентами, у которых во время эндоваскулярной операции развилось подобное осложнение, свидетельствует о том, что это никогда не имеет фатальных либо сколько-нибудь значимых отрицательных последствий.

Наиболее сложными являются случаи, когда наряду с несостоятельной внутренней яичковой веной в сбросе

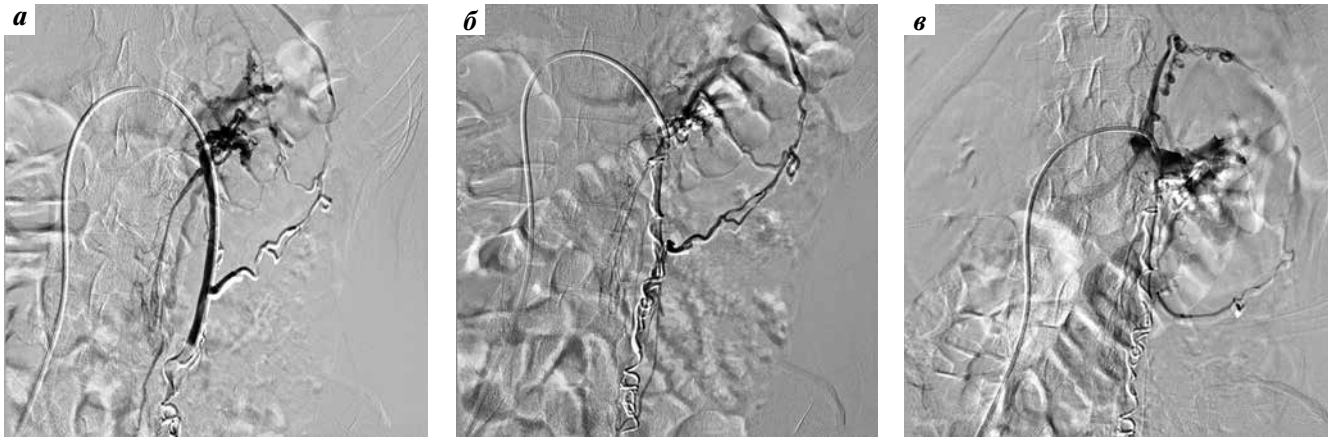

Рис. 6. *Флебография: а – дистальная спиральная эмболизация; б – введение склерозанта и имплантация спиралей в пренальный сегмент внутренней яичковой вены; в – результат вмешательства*

Fig. 6. *Phlebography: a – distal spiral embolization; б – introduction of sclerosant and implantation of spirals into prerenal segment of the internal testicular vein; в – results of interventions*

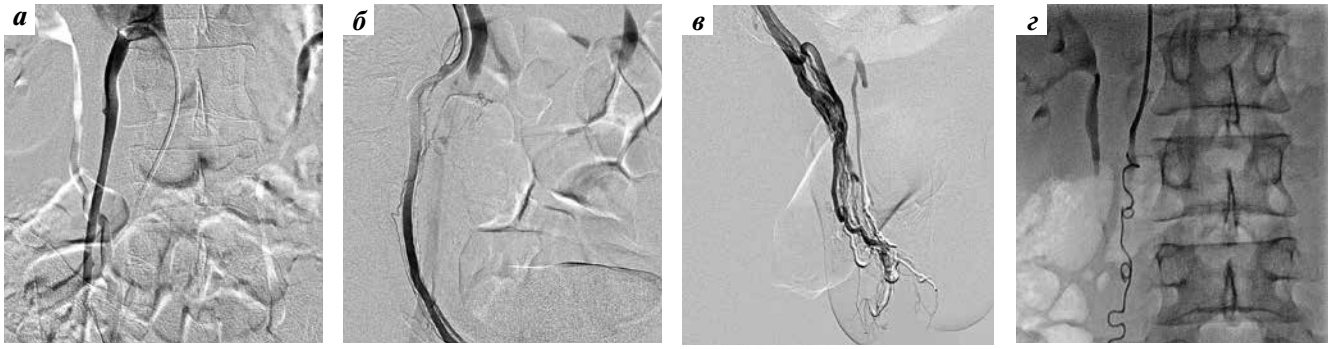

Рис. 7. *Флебография при правостороннем варикоцеле: а–в – исходное состояние венозного кровотока; г – результат окклюдирующего вмешательства*

Fig. 7. *Phlebography for right-side varicocele: а–в – initial state of the venous blood flow; г – result of occluding intervention (introduction of sclerosant)*

крови в левое яичко участвуют дополнительные вены, исходящие из разных венозных коллекторов и соединяющиеся с ветвями, например, почечной, надпочечниковой вен. Тогда осуществляют катетеризацию несостоятельной внутренней яичковой вены, катетер проводят как можно ближе к яичку, затем помещают в вену спирали Gianturco. Затем катетер частично вытягивают, устанавливают проксимально – примерно на уровне средней трети вены – и туда вводят склерозирующий препарат (см. рис. 6*б*).

При несостоятельности правой внутренней яичковой вены выполняют аналогичные окклюдирующие эндоваскулярные вмешательства, иногда одномоментно, но чаще как следующий этап лечения. Отметим, что в правую внутреннюю яичковую вену достаточно легко получить доступ из кубитальной, внутренней яремной либо подключичной вен (рис. 7).

Особо стоит вопрос об эндоваскулярной окклюзии варикозно расширенных вен малого таза, паравазальных и внутриорганных мальформаций, вено-венозных анастомозов. Наши данные свидетельствуют о том, что вклад этих ангиодисплазий в магистральную гемодинамику может быть весьма существенным. Накоплен большой опыт эндоваскулярной эмболизации варикозно расширенных вен малого таза у женщин, преимущественно с применением доступа через внутреннюю подвздошную вену (рис. 8), но этот метод практически не применяется для лечения мужчин.

Лечение паравазальных мальформаций и вено-венозных фистул должно быть продуманным и деликатным. Часто в таких случаях эффективно использование микрокатетеров с отделяемыми микроспиралями и склерозирующих препаратов (рис. 9). Это устраняет патологический, очень часто массивный венозный сброс в яички и другие венозные сплетения малого таза и улучшает кровообращение в органах, так или иначе участвующих в патологических процессах, которые определяют формирование застоя крови.

Стентирование магистральных вен – ответственный шаг, требующий отчетливого понимания последующих

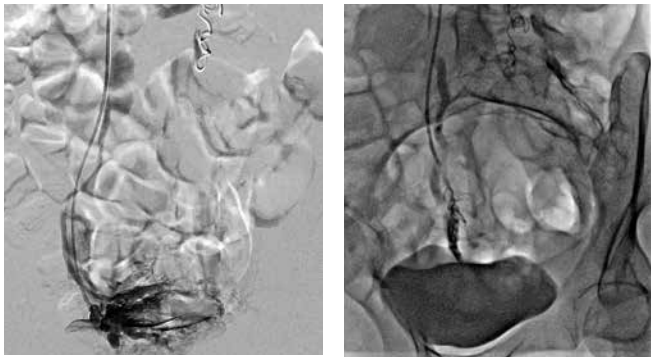

Рис. 8. *Флебография. Результат эндоваскулярной спиральной эмболизации варикозно расширенных вен малого таза*

Fig. 8. *Phlebography. Results of endovascular spiral embolization of pelvic varicose veins*

за ним гемодинамических сдвигов. Необходимо принять во внимание чрезвычайно малый мировой опыт его проведения, недостаточное понимание законов венозной гемодинамики, а также главную заповедь врача – «не навреди». Выбор стентирования магистральных вен всегда должен быть основан на тщательном анализе клинической картины, данных инструментальных и лабораторных исследований, прямой флебографии и флеботонометрии.

Синдром орехокола. Первыми описали клинические признаки аортомезентериального и ретроаортального сдавления левой почечной вены A.R. El Sadr и A. Mina в 1950 г. [16], а название синдрому дал A. de Schepper [17]. Стентирование левой почечной вены при синдроме орехокола первыми провели M.G. Neste и соавт. в 1996 г. [18]. Анализ 34 выполненных вмешательств [18–29], в том числе 3 – у детей [26], показал, что улучшение достигнуто у всех пациентов, но в 3 наблюдениях развился рецидив. У 2 больных произошла миграция стента в раннем послеоперационном периоде [19, 20], а в 2 случаях в поздние сроки – смещение стента [20]. Не зарегистрировано ни одного случая рестеноза. Среди первых исследователей, опубликовавших свой опыт транслюминальной баллонной ангиопластики и стентирования, были также N. Segawa и соавт. [22] и R. Chiesa и соавт. [24]. Но и сегодня мировой опыт чрезвычайно невелик, а хирурги не пришли к единому мнению по этому вопросу.

Ниже приведен пример стентирования левой почечной вены. Следует оговориться: при стентировании почечной вены всегда предварительно выполнялись эмболизация и/или склерозирование гонадных вен, поскольку известно, что клапанный аппарат яичковых (яичниковых) вен не подлежит восстановлению, и их несостоятельность в послеоперационном периоде – событие вполне прогнозируемое. Во всех случаях использовались только самораскрываемые нитиноловые стенты, при этом чрезвычайно важным считался подбор стента по диаметру и длине. При контрольной полипозиционной ангиографии подтверждено адекватное раскрытие стента, значительно изменившее геометрию сосуда и скоростные характеристики кровотока по почечной вене (рис. 10).

Синдром Мея–Тернера. В 1957 г. в США R. May и J. Thurner первыми описали развитие «шпор» в левой общей подвздошной вене в результате ее сжатия между правой общей подвздошной артерией и поясничным позвонком [30].

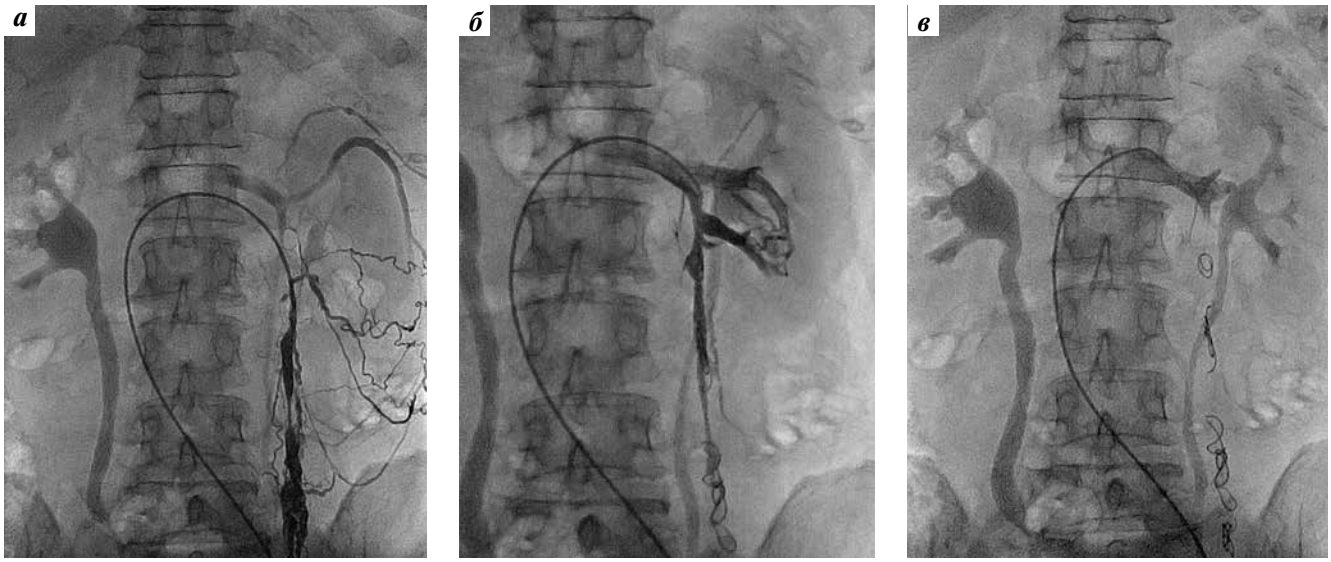

Рис. 9. *Флебография: а – отчетливо визуализируются портокавальные анастомозы; б – результат склеротерапии; в – результат спиральной эмболизации в сочетании с окклюзией гонадных вен и вено-венозных анастомозов*

Fig. 9. *Phlebography: a – portocaval anastomoses are clearly visualized; б – sclerotherapy result; в – result of spiral embolization in combination with gonadal vein and veno-venous anastomoses occlusion*

Рис. 10. *Лечение синдрома орехокола: а–в – рентгеноэндоваскулярная окклюзия несостоятельной внутренней яичковой вены (1-й этап); г, д – стентирование левой почечной вены, прямая (г) и боковая (д) проекции (2-й этап)*

Fig. 10. *Treatment of nutcracker syndrome: а–в – X-ray-guided occlusion (1st stage); г, д – stenting of the left renal vein, frontal (г) and lateral (д) projections (2nd stage)*

Рис. 11. *Результат стентирования левой общей подвздошной вены при синдроме Мея–Тернера*

Fig. 11. *Result of stenting of the left common iliac vein in May – Thurner syndrome*

По данным А.В. Гераськина и соавт., основным методом диагностики синдрома Мея–Тернера является флебография с измерением градиента давления в престенотическом и постстенотическом отделах левой общей подвздошной вены [31].

Первые случаи стентирования вен при этой патологии описаны J. Rosch и соавт. в 1987 г. [32]. И сегодня оптимальной лечебной тактикой принято считать стентирование левой подвздошной вены при выявлении положительного градиента давления в ней >5 мм рт. ст. Собственный пример стентирования левой общей подвздошной вены представлен на рис. 11.

С 2005 г. по настоящее время мы выполнили более 67 стентирований крупных магистральных вен таза

Рис. 12. *Установка стента Zilver Cook в левую почечную вену при ее аортомезентериальной компрессии*

Fig. 12. *Zilver Cook stent placement in the left renal vein during its aortomesenteric compression*

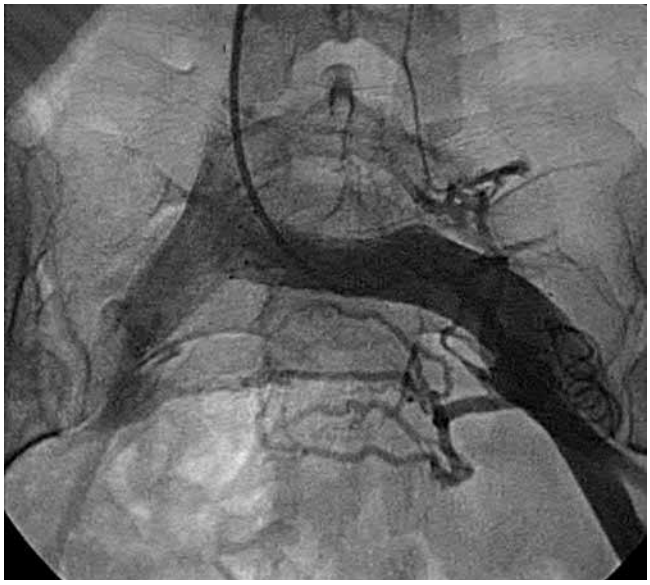

Рис. 13. *Установка стента в левую общую подвздошную вену у пациента с синдромом Мея–Тернера и тазовой венозной болезнью*

Fig. 13. *Stent placement in the left iliac vein in a patient with May-Thurner syndrome and pelvic venous insufficiency*

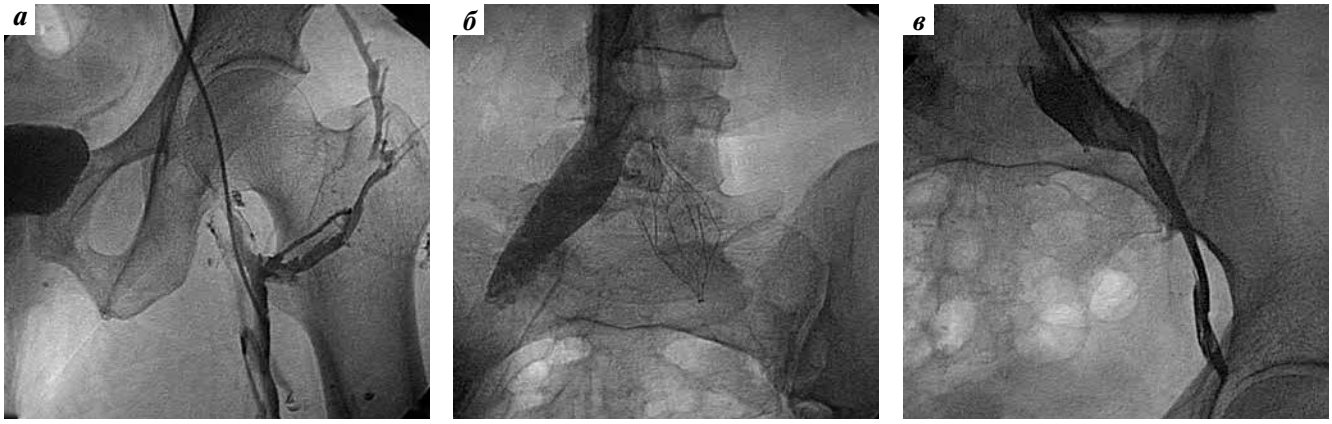

Рис. 14. *Флебография у пациента с илеофеморальным тромбозом: а – исходное состояние; б – установка стента Protege в подвздошную вену; в – результат. Восстановлена проходимость вены в месте окклюзии подвздошно-бедренного сегмента слева*

Fig. 14. *Phlebography in a patient with iliofemoral thrombosis: а – initial state; б – Protege stent placement in the iliac vein; в – result. Vein patency at the occlusion site of the iliofemoral segment on the left*

и органов забрюшинного пространства по поводу аортомезентериальной компрессии левой почечной вены (рис. 12), прогрессирования тазовой венозной болезни (рис. 13), илеофеморального тромбоза (рис. 14), рецидивирующего овариковарикоцеле, варикоцеле, синдрома хронической тазовой боли и венозной конгестии. У 23 из 67 больных диагностирован двойной (верхний и нижний) синдром орехокола. После подтверждения флебогипертензии у этих пациентов устанавливали нитинолово-никелевые стенты Zilver (Cook Ireland Ltd, Ирландия), Protege (Medtronic, США), в нескольких случаях – стенты Wallstent-Uni Endoprosthesis (Boston Scientific, США).

В настоящий момент показанием к стентированию подвздошных вен у этих больных служат стойкий болевой синдром (не меньше 6 баллов по визуально-аналоговой шкале), рецидив варикоцеле или овариковарикоцеле, быстрая декомпенсация проявлений тазовой венозной болезни в области других органов: варикозного расширения вен наружных половых губ, венозной эректильной дисфункции, варикозного расширения вен нижних конечностей, мошонки, наружного и внутреннего геморроя и т. д.

Оптимальный алгоритм ранней диагностики синдрома Мея–Тернера включает тщательный осмотр с применением компрессионных проб, оценку асимметрии

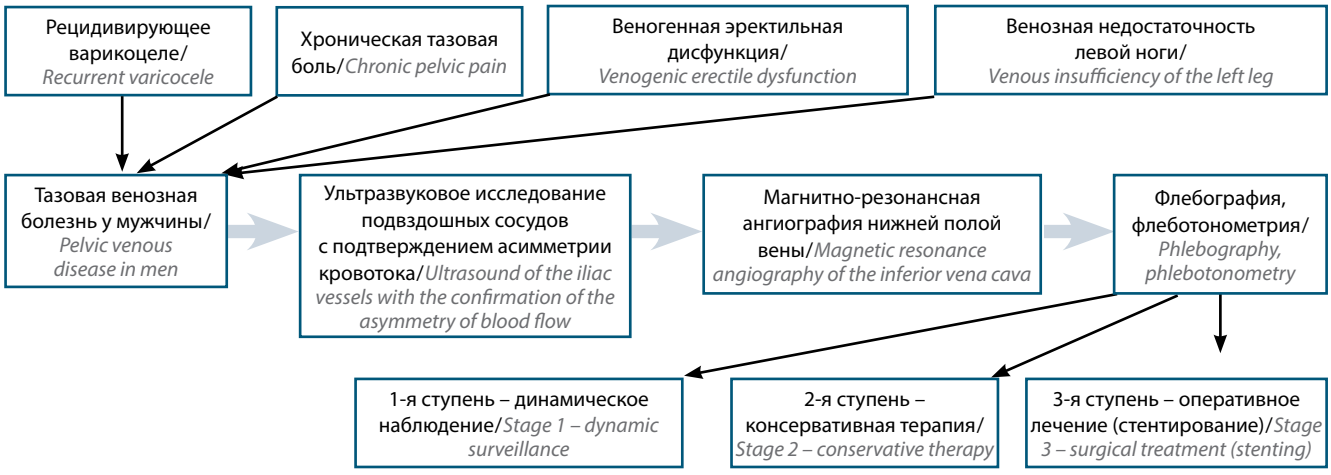

Рис. 21. *Алгоритм диагностики и лечения синдрома Мея–Тернера*

Fig. 21. *Diagnosis and treatment algorithm for May-Thurner syndrome*

венозного кровотока в подвздошных венах, магнитно-резонансную флебографию системы нижней полой вены с целью определения уровня возможной компрессии.

При градиенте давления >10 мм рт. ст. по данным флебографии и флеботонометрии и при наличии специфической клинической картины рекомендована установка венозного стента (рис. 21).

Заключение

Возможности эндоваскулярной коррекции гемодинамических нарушений при венозной конгестии в андрологической урологии весьма широки, но многое еще предстоит изучить, понять. Возможно, существующие представления по мере накопления опыта будут подвергнуты переосмыслению. Несомненно одно: решение сложных задач, с которыми сталкивается рентгеноэндоваскулярный хирург при лечении тазовой венозной конгестии, – занятие захватывающее и интригующее, сродни решению сложных многоходовых и многокомпонентных головоломок.

В медицине формируется новое высокотехнологичное и междисциплинарное направление – хирургическая ангиоандрология. Для решения задач современными способами в рамках этого направления будет требоваться сплоченная работа команды специалистов, к опыту которых в области применения трехмерных визуализирующих методов будут предъявляться повышенные требования. Эти врачи должны будут обладать высоким научным и практическим потенциалом, хорошо понимать принципы чрескатетерной хирургии и уметь оценивать надежность и безопасность эмболизирующих материалов и внутрисосудистых стентов.

Одним из векторов прогресса в этом направлении станут гибридные технологии – как в визуализации, так и в хирургии.

Накопление опыта эндоваскулярного лечения венозной тазовой конгестии будет продолжаться с целью разработки наиболее эффективной и безопасной операции.

ЛИТЕРАТУРА / REFERENCES

1. Капто А.А., Жуков О.Б. Варикозная болезнь малого таза у мужчин (обзор литературы). Андрология и генитальная хирургия 2016;17(2):10–9. [Kapto A.A., Zhukov O.B. Varicose veins in the male small pelvis (a review of literature). Andrologiya i genital'naya khirurgiya = Andrology and Genital Surgery 2016;17(2):10–9. (In Russ.)].
2. Kim H.S., Malhotra A.D., Rowe P.C. et al. Embolotherapy for pelvic congestion syndrome: long-term results. J Vasc Interv Radiol 2006;17(2 Pt 1):289–97. DOI: 10.1097/01.RVI.0000194870.11980.F8. PMID: 16517774.
3. Phillips D., Deipolyi A.R., Hesketh R.L. et al. Pelvic congestion syndrome: etiology of pain, diagnosis, and clinical management. J Vasc Interv Radiol 2014;25(5):725–33. DOI: 10.1016/j.jvir.2014.01.030. PMID: 24745902.
4. Van der Vleuten C.J., van Kempen J.A., Schultze-Kool L.J. Embolization to treat pelvic congestion syndrome and vulval varicose veins. Int J Gynecol Obstet 2012;22:227–30. DOI: 10.1016/j.ijgo.2012.04.021. PMID: 22727416.
5. Лопаткин Н.А., Бочоришвили Г.Г. Клинико-диагностические параллели при овариоварикоцеле. Урология и нефрология 1986;51(6):3–6. [Lopatkin N.A., Bochorishvili G.G. Clinical and diagnostic parallels in ovaricovaricocele. Urologiya i nefrologiya = Urology and Nephrology 1986;51(6):3–6. (In Russ.)].
6. Галкин Е.В., Гракова Л.С., Наумова Е.Б. Рентгеноэндоваскулярная хирургия гипофункции яичников при варикозном расширении овариальных вен. Вестник рентгенологии и радиологии 1991;(5):51–9. [Galkin E.V., Grakova L.S., Naumova E.B. Endovascular surgery of ovarian hypofunction in varicose veins. Vestnik rentgenologii i radiologii = Journal

of Radiology and Nuclear Medicine 1991;(5):51–9. (In Russ.)].
7. Venbrux A.C., Chang A.H., Kim H.S. et al. Pelvic congestion syndrome (pelvic venous incompetence): impact of ovarian and internal iliac vein embolotherapy on menstrual cycle and chronic pelvic pain. J Vasc Interv Radiol 2002;13(2 Pt 1):171–8. PMID: 11830623.
8. Venbrux A.C., Lambert D.L. Embolization of the ovarian veins as a treatment for patients with chronic pelvic pain caused by pelvic venous incompetence(pelvic congestion syndrome). Curr Opin Obstet Gynecol 1999;11(4):395–99. PMID: 10498026.
9. Осипов Н.Г., Теплинская Н.П., Соболенко Ю.А., Алексейчук Г.И. Изменения архитектоники вен, дренирующих лозовидное сплетение, и показателей сперматогенеза у больных с впервые выявленным и рецидивным варикоцеле. Андрология и генитальная хирургия 2014;(2):30–6. [Osipov N.G. Teplinskaya N.P., Sobolenko Yu.A., Alekseychuk G.I. Changes in architectonics of the veins draining the pampiniform plexus, and indices of spermatogenesis in patients with initially diagnosed and recurrent varicocele. Andrologiya i genital'naya khirurgiya = Andrology and Genital Surgery 2014;(2):30–6. (In Russ.)].
10. Ким В.В., Казимиров В.Г. Анатомо-функциональное обоснование оперативного лечения варикоцеле. М.: Медпрактика-М, 2008. 112 с. [Kim V.V., Kazimirov V.G. Anatomical and functional justification of surgical treatment of varicocele. Moscow: Medpraktika-M, 2008. 112 p. (In Russ.)].
11. Beinart C., Sniderman K.W., Tamura S. et al. Left renal vein to inferior vena cava pressure relationship in humans. J Urol 1982;127(6):1070–1. PMID: 7087011.
12. Nishimura Y., Fushiki M., Yoshida M. et al. Left renal vein hypertension in patients with left renal bleeding of unknown origin. Radiology 1986;160(3):663–7. DOI: 10.1148/radiology.160.3.3737903. PMID: 3737903.
13. Страхов С.Н. Варикозное расширение вен гроздевидного сплетения и семенного канатика (варикоцеле). М., 2001. 235 с. [Strakhov S.N. Varicocele as an ectasia of the veins of the pampinous plexus. Moscow, 2001. 235 p. (In Russ.)].
14. Ficarra V., Porcaro A.B., Rigetti R. et al. Antegrade scrotal sclerotherapy in the treatment of varicocele: a prospective study. BJU Int 2002;89(3):246–8. PMID: 11856108.
15. Прядко С.И., Малинин А.А., Страхов С.Н., Сергеев С.Ю. Наш опыт хирургического лечения флебогипертензии в бассейне тестикулярных вен. Бюллетень НЦССХ им. А.Н. Бакулева РАМН 2013;14(3):60. [Pryadko S.I., Malinin A.A., Strakhov S.N., Sergeev S.Yu. Our experience the surgical treatment of flebohypertension in the pond of testicular veins. Bulleten Nauchnogo tsentra serdechno-sosudistoy khirurgii im. A.N. Bakuleva = Bulletin of Bakoulev Center Cardiovascular Diseases 2013;14(3):60. (In Russ.)].
16. El Sadr A.R., Mina A. Anatomical and surgical aspects of the operative management of varicoceles. Urol Cutaneous Rev 1950;54(5):257–62. PMID: 15443180.
17. De Schepper A. ["Nutcracker" phenomenon of the renal vein and venous pathology of the left kidney(In Dutch)]. J Belge Radiol 1972;55(5):507–11. PMID: 4660828.
18. Neste M.G., Narasimham D.L., Belcher K.K. Endovascular stent placement as a treatment for renal venous hypertension. J Vasc Interv Radiol 1996;7(6):859–61. PMID: 8951753.
19. Zhang H., Li M., Jin W. et al. The left renal entrapment syndrome: diagnosis and treatment. Ann Vasc Surg 2007;21(2):198–203. DOI: 10.1016/j.avsg.2006.10.021. PMID: 17349362.
20. Hartung O., Grisoli D., Boufi M. et al. Endovascular stenting in the treatment of pelvic vein congestion caused by nutcracker syndrome: lessons learned from the first five cases. J Vasc Surg 2005;42(2):275–80. DOI: 10.1016/j.jvs.2005.03.052. PMID: 16102626.
21. Scultetus A.H., Villavicencio J.L., Gillespie D.L. The nutcracker syndrome: its role in the pelvic venous disorders. J Vasc Surg 2001;34(5):812–9. DOI: 10.1067/mva.2001.118802. PMID: 11700480.
22. Segawa N., Azuma H., Iwamoto Y. et al. Expandable metallic stent placement for nutcracker phenomenon. Urology 1999;53(3):631–3. PMID: 10096399.
23. Park Y.B., Lim S.H., Ahn J.H. et al. Nutcracker syndrome: intravascular stenting approach. Nephrol Dial Transplant 2000;15(1):99–101. PMID: 10607775.
24. Chiesa R., Anzuini A., Marone E.M. et al. Endovascular stenting for the nutcracker phenomenon. J Endovasc Ther 2001;8(6):652–5. DOI: 10.1177/152660280100800620. PMID: 11797984.
25. Van der Laan L., Vos J.A., de Boer E. et al. [The central-venous compression syndrome: rare, but adequately treatable with endovascular stenting(In Dutch)]. Ned Tijdschr Geneeskd 2004;148(9):433–7. PMID: 15038205.
26. Chen W., Chu J., Yang J.Y. et al. Endovascular stent placement for the treatment of nutcracker phenomenon in three pediatric patients. J Vasc Interv Radiol 2005;16(11):1529–33. DOI: 10.1097/01.RVI.0000178259.87608.EC. PMID: 16319162.
27. Kim S.J., Kim C.W., Kim S. et al. Long-term follow-up after endovascular stent placement for treatment of nutcracker syndrome. J Vasc Interv Radiol 2005;16(3):428–31.
28. Basile A., Tsetis D., Calcara G. et al. Percutaneous nitinol stent implantation in the treatment of nutcracker syndrome in young adults. J Vasc Interv Radiol 2007;18(8):1042–6. DOI: 10.1016/j.jvir.2007.05.017. PMID: 17675625.
29. Wei S.M., Chen Z.D., Zhou M. Intravenous stent placement for treatment of the nutcracker syndrome. J Urol 2003;170(5):1934–5. DOI: 10.1097/01.ju.0000089872.39883.a3. PMID: 14532811.
30. May R., Thurner J. The cause of the predominantly sinistral occurrence of thrombosis of the pelvic veins. Angiology 1957;8(5):419–27. DOI: 10.1177/000331975700800505. PMID: 13478912.
31. Гераськин А.В., Поляев Ю.А., Гарбузов Р.В., Константинов К.В. Возможности эндоваскулярного и хирургического лечения нарушений венозного оттока при аномалиях вен таза с патологией гонадных вен у подростков. Педиатрия 2012;91(3):159–63. [Geraskin A.V., Polyaev Yu.A., Garbuzov R.V., Konstantinov K.V. Endovascular and surgical treatment of venous outflow disorders in abnormal pelvic veins with pathology of the gonadal veins in teenagers. Pediatriya = Pediatria 2012;91(3):159–63. (In Russ.)].
32. Rösch J., Uchido B.T., Hall L.D. et al. Gianturco-Rösch expandable Z-stents in the treatment of superior vena cava syndrome. Cardiovasc Intervent Radiol 1992;15(5):319–27. PMID: 1423393.

Вклад авторов

О.Б. Жуков: разработка дизайна исследования, оперативное лечение больных, получение данных для анализа, анализ полученных данных;
А.Э. Васильев: разработка дизайна исследования, оперативное лечение больных;
С.Ю. Шеховцов: получение данных для анализа, анализ полученных данных;
М.Е. Новиков: получение данных для анализа, анализ полученных данных.

Authors' contributions
O.B. Zhukov: development of study design, surgical treatment, obtaining data for analysis, analysis of the obtained data;
A.E. Vasilyev: development of study design, surgical treatment;
S.Yu. Shekhovtsov: obtaining data for analysis, analysis of the obtained data;
M.E. Novikov: obtaining data for analysis, analysis of the obtained data.

ORCID авторов/ORCID of authors
О.Б. Жуков/O.B. Zhukov: https://orcid.org/0000-0003-3872-5392
А.Э. Васильев/A.E. Vasilyev: https://orcid.org/0000-0001-6550-1939

Конфликт интересов. Авторы заявляют об отсутствии конфликта интересов.
Conflict of interest. The authors declare no conflict of interest.

Финансирование. Исследование проведено без спонсорской поддержки.
Financing. The study was performed without external funding.

Информированное согласие. Все пациенты подписали информированное согласие на участие в исследовании.
Informed consent. All patients gave written informed consent to participate in the study.

Статья поступила: 15.05.2018. **Принята к публикации:** 18.12.2018.
Article received: 15.05.2018. **Accepted for publication:** 18.12.2018.

Мейоз, сперматогенез и ультраструктура базальной мембраны семенных канальцев у пациентов с азооспермией

Е.Е. Брагина[1, 2], И.И. Витязева[3], М.А. Лелекова[4], А.А. Кашинцова[4], С.В. Боголюбов[3], М.Ю. Габлия[5], И.В. Виноградов[5], В.Е. Спангенберг[4], О.Л. Коломиец[4]

[1]НИИ физико-химической биологии им. А.Н. Белозерского ФГБОУ «Московский государственный университет им. М.В. Ломоносова»; Россия, 115522 Москва, Ленинские горы, 1, стр. 40;
[2]ФГБНУ «Медико-генетический научный центр»; Россия, 115522 Москва, ул. Москворечье, 1;
[3]ФГБУ «Национальный медицинский исследовательский центр эндокринологии» Минздрава России; Россия, 117036 Москва, ул. Дмитрия Ульянова, 11;
[4]ФГБУН Институт общей генетики им. Н.И. Вавилова РАН; Россия, 119991 Москва, ГСП-1, ул. Губкина, 3;
[5]ФГАОУ ВО «Российский университет дружбы народов»; Россия, 117198 Москва, ул. Миклухо-Маклая, 6

***Контакты:** Елизавета Ефимовна Брагина bragor@mail.ru*

***Цель исследования** – выявить взаимосвязь аномалий мейоза и изменений ультраструктуры базальной мембраны (БМ) семенных канальцев у пациентов при выраженном нарушении сперматогенеза – азооспермии или тяжелой форме олигозооспермии.*
***Материалы и методы.** Проведено электронно-микроскопическое исследование структуры БМ семенных канальцев 31 пациента с азооспермией и тяжелыми формами олиготератозооспермии с нормальным мужским кариотипом (46, XY), у которых не было обнаружено ни микроделеций Y-хромосомы, ни структурных нарушений хромосом. В 1-ю группу включены 18 пациентов с сохранным сперматогенезом, включавшим дифференцировку герминальных клеток до зрелых сперматид; во 2-ю группу вошли 13 пациентов, у которых выявлены либо клетки Сертоли и сперматогонии, либо только клетки Сертоли.*
***Результаты.** Описаны 6 основных типов ультраструктурных нарушений БМ. Наиболее выраженными были инвагинации БМ в виде «переплетений», которые обнаружены у 8 из 13 пациентов 2-й группы. В 1-й группе выявлены единичные «переплетения» у 2 из 18 пациентов. Проведено иммуноцитохимическое исследование распластанных ядер сперматоцитов I порядка у 14 пациентов. У пациентов 2-й группы сперматоциты обнаружить не удалось. У 10 пациентов 1-й группы выявлен «арест» мейоза на стадиях зиготены и пахитены в 18–50 % сперматоцитов. У 6 пациентов выявлено от 30 до 50 % сперматоцитов с нарушением формирования структуры полового тельца.*
***Заключение.** Морфологические изменения БМ семенных канальцев («переплетения» и дупликации БМ) сопряжены с выраженными нарушениями мейоза и сперматогенеза. Высказывается предположение о возможности мутаций генов, кодирующих белки БМ.*

***Ключевые слова:** сперматогенез, азооспермия, базальная мембрана, мейоз, сперматогенез, синаптонемный комплекс*

***Для цитирования:** Брагина Е.Е., Витязева И.И., Лелекова М.А. и др. Мейоз, сперматогенез и ультраструктура базальной мембраны семенных канальцев у пациентов с азооспермией. Андрология и генитальная хирургия 2019;20(1):43–54.*

DOI: 10.17650/2070-9781-2019-20-1-43-54

Meiosis, spermatogenesis and ultrastructure of the basement membrane of seminiferous tubules in patients with azoospermia

E.E. Bragina[1, 2], I.I. Vityazeva[3], M.A. Lelekova[4], A.A. Kashintsova[4], S.V. Bogolyubov[3], M.Yu. Gabliya[5], I.V. Vinogradov[5], V.E. Spanberg[4], O.L. Kolomiets[4]

[1]A.N. Belozersky Institute of Physico-Chemical Biology, Lomonosov Moscow State University; Bld. 40, 1 Leninskie Gory, Moscow 119992, Russia;
[2]Research Centre for Medical Genetics; 1 Moskvorech'e St., Moscow 115522, Russia;
[3]National Medical Research Center of Endocrinology, Ministry of Health of Russia; 11 Dmitriya Ul'yanova St., Moscow 117036, Russia;
[4]N.I. Vavilov Institute of General Genetics, Russian Academy of Sciences; 3 Gubkina St., GSP-1, Moscow 119991, Russia;
[5]RUDN University; 6 Miklukho-Maklaya St., Moscow 117198, Russia

***The study objective** is to determine the connection between meiosis abnormalities and changes in the basement membrane (BM) ultrastructure of the seminiferous tubules in patients with spermatogenesis disorders: azoospermia or severe oligospermia.*

Materials and methods. *Electron microscopy of BM structure of the seminiferous tubules of 31 patients with azoospermia or severe oligospermia and normal male karyotype (46, XY) without microdeletions of the Y chromosome or structural changes in chromosomes was performed. The group 1 included 18 patients with preserved spermatogenesis including germinal cell differentiation into mature spermatids; the group 2 consisted of 13 patients with either Sertoli cells and spermatogonia or only Sertoli cells.*

Results. *Six main types of ultrastructural changes in BM were observed. The most prominent were BM invaginations in the form of basket weaves that were observed in 8 of 13 patients in the group 2. In the group 1, individual basket weaves were observed in 2 of 18 patients. Immunocytochemical examination of I order spermatocyte spread nuclei in 14 patients was performed. In patients of the group 2, spermatocytes weren't discovered. In 10 patients of the group 1, meiosis arrest at the zygotene and pachytene stages was observed in 18–50 % of spermatocytes. In 6 patients, 30 to 50 % of spermatocytes with impaired formation of the structure of the sex body were revealed.*

Conclusion. *The morphological changes of the BM of the seminiferous tubules ("basket weaves" and duplications of the BM) are associated with marked disorders of meiosis and spermatogenesis. It is suggested about the possibility of mutations of the genes encoding the proteins of BM.*

Key words: *spermatogenesis, azoospermia, basement membrane, meiosis, spermatogenesis, synaptonemal complex*

For citation: *Bragina E.E., Vityazeva I.I., Lelekova M.A. et al. Meiosis, spermatogenesis and ultrastructure of the basement membrane of seminiferous tubules in patients with azoospermia. Andrologiya i genital'naya khirurgiya = Andrology and Genital Surgery 2019;20(1):43–54.*

Введение

Базальная мембрана (БМ) играет ключевую роль в процессах развития клеток и физиологических процессах, определяющих их органную организацию, обеспечивающих их адгезию и миграцию. БМ, окружающая семенные канальцы, непосредственно контактирует с клетками Сертоли и сперматогониями. В норме она представляет собой неклеточную пластину толщиной около 0,15 мкм, состоящую из большого количества белков внеклеточного матрикса, в основном из коллагена IV типа, ламинина, протеогликанов гепарансульфата и энтактина [1].

На модельных системах *in vitro* показано, что дифференцировка клеток Сертоли, их морфология и поведение во многом зависят от субстрата, на котором их культивировали [2]. Полноценная дифференцировка клеток Сертоли осуществляется при росте на коллагеновом матриксе, создающем структуру, аналогичную БМ [3]. Тестикулярная БМ служит основой для передачи сигнала трансмембранными рецепторами. В клетках Сертоли, выращенных на матригеле (искусственной БМ) или ламинине, фолликулостимулирующий гормон индуцирует активность циклического аденозинмонофосфата [4] и изменяет внутриклеточный уровень Ca^{2+}, необходимых для индукции сперматогенеза [5]. Обработка антителами к белкам БМ семенных канальцев [6] или неколлагеновой фракции БМ [7] вызывает локальные разрушения эпителия семенных канальцев у крыс. Пассивная иммунизация морских свинок антителами к ламинину БМ вызывает нарушение сперматогенеза, в том числе потерю герминативных клеток эпителия [8]. Обработка культивируемых клеток Сертоли, между которыми существуют плотные контакты, антителами к коллагену IV типа разрушает эти плотные контакты [9], что еще раз доказывает важность БМ для осуществления клетками Сертоли барьерной функции.

Процесс сперматогенеза осуществляется строго последовательно и регулируется совместным действием БМ семенных канальцев, гематотестикулярного барьера (ГТБ), специализированными контактами клеток Сертоли и развивающихся сперматид [10]. ГТБ отграничивает базальный и адлюминальный компартменты семенных канальцев. Прелептотенные сперматоциты проходят через ГТБ, формируя плотные и специализированные контакты с клетками Сертоли. Соответственно, весь дальнейший процесс спермиогенеза определяется функцией ГТБ.

Имеются многочисленные данные о нарушении структуры БМ семенных канальцев у человека и животных при патологических состояниях. Аномальная структура, утолщение БМ, отложение иммунных комплексов, десквамация были описаны при исследовании БМ семенных канальцев инфертильных мужчин с нарушениями сперматогенеза. Утолщение БМ наблюдалось при крипторхизме [11, 12], при варикоцеле [13], синдроме Клайнфельтера [14] и олигоастенотератозооспермии [15], а также после вазэктомии [16].

Сложный процесс сперматогенеза состоит из нескольких этапов:

1. Митотические деления и развитие сперматогониев.
2. Два следующих друг за другом мейотических деления сперматоцитов.
3. Дифференцировка гаплоидных сперматид до зрелых сперматозоидов (спермиогенез).
4. Выход зрелых сперматозоидов в просвет семенного канальца (спермиация).

Особое место в процессе сперматогенеза занимает самая длительная фаза мейоза – профаза I, которая состоит из нескольких стадий (лептотены, зиготены, пахитены, диплотены, диакинеза). В профазе I мейоза происходят ключевые события сперматогенеза: формирование и репарация запрограммированных двунитевых разрывов ДНК (double strand breaks), синапсис

гомологов, мейотическая рекомбинация и десинапсис гомологичных хромосом. Нормальное развитие перечисленных событий обеспечивает формирование из диплоидных сперматоцитов гаплоидных сперматозоидов [17]. Синапсис, кроссинговер и десинапсис гомологичных хромосом протекают с участием уникальной структуры мейотического ядра – синаптонемного комплекса (СК). На стадии лептотены вдоль каждой хромосомы формируются осевые элементы, далее в течение зиготены осевые элементы гомологов сближаются, синаптируют и между ними формируется центральный элемент. Таким образом завершается формирование СК [17].

Поведение боковых элементов СК отражает поведение хромосом в мейозе и позволяет выявлять гетероморфные участки хромосом у гетерозигот по хромосомным транслокациям. Антитела к белку RAD51 используют для выявления нарушений репарации запрограммированных двунитевых разрывов ДНК в профазе I мейоза, а антитела к белку мисматч-репарации MLH1 используют для выявления сайтов рекомбинации, которые маркируют участки будущих хиазм. Известно, что нарушение их формирования несет риск анеуплоидии половых клеток и потомства [17].

Характерная черта мужского мейоза – формирование структуры транскрипционно инактивированного «полового тельца», образованного гетероморфными половыми хромосомами. В норме XY-бивалент постепенно выселяется на периферию ядра, что предохраняет частично асинаптированные участки гетероморфных X- и Y-хромосом от негомологичного синапсиса с соматическими хромосомами. Нарушение формирования структуры «полового тельца» служит характерным признаком «ареста» мейоза на стадии пахитены. «Арест» мейоза может происходить на всех стадиях профазы I.

Цель исследования – выявить взаимосвязь аномалий мейоза и изменений структуры БМ семенных канальцев у пациентов при выраженном нарушении сперматогенеза – азооспермии или тяжелой форме олигозооспермии.

Материалы и методы

Стандартное спермиологическое исследование в соответствии с рекомендациями ВОЗ [18], стандартное цитогенетическое исследование (анализ кариотипа культивированных лимфоцитов периферической крови, GTG-окрашивание) и молекулярно-генетическое исследование на наличие частых генетических факторов мужского бесплодия (микроделеции Y-хромосомы в локусе AZF и мутации гена *CFTR*) проведено в ФГБНУ «Медико-генетический научный центр».

Биоптаты яичек от мужчин с бесплодием получали методом экстракции сперматозоидов из яичка с использованием микрохирургической техники (microsurgical testicular sperm extraction) на клинических базах ФГАОУ ВО «Российский университет дружбы народов» и ФГБУ «Национальный медицинский исследовательский центр эндокринологии» Минздрава России. Использовали материал, оставшийся после извлечения из канальцев тестикулярных сперматозоидов (для их дальнейшей интрацитоплазматической инъекции в процедуре экстракорпорального оплодотворения).

Исследовали биоптаты 31 мужчины с нормальным генотипом XY, у которых не было выявлено микроделеций Y-хромосомы. Эти мужчины имели различные формы азооспермии и тяжелой олигозооспермии и разные андрологические заболевания в анамнезе:

- 10 пациентов – гипергонадотропный гипогонадизм (из них пациент № 11 – паховую ретенцию правого яичка, пациент № 6 – крипторхизм, пациент № 15 – гипоплазию яичек);
- 6 пациентов – гипогонадотропный гипогонадизм (из них пациенты № 2 и 14 – мутацию гена *CFTR*, пациент № 13 – варикоцеле, пациент № 9 – хронический орхит и эпидидимит);
- 10 пациентов – нормогонадотропный гипогонадизм (из них пациент № 12 – крипторхизм, пациент № 3 – варикоцеле, пациенты № 7 и 8 – обструктивную азооспермию, пациенты № 10 и 18 – хламидиоз);
- у 5 пациентов гормональный статус установить не удалось (из них у пациента № 22 в анамнезе варикоцеле, у пациента № 20 – болезнь Ходжкина, у пациента № 21 – орхит в анамнезе).

От каждого пациента получено информированное согласие на проведение цитогенетического исследования клеток яичка.

Электронно-микроскопический анализ биоптатов осуществляли по описанной ранее методике [19, 20]. Исследовали ультраструктуру тестикулярной ткани 31 пациента. В каждом образце при электронно-микроскопическом исследовании рассматривали не менее 2 семенных канальцев.

Иммуноцитохимический анализ структуры синаптонемных комплексов (СК) в распластанных ядрах сперматоцитов выполняли по описанной ранее методике [21] в 13 биоптатах тестикулярной ткани (4 пациентов с гипергонадотропным, 3 пациентов с гипогонадотропным, 3 пациентов с нормогонадотропным гипогонадизмом и 4 пациентов с неустановленным гормональным статусом).

Иммуноцитохимический анализ распластанных ядер сперматоцитов проводили в лаборатории цитогенетики ФГБУН Институт общей генетики им. Н.И. Вавилова РАН, электронно-микроскопическое исследование – в отделе электронной микроскопии НИИ физико-химической биологии им. А.Н. Белозерского ФГБОУ «Московский государственный университет им. М.В. Ломоносова». На выполнение исследований

получено разрешение этических комитетов ФГБУН Институт общей генетики им. Н.И. Вавилова РАН и ФГБНУ «Медико-генетический научный центр».

Результаты

Электронно-микроскопическое исследование. По клеточному составу образцы были разделены на 2 группы.

В 1-ю группу включены 18 образцов, в семенных канальцах которых были выявлены признаки сохранения спермиогенеза. В стенке семенных канальцев 16 образцов обнаружено формирование зрелых сперматид; в 1 образце – созревание сперматогенных клеток до стадии удлиненных сперматид, еще в 1 образце – созревание округлых сперматид до стадии «шапочки» (табл. 1).

Во 2-ю группу вошли 13 образцов, в которых сперматиды не выявлены. Сперматогонии и клетки Сертоли обнаружены в 10 образцах, только клетки Сертоли и клеточный детрит – в 3 образцах (табл. 2).

Наиболее выраженным изменением БМ в 1-й группе (см. табл. 1) было диффузное утолщение БМ (в 9 из 18 образцов) (рис. 1*а*). В 11 из 18 образцов наблюдалась многослойная БМ (от 2 до 8 слоев) с плотно лежащими параллельными слоями нормальной толщины (рис. 1*б*); отложения гранулярного материала между слоями выявлено в 8 из 18 образцов. В 2 случаях помимо диффузного утолщения и расслоения БМ обнаружены единичные клубочковидные инвагинации БМ в клеточный слой – «переплетения», в англоязычной литературе обозначаемые термином basket weaves [22] (рис. 1*в*).

Во 2-й группе изменения БМ были более выраженными (см. табл. 2). Хорошо заметные многочисленные инвагинации и «переплетения» БМ обнаружены в 8 из 13 образцов (рис. 1*г*), многослойная БМ – в 8. Гранулярные отложения между слоями БМ – в 9 из 13 образцов, диффузное утолщение БМ – в 6 образцах.

Иммуноцитохимический анализ структуры синаптонемных комплексов. Сперматоциты I порядка были получены из биоптатов 10 пациентов 1-й группы. Пахитенные сперматоциты с полным синапсисом аутосом и сформированным «половым тельцем» (рис. 2*а*) встречались в единичных случаях.

В 6 образцах обнаружено от 30 до 50 % сперматоцитов с нарушением формирования структуры «полового тельца» (рис. 2*б*, *г*) (образцы № 7, 9, 10, 18), что является признаком пахитенного ареста. При этом арест мейоза был связан с нарушением синапсиса хромосом (рис. 2*г*) или, как в образцах № 12 и 13, с нарушением архитектоники ядер (рис. 2*в*) и фрагментацией СК (рис. 2*д*).

В 2 образцах наблюдался арест мейоза на стадии лептотены (образец № 6) и зиготены (№ 11), в 2 – тотальная фрагментация СК (№ 8, 14), в 2 – формирование кольцевых СК-бивалентов (рис. 2*б*) (№ 10, 12). Блок мейоза в большинстве сперматоцитов не исключал формирования единичных зрелых сперматид. В некоторых ядрах отмечено отсутствие фокусов белка MLH1 в структуре единичных СК, в том числе полового бивалента (рис. 2*б*).

Из 5 биоптатов, взятых у пациентов 2-й группы, сперматоциты для исследования получить не удалось, что соответствовало морфологическим данным: на ультратонких срезах обнаружены клетки Сертоли и сперматогонии, но не сперматоциты.

Обсуждение

Исследование биоптатов пациентов с азооспермией или выраженной олигозооспермией продемонстрировало, что тяжесть нарушений сперматогенеза связана со особенностями структуры БМ семенных канальцев.

Мы наблюдали несколько типов нарушений структуры БМ семенных канальцев. В биоптатах почти всех пациентов с андрологическим анамнезом БМ была диффузно утолщенной, часто многослойной. У пациентов 1-й группы, в семенных канальцах которых обнаруживали сперматиды разной стадии зрелости, только в 2 случаях БМ образовала единичные инвагинации.

При исследовании тотальных препаратов СК, полученных из пахитенных сперматоцитов пациентов 1-й группы, нарушения в структуре и поведении СК выявлены в 30–50 % сперматоцитов. Наиболее часто наблюдались признаки «ареста» мейоза на стадии пахитены. Обнаружение фрагментов СК у некоторых пациентов позволяет предположить ломкость хромосом. Это подтверждает и формирование кольцевых хромосом, что связано с потерей прителомерных фрагментов уже завершивших синапсис гомологов. Известно, что формирование кольцевых хромосом приводит к потере связи хромосом с ядерной оболочкой, нарушению архитектоники ядер. Неправильное расхождение кольцевых хромосом на стадии метафазы I мейоза может приводить к формированию анеуплоидных сперматозоидов. Известны случаи выявления кольцевых хромосом в кариотипах пациентов с нарушением фертильности и случаи рождения детей с нарушением развития от отцов – носителей кольцевых хромосом [23, 24]. Однако у пациентов этой группы обнаруживались также ядра со сформированным «половым тельцем» и ядра на стадии диплотены, а при электронно-микроскопическом исследовании и при экстракции сперматозоидов из яичка с использованием микрохирургической техники найдены единичные вытянутые сперматиды.

У пациентов с тяжелыми нарушениями сперматогенеза, при которых в стенке семенного канальца имеются только клетки Сертоли или клетки Сертоли и сперматогонии, в структуре БМ обнаружены множественные инвагинации БМ («переплетения»).

Таблица 1. *Особенности базальной мембраны семенных канальцев, выявленные в биоптатах мужчин 1-й группы (n = 18) с различными формами азоо- и тяжелой олигозооспермии и разнообразным андрологическим анамнезом без микроделеций Y-хромосомы*

Table 1. *Features of basement membrane of the seminiferous tubules observed in males of the group 1 with different forms of azoo- and severe oligospermia and various andrological history without microdeletions of the Y chromosome*

№ образца Sample No.	Клеточный состав стенок семенных канальцев Cell contents of the seminiferous tubules	Многослойность* Multilayer*	Наличие «переплетений»** Presence of basket weaves**	Отложение гранулярного материала между слоями Accumulation of granular material between the layers	Складчатость Corrugation	Диффузное утолщение Diffuse thickening	Расслоение Separation	Нарушение мейоза Meiosis disorder
1	Все стадии созревания сперматид All stages of spermatid maturation	+ (4–6)	+	+	++	+	+	Не исследовали Wasn't studied
2	Все стадии созревания сперматид All stages of spermatid maturation			+	++	+		Не исследовали Wasn't studied
3	Все стадии созревания сперматид All stages of spermatid maturation	+ (2–4)		+	+		+	Не исследовали Wasn't studied
4	До стадии округлых сперматид Up to round spermatids	+ (2)					+	Не исследовали Wasn't studied
5	Все стадии созревания сперматид All stages of spermatid maturation	+ (2)						Не исследовали Wasn't studied
6	Все стадии созревания сперматид All stages of spermatid maturation	+ (2–6)					+	«Арест» на стадии лептотены и зиготены Arrest at leptotene and zygotene stages
7	Все стадии созревания сперматид All stages of spermatid maturation					+		Пахитенный «арест», фрагментация СК Pachytene arrest, SC fragmentation
8	Все стадии созревания сперматид All stages of spermatid maturation					+		Фрагментация СК, петли СК SC fragmentation, SC loops
9	Все стадии созревания сперматид All stages of spermatid maturation	+ (2–3)		+	++		+	Пахитенный «арест», нарушение архитектоники ядер, разрывы СК Pachytene arrest, nuclear architectonics abnormalities, SC breaks
10	Все стадии созревания сперматид All stages of spermatid maturation	+ (2–8)		+				Пахитенный «арест», фрагментация СК, нарушение архитектоники ядер, кольцевые СК Pachytene arrest, SC fragmentation, nuclear architectonics abnormalities, circular SCs

Окончание табл. 1
The end of the table 1

№ образца Sample No.	Клеточный состав стенок семенных канальцев Cell contents of the seminiferous tubules	Многослойность* Multilayer*	Наличие «переплетений»** Presence of basket weaves**	Отложение гранулярного материала между слоями Accumulation of granular material between the layers	Складчатость Corrugation	Диффузное утолщение Diffuse thickening	Расслоение Separation	Нарушение мейоза Meiosis disorder
11	Все стадии созревания сперматид All stages of spermatid maturation					+		«Арест» на стадии зиготены Arrest at zygotene
12	Все стадии созревания сперматид All stages of spermatid maturation	+ (5–8)						Пахитенный «арест», фрагментация СК, нарушение архитектоники ядер, кольцевые СК Pachytene arrest, SC fragmentation, nuclear architectonics abnormalities, circular SCs
13	Все стадии созревания сперматид All stages of spermatid maturation					++		Пахитенный «арест», нарушение архитектоники ядер, разрывы СК Pachytene arrest, nuclear architectonics abnormalities, SC breaks
14	Все стадии созревания сперматид All stages of spermatid maturation						+	Фрагментация СК SC fragmentation
15	Все стадии созревания сперматид All stages of spermatid maturation	+ (1–2)					+	Не исследовали Wasn't studied
16	До стадии удлиненных сперматид Up to elongated spermatids	+ (2–4)		+				Не исследовали Wasn't studied
17	До стадии округлых сперматид Up to round spermatids	+ (1–3)		+		+		Не исследовали Wasn't studied
18	Все стадии созревания сперматид All stages of spermatid maturation		++			+	+	Пахитенный «арест» Pachytene arrest
Всего In total		11	2	8	4	9	8	–

**В скобках указано количество слоев.*
***Количество «переплетений» на 5 мкм длины базальной мембраны составляет 1–2.*
Примечание. *СК – синаптонемный комплекс.*
**The number of layers is shown in brackets.*
***Number of basket weaves per 5 μm of basement membrane length is 1–2.*
Note. *SC stands for synaptonemal complex.*

Таблица 2. *Особенности базальной мембраны семенных канальцев, выявленные в биоптатах мужчин 2-й группы (n = 13) с различными формами азоо- и тяжелой олигозооспермии и разнообразным андрологическим анамнезом без микроделеций Y-хромосомы*

Table 2. *Features of basement membrane of the seminiferous tubules observed in males of the group 2 with different forms of azoo- and severe oligospermia and various andrological history without microdeletions of the Y chromosome*

№ образца Sample No.	Клеточный состав стенок семенных канальцев Cell contents of the seminiferous tubules	Многослойность* Multilayer*	Наличие «переплетений»** Presence of basket weaves**	Отложение гранулярного материала между слоями Accumulation of granular material between the layers	Складчатость Corrugation	Диффузное утолщение Diffuse thickening	Расслоение Separation
19	Клетки Сертоли, гонии Sertoli cells, gonia	+ (1–3)			+	+	
20	Клетки Сертоли, гонии Sertoli cells, gonia					+	+
21	Клетки Сертоли, гонии Sertoli cells, gonia	+ (1–3)		+		+	+
22	Клетки Сертоли, гонии Sertoli cells, gonia		++++	+			
23	Клетки Сертоли, гонии Sertoli cells, gonia	+ (2–4)	++++	+	+		
24	Клетки Сертоли, гонии Sertoli cells, gonia			+		+	+
25	Клетки Сертоли, гонии Sertoli cells, gonia	+ (4–8)	++++	+			
26	Клетки Сертоли, гонии Sertoli cells, gonia	+ (4–6)	++++	+			
27	Клетки Сертоли, гонии Sertoli cells, gonia	+ (4)	++++				
28	Клетки Сертоли Sertoli cells			+		+	
29	Клетки Сертоли Sertoli cells	+ (2–3)	++	+	+	+	
30	Клетки Сертоли, гонии Sertoli cells, gonia	+ (3–5)	++++	+			
31	Клетки Сертоли, гонии Sertoli cells, gonia		++++				+
Всего In total		8	8	9	3	6	4

**В скобках указано количество слоев.*
***Количество «переплетений» на 5 мкм длины базальной мембраны составляет >4.*
**The number of layers is shown in brackets.*
***Number of basket weaves per 5 μm of basement membrane length is 1–2.*

У пациентов 2-й группы в единичных сперматоцитах выявлены СК без фокусов белка MLH1. Известно, что отсутствие сигналов белка MLH1 в структуре СК связано с нарушениями хиазмообразования и несет риск анеуплоидии гамет и плода [21].

Эти случаи представляют особый интерес, так как такие изменения БМ морфологически идентичны изменениям БМ почечных канальцев пациентов [25] и экспериментальных животных [26, 27] с синдромом Альпорта. Синдром Альпорта – заболевание, приводящее к хронической почечной недостаточности с микрогематурией и протеинурией. При нем нарушается синтез коллагена сосудистой стенки в почках, в области внутреннего уха (кортиевом органе), капсуле хрусталика. При электронно-микроскопическом исследовании ультраструктуры почечных канальцев пациентов с синдромом Альпорта выявляются многослойные БМ, расщепление и диффузное утолщение БМ [28], а также специфические инвагинации БМ – «переплетения» (basket weaves), которые присутствуют



Рис. 1. *Электронно-микроскопическое исследование. Ультраструктурные особенности базальных мембран (БМ) семенных канальцев: а – утолщенная БМ; б – дупликация БМ; в – единичные инвагинации БМ в цитоплазму клетки Сертоли; г – инвагинации БМ в цитоплазму клеток семенного канальца – «переплетения»*

Fig. 1. *Electron-microscopic study. Ultrastructural changes in the basement membrane (BM) of the seminiferous tubules: a – thickened BM; б – BM duplication; в – individual BM invaginations into Sertoli cell cytoplasm; г – BM invaginations into cytoplasm of seminiferous tubules» cells – basket weaves*

у большинства пациентов [22] и у экспериментальных животных [29].

В настоящее время известно, что синдром Альпорта – заболевание, обусловленное мутацией генов, локализованных в длинном плече Х-хромосомы и кодирующих основной белок БМ – коллаген IV типа [30]. Коллаген IV типа состоит из 6 изоформ – α-цепей, каждая из которых кодируется отдельным геном (от *COL4A1* до *COL4A6*). Цепи коллагена IV типа, как и цепи других типов коллагена, состоят из триплетов аминокислот (3-я аминокислота – всегда глицин, 2-я – пролин или лизин, а 1-я – любая, кроме указанных). Триплеты обеспечивают переплетение 3 α-цепей в спираль. В отличие от фибриллярного коллагена, образующего жесткие структуры, в сетеобразующем коллагене IV многочисленные повторы триплетов перемежаются с другими коллагеновыми доменами. Считается, что эти последовательности обусловливают гибкость БМ. Кроме того, каждая цепь имеет характерные неколлагеновые домены на концах NH_2- и -COOH [31].

Сеть коллагена IV типа построена из гетеродимеров (протомеров), каждый из которых состоит из 3 изомеров коллагена: α1α2α1, α3α4α5 и α5α6α5. БМ всех органов содержит α1α2α1, в то время как α3α4α5 и α5α6α5 синтезируются тканеспецифическим образом [32]. В БМ почечных канальцев человека, мыши и быка присутствует α3α4α5 [33], причем изомер коллагена IV типа α3α4α5 при нормальном развитии экспрессируется позже, чем α1α2α1. Аналогичные данные получены при анализе структуры коллагена IV типа БМ семенных канальцев мыши [34], крысы [35] и человека [36]. Считается, что изомер α3α4α5 менее чувствителен к протеолитической деградации, чем изомер α1α1α2, что, возможно, играет главенствующую роль в поддержании структурной целостности БМ почки [37]. У человека синдром Альпорта развивается в результате мутаций в любом из 3 генов коллагена IV типа (*COL4A3*, *COL4A4* или *COL4A5*) и потери 1 из цепей коллагена IV типа (α3, α4 или α5) [38]. Поскольку 3 коллагеновые цепи образуют гетеротримеры, в БМ отсутствуют все 3 белка.

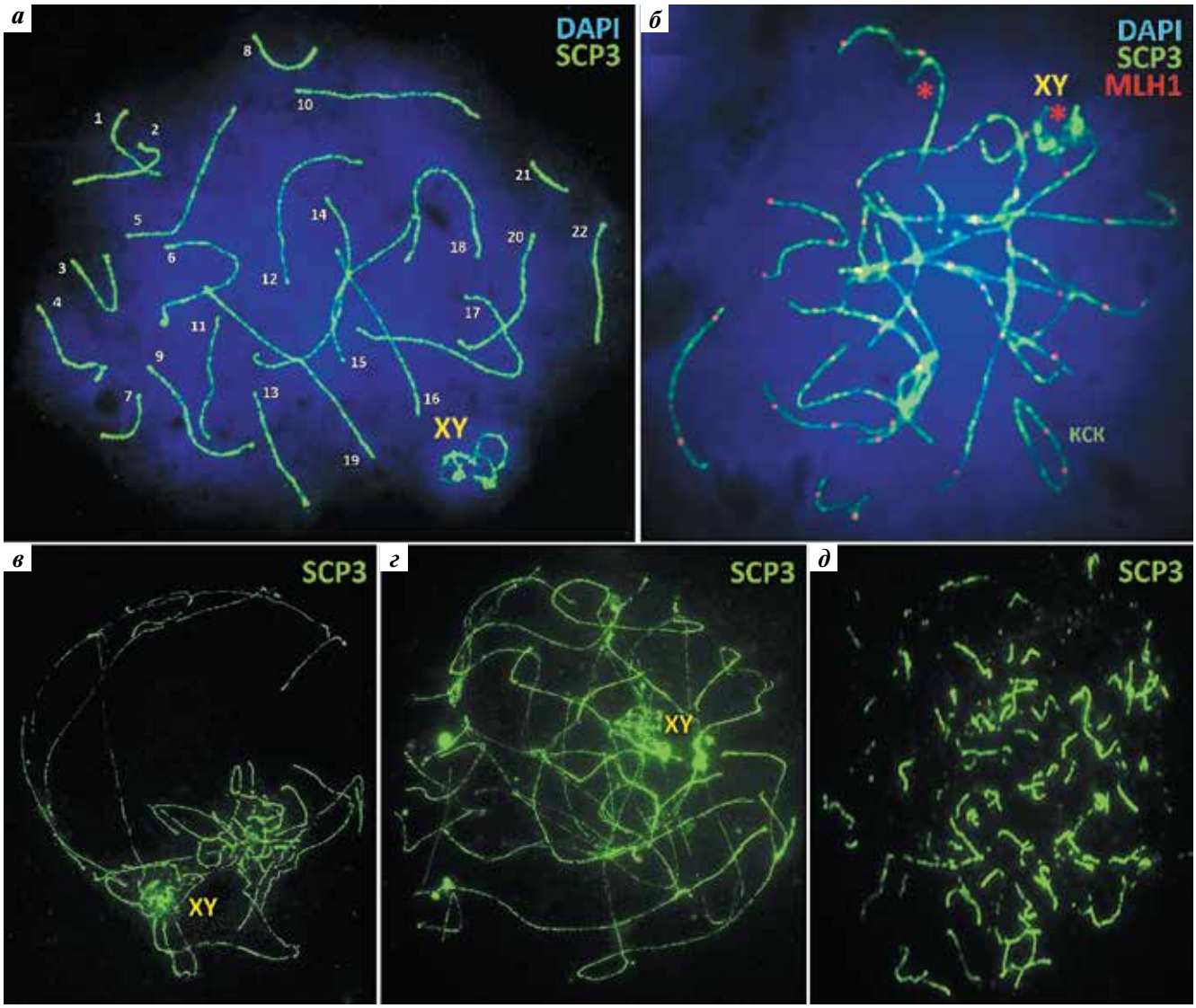

Рис. 2. *Иммуноцитохимическое исследование распластанных ядер сперматоцитов I порядка, полученных из биоптатов яичка пациентов 1-й группы: а – в распластанном ядре сперматоцита видны 22 аутосомных синаптонемных комплекса (СК) и выселенный на периферию ядра половой (XY) бивалент, формирующий так называемое половое тельце; СК маркированы антителами к белку SCP3 (зеленый); б – кольцевой СК-бивалент (КСК). Красными звездочками отмечены аутосомный и половой (XY) СК-биваленты, в структуре которых отсутствуют сигналы белка мисматч-репарации MLH1 (красный). Хроматин окрашен красителем DAPI (синий); в – нарушение архитектоники ядра; г – нарушение формирования структуры «полового тельца». Половой бивалент (XY) ассоциирует с аутосомами; д – тотальная фрагментация СК в ядре сперматоцита (мейотическая катастрофа)*

Fig. 2. *Immunocytochemical study of spreading nuclei of primary permatocytes obtained from testicular biopsies of group I patients: a – 22 autosomal synaptonemal complexes (SC) and the sex (XY) bivalent evicted to the periphery of the nucleus, formed so-called sex body, are visible on the periphery of the spreading spermatocyte nucleus. SCs are immunostained with antibodies to SCP3 protein (green). Chromatin stained with DAPI (blue); б – the ring of SC bivalent (KCK) (green). Autosomal and sex SC bivalents, in the structure of which there are no signals of the mismatch repair protein MLH1 (red), are marked with red asterisks; SCs are immunostained with antibodies to SCP3 protein (green). Chromatin stained with DAPI (blue); в – violation of the architectonics of the nucleus; г – violation of the formation of the sex body structure. Sex (XY) bivalent is associated with autosomes; д – total SC fragmentation (green) in the nucleus of spermatocyte (meiotic catastrophe)*

Расщепление и многослойность БМ считается отражением внутренних структурных дефектов благодаря тому, что компенсаторная сеть изомера коллагена IV типа α1α2α1 имеет меньше поперечных сшивок и более чувствительна к протеазам [28]. С другой стороны, БМ может просто содержать меньшее количество коллагена IV типа.

При моделировании синдрома Альпорта на животных с нарушениями синтеза коллагена IV не выявлено подобных изменений БМ семенных канальцев, хотя сперматогенез изменяется [36]. Считается, что семенники не подвергаются патологическим изменениям, но при изучении синтеза коллагена IV типа было показано, что значительно уменьшается экспрессия α5-цепи [36, 39].

Аномальная структура БМ семенных канальцев, аналогичная таковой при поражении почек, была описана у пациентов с идиопатическим бесплодием в 1982 г. [40]. Формирование многослойных БМ семенных канальцев наблюдалось у мышей с крипторхизмом [41], у крыс после радиоактивного облучения [42]. Имеются единичные исследования, по которым можно судить о том, что при варикоцеле и олигоастенотератозооспермии происходит изменение структуры коллагена IV типа тестикулярной БМ. Как и при синдроме Альпорта, иммуноцитохимическими методами выявлено более выраженное отложение α1- и α2-цепей коллагена IV типа, коррелирующее с атипией БМ [43].

В экспериментах *in vitro* и на животных доказано наличие функциональной связи между БМ и ГТБ, имеющим важнейшую функцию в сперматогенезе. Недавно было показано, что барьерную функцию ГТБ регулирует пептид NC1, который является производным коллагена IV типа БМ семенных канальцев [44]. Аномалии структуры БМ и ее составляющих, в частности коллагена IV типа, могут играть первостепенную роль в нарушениях сперматогенеза, нарушая прохождение сперматоцитов через ГТБ на ранних этапах мейоза.

Заключение

Можно предположить, что при азооспермии наряду с морфологическими изменениями БМ семенных канальцев, которые выражаются в формировании «переплетений» и дупликации слоев БМ, возможно также выявление мутаций генов, кодирующих компоненты БМ, например коллагена IV типа, но отличных от мутаций при синдроме Альпорта.

БМ имеет сложный состав: помимо коллагена IV типа, в него входят ламинины 332 и 511, интегрины α6β4 и α3β1, плектин, BPAG1, киндлин 1, нидогены 1 и 2, перлекан, коллагены XIII, VI и XVII типов. Образуемые ими мультимолекулярные комплексы в области БМ связывают между собой эпителиальные клетки и клетки соединительной ткани. Мутации кодирующих их генов нарушают эту связь, что проявляется в различных клинически гетерогенных патологических состояниях. Выявление мутаций, ответственных за нарушение структуры БМ при азооспермии и тяжелой форме олигозооспермии даст в руки клиницистам диагностический тест, по значимости сравнимый с выявлением AZF-мутации Y-хромосомы.

ЛИТЕРАТУРА / REFERENCES

1. Siu M.K., Cheng C.Y. Extracellular matrix: recent advances on its role in junction dynamics in the seminiferous epithelium during spermatogenesis. Biol Reprod 2004;71(2):375–91. DOI: 10.1095/biolreprod.104.028225. PMID: 15115723.
2. Dym M. Basement membrane regulation of Sertoli cells. Endocr Rev 1994;15(1):102–15. DOI: 10.1210/edrv-15-1-102. PMID: 8156935.
3. Zhang J., Hatakeyama J., Eto K., Abe S. Reconstruction of a seminiferous tubule-like structure in a 3 dimensional culture system of re-aggregated mouse neonatal testicular cells within a collagen matrix. Gen Comp Endocrinol 2014;205:121–32. DOI: 10.1016/j.ygcen.2014.03.030. PMID: 24717811.
4. Dym M., Lamsam-Casalotti S., Jia M.C. et al. Basement membrane increases G-protein levels and follicle-stimulating hormone responsiveness of Sertoli cell adenylyl cyclase activity. Endocrinology 1991;128(2):1167–76. DOI: 10.1210/endo-128-2-1167. PMID: 1846579.
5. Grima J., Wong C.C., Zhu L.J. et al. Testin secreted by Sertoli cells is associated with the cell surface, and its expressions correlates with the Sertoli-germ cell junctions but not the inter-Sertoli tight junction. J Biol Chem 1998;273(33):21040–53. PMID: 9694856.
6. Lustig L., Denduchis B., González N.N., Puig R.P. Experimental orchitis induced in rats by passive transfer of an antiserum to seminiferous tubule basement membrane. Arch Androl 1978;1(4):333–43. PMID: 367304.
7. Denduchis B., Satz M.L., Sztein M.B. et al. Multifocal damage of the testis induced in rats by passive transfer of antibodies prepared against non-collagenous fraction of basement membrane. J Reprod Immunol 1985;7(1):59–75. PMID: 3973854.
8. Lustig L., Denduchis B., Ponzio R. et al. Passive immunization with anti-laminin immunoglobulin G modifies the integrity of the seminiferous epithelium and induces arrest of spermatogenesis in the guinea pig. Biol Reprod 2000;62(6):1505–14. PMID: 10819750.
9. Siu M.K., Lee W.M., Cheng C.Y. The interplay of collagen IV, tumor necrosis factor-alpha, gelatinase B(matrix metalloprotease-9), and tissue inhibitor of metalloproteases-1 in the basal lamina regulates Sertoli cell-tight junction dynamics in the rat testis. Endocrinology 2003;144(1):371–87. DOI: 10.1210/en.2002-220786. PMID: 12488366.
10. Chen H., Mruk D.D., Lee W.M., Cheng C.Y. Regulation of spermatogenesis by a local functional axis in the testis: role of the basement membrane-derived noncollagenous 1 domain peptide. FASEB J 2017;31(8):3587–607. DOI: 10.1096/fj.201700052R. PMID: 28487282.
11. Amat P., Paniagua R., Montero J. Seminiferous tubule degeneration in human cryptorchid testes. J Androl 1985;6(1):1–9. PMID: 2857707.
12. Santamaria L., Martinez-Onsurbe P., Paniagua R., Nistal M. Laminin, type IV collagen, and fibronectin in normal and cryptorchid human testes. An immunohistochemical study. Int J Androl 1990;13(2):135–46. PMID: 1971616.
13. Santoro G., Romeo C., Impellizzeri P. et al. Ultrastructural and immuno-histochemical study of basal lamina of the testis in adolescent varicocele. Fertil Steril 2000;73(4):699–705. PMID: 10731528.
14. Martin R., Santamaría L., Nistal M. et al. The peritubular myofibroblasts in the testes from normal men and men with Kleinfelter's syndrome. A quantitative, ultrastructural, and immunohistochemical study. J Pathol 1992;168(1):59–66. DOI: 10.1002/path.1711680111. PMID: 1453270.
15. Pöllänen P.P., Kallajoki M., Risteli L. et al. Laminin and type IV collagen in the human testis. Int J Androl 1985;8(5):337–47. PMID: 3912331.

16. Jarow J.P., Budin R.E., Dym M. et al. Quantitative pathologic changes in the human testis after vasectomy. A controlled study. N Engl J Med 1985;313(20):1252–6. DOI: 10.1056/NEJM198511143132003. PMID: 4058505.
17. Zickler D., Kleckner N. Recombination, pairing, and synapsis of homologs during meiosis. Cold Spring Harb Perspect Biol 2015;7(6):pii:a016626. DOI: 10.1101/cshperspect.a016626. PMID: 25986558.
18. WHO laboratory manual for the examination and processing of human semen. 5th edn. Geneva, 2010. 287 p. Available at: http://apps.who.int/iris/bitstream/10665/44261/1/9789241547789_eng.pdf.
19. Брагина Е.Е. Электронно-микроскопическое исследование сперматозоидов как функциональный тест при спермиологическом обследовании. Андрология и генитальная хирургия 2002;3:25–7. [Bragina E.E. Electron microscopic study of sperm as a functional test in sperm examination. Andrologiya i genital'naya khirurgiya = Andrology and Genital Surgery 2002;3:25–7. (In Russ.)].
20. Брагина Е.Е., Абдумаликов Р.А., Бочарова Е.Н. и др. Внутриклеточное инфицирование сперматозоидов человека вирусами группы герпеса. Андрология и генитальная хирургия 2002;3:81–2. [Bragina E.E., Abdumalikov R.A., Bocharova E.N. et al. Intracellular infection of human spermatozoa by herpesviruses. Andrologiya i genital'naya khirurgiya = Andrology and Genital Surgery 2002;3:81–2. (In Russ.)].
21. Коломиец О.Л., Лелекова М.А., Кашинцова А.А. и др. Выявление нарушений мейоза и сперматогенеза методами световой, электронной и флуоресцентной микроскопии. Андрология и генитальная хирургия 2018;19(1):24–35. [Kolomiets O.L., Lelekova M.A., Kashintsova A.A. et al. Detection of human meiotic and spermatogenetic anomalies using light, electron and fluorescence microscopy. Andrologiya i genital'naya khirurgiya = Andrology and Genital Surgery 2018;19(1):24–35. (In Russ.)].
22. Heidet L., Gubler M.C. The renal lesions of Alport syndrome. J Am Soc Nephrol 2009;20(6):1210–5. DOI: 10.1681/ASN.2008090984. PMID: 19470679.
23. Zuccarello D., Dallapiccola B., Novelli C., Foresta C. Azoospermia in a man with a constitutional ring 22 chromosome. Eur J Med Genet 2010;53(6):389–91. DOI: 10.1016/j.ejmg.2010.07.014. PMID: 20709628.
24. Basinkova A., Giovannucci Uzielli M.L., Scarselli G. et al. Clinical and molecular cytogenetic studies in ring chromosome 5: report of a child with congenital abnormalities. Eur J Med Genetics 2012;55(2):112–6.
25. Yoshikawa N., Cameron A.H., White R.H. The glomerular basal lamina in hereditary nephritis. J Pathol 1981;135(3):199–209. DOI: 10.1016/j.ejmg.2011.11.005. PMID: 22193390.
26. Miner J.M. Organogenesis of the kidney glomerulus: focus on the glomerular basement membrane. Organogenesis 2011;7(2):75–82. DOI: 10.4161/org.7.2.15275. PMID: 21519194.
27. O'Leary C.A., Ghoddusi M., Huxtable C.R. Renal pathology of polycystic kidney disease and concurrent hereditary nephritis in Bull Terriers. Aust Vet J 2002;80(6):353–61. PMID: 12153062.
28. Hudson B.G., Tryggvason K., Sundaramoorthy M., Neilson E.G. Alport's syndrome, Goodpasture's syndrome, and type IV collagen. N Engl J Med 2003;348(25):2543–56. DOI: 10.1056/NEJMra022296. PMID: 12815141.
29. Cosgrove D., Kalluri R., Miner J.H. et al. Choosing a mouse model to study the molecular pathobiology of Alport glomerulonephritis. Kidney Int 2007;71(7):615–8. DOI: 10.1038/sj.ki.5002115. PMID: 17290292.
30. Funk S.D., Lin M.H., Miner J.H. Alport syndrome and Pierson syndrome: diseases of the glomerular basement membrane. Matrix Biol 2018;71–72:250–61. DOI: 10.1016/j.matbio.2018.04.008. PMID: 29673759.
31. Khoshnoodi J., Sigmundsson K., Cartailler J.P. et al. Mechanism of chain selection in the assembly of collagen IV: a prominent role for the alpha2 chain. J Biol Chem 2006;281(9):6058–69. DOI: 10.1074/jbc.M506555200. PMID: 16373348.
32. Abrahamson D.R., Hudson B.G., Stroganova L. et al. Cellular origins of type IV collagen networks in developing glomeruli. J Am Soc Nephrol 2009;20(7):1471–9. DOI: 10.1681/ASN.2008101086. PMID: 19423686.
33. Peissel B., Geng L., Kalluri R. et al. Comparative distribution of the alpha 1(IV), alpha 5(IV), and alpha 6(IV) collagen chains in normal human adult and fetal tissues and in kidneys from X-linked Alport syndrome patients. J Clin Invest 1995;96(4):1948–57. DOI: 10.1172/JCI118241. PMID: 7560087.
34. Saito K., Naito I., Seki T. et al. Differential expression of mouse alpha5(IV) and alpha6(IV) collagen genes in epithelial basement membranes. J Biochem 2000;128(3):427–34. PMID: 10965041.
35. Fröjdman K., Pelliniemi L.J., Virtanen I. Differential distribution of type IV collagen chains in the developing rat testis and ovary. Differentiation 1998;63(3):125–30. DOI: 10.1046/j.1432-0436.1998.6330125.x. PMID: 9697306.
36. Harvey S.J., Perry J., Zheng K. et al. Sequential expression of type IV collagen networks: testis as a model and relevance to spermatogenesis. Am J Pathol 2006;168(5):1587–97. DOI: 10.2353/ajpath.2006.050816. PMID: 16651625.
37. Kalluri R., Shield C.F., Todd P. et al. Isoform switching of type IV collagen is developmentally arrested in X-linked Alport syndrome leading to increased susceptibility of renal basement membranes to endoproteolysis. J Clin Invest 1997;99(10):2470–8. DOI: 10.1172/JCI119431. PMID: 9153291.
38. Hudson B.G., Reeders S.T., Tryggvason K. Type IV collagen: structure, gene organization, and role in human diseases. Molecular basis of Goodpasture and Alport syndromes and diffuse leiomyomatosis. J Biol Chem 1993;268(35):26033–6. PMID: 8253711.
39. Zheng K., Perry J., Harvey S.J. et al. Regulation of collagen type IV genes is organ-specific: evidence from a canine model of Alport syndrome. Kidney Int 2005;68(5):2121–30. DOI: 10.1111/j.1523-1755.2005.00668.x. PMID: 16221211.
40. Salomon F., Hedinger C.E. Abnormal basement membrane structures of seminiferous tubules in infertile men. Lab Invest 1982;47(6):543–54. PMID: 7144137.
41. Hatier R., Grignon G. Ultrastructural study of the Sertoli cell and the limiting membrane in the seminiferous tubule of the adult cryptorchid rat. Virchows Arch B Cell Pathol Incl Mol Pathol 1986;52(4):305–18. PMID: 2883755.
42. Sawada H., Esaki M. Electron microscopic observation of 137Cs-irradiated rat testis: production of basal laminae for germ cells, despite their absence. J Electron Microsc (Tokyo) 2003;52(4):391–7. PMID: 14599101.
43. Dobashi M., Fujisawa M., Naito I. et al. Distribution of type IV collagen subtypes in human testes and their association with spermatogenesis. Fertil Steril 2003;80 Suppl 2:755–60. PMID: 14505750.
44. Wong E.W., Cheng C.Y. NC1 domain of collagen α3(IV) derived from the basement membrane regulates Sertoli cell blood-testis barrier dynamics. Spermatogenesis 2013;3(2):e25465. DOI: 10.4161/spmg.25465. PMID: 23885308.

Вклад авторов
Е.Е. Брагина: разработка дизайна исследования, получение данных для анализа, анализ полученных данных, обзор публикаций по теме статьи, написание текста статьи;
И.И. Витязева: разработка дизайна исследования, получение данных для анализа;
М.А. Лелекова: получение данных для анализа, анализ полученных данных, обзор публикаций по теме статьи;
А.А. Кашинцова: получение данных для анализа, анализ полученных данных, обзор публикаций по теме статьи;
С.В. Боголюбов: разработка дизайна исследования, получение данных для анализа;
М.Ю. Габлия: получение данных для анализа, анализ полученных данных;
И.В. Виноградов: разработка дизайна исследования, получение данных для анализа;
В.Е. Спангенберг: разработка дизайна исследования, получение данных для анализа, анализ полученных данных, написание текста статьи;
О.Л. Коломиец: разработка дизайна исследования, получение данных для анализа, анализ полученных данных, обзор публикаций по теме статьи, написание текста статьи.
Все авторы участвовали в обсуждении полученных результатов и редактировании текста рукописи.
Authors' contributions
E.E. Bragina: developing the research design, obtaining data for analysis, analysis of the obtained data, reviewing of publications of the article's theme, article writing;
I.I. Vityazeva: developing the research design, obtaining data for analysis;
M.A. Lelekova: obtaining data for analysis, analysis of the obtained data, reviewing of publications of the article's theme;
A.A. Kashintsova: obtaining data for analysis, analysis of the obtained data, reviewing of publications of the article's theme;
S.V. Bogolyubov: developing the research design, obtaining data for analysis;
M.Yu. Gabliya: obtaining data for analysis, analysis of the obtained data;
I.V. Vinogradov: developing the research design, obtaining data for analysis;
V.E. Spangenberg: developing the research design, obtaining data for analysis, analysis of the obtained data, article writing.
O.L. Kolomiets: developing the research design, obtaining data for analysis, analysis of the obtained data, reviewing of publications of the article's theme, article writing.
All authors participated in the discussion of the results and the text of the manuscript editing.

ORCID авторов/ORCID of authors
Е.Е. Брагина/E.E. Bragina: https://orcid.org/0000-0002-8422-4962
И.И. Витязева/I.I. Vityazeva: https://orcid.org/0000-0002-7916-02-12
М.А. Лелекова/M.A. Lelekova: https://orcid.org/0000-0003-1467-253X
А.А. Кашинцова/A.A. Kashintsova: https://orcid.org/0000-0001-9715-381X
С.В. Боголюбов/S.V. Bogolyubov: https://orcid.org/0000-0003-1974-5005
М.Ю. Габлия/M.Yu. Gabliya: https://orcid.org/0000-0002-8176-2597
И.В. Виноградов/I.V. Vinogradov: https://orcid.org/0000-0001-7469-3952
В.Е. Спангенберг/V.E. Spangenberg: https://orcid.org/0000-0002-6623-9124
О.Л. Коломиец/O.L. Kolomiets: https://orcid.org/0000-0002-1915-0039

Конфликт интересов. Авторы заявляют об отсутствии конфликта интересов.
Conflict of interest. The authors declare no conflict of interest.

Финансирование. Исследование выполнено при финансовой поддержке в рамках гранта РФФИ № 16-04-01447 и бюджетного финансирования по договору № 0112-2016-0008, с использованием оборудования ЦКП ОБН РАН «Генетический полиморфизм».
Financing. The study was performed with the financial support within the framework of scientific projects № 16-04-01447, and budget financing under the contract № 0112-2016-0008, using equipment of CCU DBS RAS "Genetic polymorphism".

Информированное согласие. Все пациенты подписали информированное согласие на участие в исследовании.
Informed consent. All patients gave written informed consent to participate in the study.

Статья поступила: 19.10.2018. **Принята к публикации:** 18.12.2018.
Article received: 19.10.2018. **Accepted for publication**: 18.12.2018.

Ритм мочеиспускания: физиологические вариации, клинические особенности

В.Б. Бердичевский, Б.А. Бердичевский

ФГБОУ ВО «Тюменский государственный медицинский университет» Минздрава России; Россия, 625023 Тюмень, ул. Одесская, 54

Контакты: *Вадим Борисович Бердичевский neurourofcn@mail.ru*

Цель исследования *– выявить физиологические вариации ритма мочеиспускания и клинически значимые проявления дисфункции мочевого пузыря у молодых мужчин (18–24 лет), а также определить их возможную связь с состоянием вегетативной нервной системы (ВНС) обследованных.*

Материалы и методы. *У 120 молодых мужчин проведено холтеровское мониторирование электрокардиограммы. Анализировали показатели вариабельности ритма сердца в зависимости от особенностей ритма физиологического мочеиспускания, а также в зависимости от наличия симптомов манифестации дисфункции мочевого пузыря.*

Результаты. *Проявление индивидуально-типологических особенностей мочеиспускания у здоровых молодых мужчин было взаимосвязано с особенностями состояния ВНС. Преобладание влияния симпатического отдела ВНС сопровождалось сокращением количества суточных микций, что не снижало качество жизни. Однако статистически значимое нарастание активности симпатического отдела ВНС сопровождалось появлением клинических признаков гипоактивного мочевого пузыря. Достоверное преобладание влияния парасимпатического отдела ВНС было ассоциировано с клиническими проявлениями гиперактивного мочевого пузыря.*

Заключение. *У молодых мужчин особенности ритма физиологического мочеиспускания и манифестация дисфункции мочевого пузыря ассоциированы с дисбалансом симпатических и парасимпатических влияний, что указывает на патогенетическую роль ВНС в их развитии.*

Ключевые слова: *ритм мочеиспускания, дисфункция мочевого пузыря, гипоактивный мочевой пузырь, гиперактивный мочевой пузырь, вегетативная нервная система, вариабельность ритма сердца*

Для цитирования: *Бердичевский В.Б., Бердичевский Б.А. Ритм мочеиспускания: физиологические вариации, клинические особенности. Андрология и генитальная хирургия 2019;20 (1):55–60.*

DOI: 10.17650/2070-9781-2019-20-1-55-60

Rhythm of urination: physiological fluctuations, clinical features

V.B. Berdichevsky, B.A. Berdichevsky

Tyumen State Medical University, Ministry of Health of Russia; 54 Odesskaya St., Tyumen 625023, Russia

The study objective *is to determine the physiological variations of the urination rhythm and clinically significant symptoms of bladder dysfunction in young men (18–24 years), and define possible connection of variations, symptoms with the status of autonomic nervous system (ANS).*

Materials and methods. *We performed Holter electrocardiogram monitoring in 120 young men. The parameters of heart rate variability depending on the peculiarities of physiological urination rhythm, as well as on the presence of symptoms of bladder dysfunction manifestation were analyzed.*

Results. *The manifestation of individual-typological features of urination in healthy young men associated with the peculiarities of their ANS. The prevailing influence of the sympathetic division of the ANS was accompanied by a reduction of the number of diurnal micturitions that did not decrease the quality of life. However, a statistically significant increase in sympathetic activity was accompanied by the appearance of hypoactive bladder symptoms. A significant predominance of the parasympathetic division of the ANS associated with the clinical manifestations of hyperactive bladder.*

Conclusion. *In healthy young men, the features of physiological urination rhythm and the bladder dysfunction manifestation has a reliable dependence, indicating a pathogenetical role of the ANS.*

Key words: *rhythm of urination, bladder dysfunction, hypoactive bladder, hyperactive bladder, autonomic nervous system, heart rate variability*

For citation: *Berdichevsky V.B., Berdichevsky B.A. Rhythm of urination: physiological fluctuations, clinical features. Andrologiya i genital'naya khirurgiya = Andrology and Genital Surgery 2019;20(1):55–60.*

Введение

В современной нейроурологии большое внимание уделяется определению границ нормы для процесса физиологического мочеиспускания. Так, Европейская ассоциация урологов (European Association of Urology) считает нормальным ритмом опорожнения мочевого пузыря у здорового человека 6–8 микций в сутки, преимущественно в дневное время, при этом здоровый человек способен контролировать позыв (продлить фазу наполнения мочевого пузыря или перейти к его опорожнению) и не испытывать чувства дискомфорта [1, 2]. Но у некоторых пациентов отмечаются незначительные вариации ритма мочеиспускания, которые позволяют сохранять высокое качество жизни. Так, П.Г. Шварц пишет, что у здорового человека индивидуально-типологической особенностью может быть редкое (5 микций в сутки) или частое (9 микций) мочеиспускание, но при этом человек может относиться к такому ритму спокойно и оценивать свое состояние здоровья как хорошее [3].

Отклонениями от нормы в научной литературе считаются олигакиурия (<5 микций в сутки) и поллакиурия (>9 микций), однако и эти состояния при нормальном диурезе, как правило, не заставляют людей чувствовать себя больными [4, 5]. Различие между частым мочеиспусканием и поллакиурией, а также редким мочеиспусканием и олигакиурией состоит в количестве суточных микций при одинаковом диурезе. При этом частое и редкое мочеиспускание обычно выявляются случайно при анкетировании, а поллакиурия и олигакиурия являются предметом жалоб пациентов, осознающих особенности опорожнения своего мочевого пузыря, которые, однако, не воспринимаются ими как болезнь.

В клинической урологии существуют понятия функционального (необструктивного) нарушения ритма мочеиспускания:

– диагноз гипоактивного мочевого пузыря ставят, если у пациента ослабевают позывы к мочеиспусканию на фоне снижения сократительной способности детрузора и количество микций вялой струей составляет <4 в сутки;
– диагноз гиперактивного мочевого пузыря ставят, если имеют место императивные позывы к мочеиспусканию на фоне гиперактивности детрузора, вынужденные ночные пробуждения и количество микций составляет >10 в сутки [6, 7].

Оба варианта классифицируются врачом как состояние болезни.

Д.Ю. Пушкарь считает, что при нормальном диурезе неважно, сколько раз в сутки человек опорожняет свой мочевой пузырь. Важно, воспринимает ли он это как болезнь или как свою индивидуальную особенность, не мешающую ему жить. Задача уролога – верифицировать диагноз и рекомендовать патогенетически обоснованное лечение [8].

В специальной литературе, посвященной этой проблеме, показано, что особенности функционирования полых органов, имеющих гладкую мускулатуру (сердце, желудок, кишечник, мочевой пузырь и др.), напрямую связаны с влиянием на них вегетативной нервной системы (ВНС). При этом симпатический отдел ВНС преимущественно обеспечивает релаксацию миоцитов, а парасимпатический – их физиологическое сокращение. Клиническая граница нарушения нормы определяется по ощущению дискомфорта, который носит субъективный характер и во многом зависит от индивидуально-типологических особенностей человека [3, 6, 8–12].

Интересные клинические наблюдения, подтверждающее это положение, описывает А.М. Вейн. У ряда мужчин во время ночного акта мочеиспускания происходит синкопе: ритм сердечной деятельности так замедляется, что артериальное давление падает и человек теряет сознание [13]. Исходя из этого, можно сделать предположение, что частота сердечных сокращений, отражающая баланс симпатических и парасимпатических влияний, может коррелировать с особенностями ритма мочеиспускания [14]. Следовательно, чрезмерное замедление или учащение ритма сердца может быть ассоциировано с клиническими симптомами со стороны мочевого пузыря. Это может доказать патогенетическую роль ВНС в развитии индивидуально-типологических особенностей ритма мочеиспускания и его нарушений (олигакиурии, поллакиурии, гипо- и гиперактивности мочевого пузыря).

Цель данного **исследования** – выявить физиологические вариации ритма мочеиспускания и клинически значимые проявления дисфункции мочевого пузыря у молодых мужчин (18–24 лет), а также определить их возможную связь с состоянием ВНС обследованных.

Материалы и методы

В процессе диспансеризации, предусмотренной приказом Минздрава России от 3 декабря 2012 г. № 1006н «Об утверждении порядка проведения диспансеризации определенных групп взрослого населения», в течение 5 лет мы предлагали 1900 мужчинам 18–24 лет дополнительно заполнить 3-дневные стандартные дневники мочеиспускания в режиме реального времени и анкету для оценки качества жизни, одобренную Американской ассоциацией урологов (American Urological Association) [15] При заполнении этой анкеты задавался только на один вопрос: «Как бы вы отнеслись к тому, что вам придется мириться с проблемами мочеиспускания?» Результаты оценивались в баллах: «прекрасно» – 0, «хорошо» – 1, «удовлетворительно» – 2, «испытываю смешанные чувства» – 3, «неудовлетворительно» – 4, «плохо» – 5, «очень плохо» – 6. Все юноши были информированы о необходимости соблюдения питьевого

режима и отказа от приема продуктов, стимулирующих мочевыделение.

В нашем распоряжении оказалось более 1500 результатов анкетирования молодых мужчин, имеющих стандартный диурез (1500 ± 100 мл). С учетом наличия статистически значимых различий мы распределили их по группам в зависимости от качества жизни и степени отклонения ритма мочеиспускания от нормы:

1) мужчины с нормальным мочеиспусканием (8,0 ± 0,5 микции в сутки) с отличным качеством жизни (0 баллов);
2) с редким или частым мочеиспусканием (соответственно 5,0 ± 0,5 и 9,0 ± 0,5 микции в сутки, p <0,05) и хорошим качеством жизни (1 балл);
3) олигакиурией или поллакиурией (соответственно 4,0 ± 0,5 и 10,5 ± 0,5 микции в сутки, p <0,05), воспринимаемыми пациентами как индивидуальная особенность, и удовлетворительным качеством жизни (2 балла);
4) с гипоактивным или гиперактивным мочевым пузырем (соответственно 4,5 ± 0,5 и 12,5 ± 0,5 микции в сутки, p <0,05) и амбивалентной/неудовлетворительной оценкой качества жизни (3–4 балла).

Вариабельность сердечного ритма изучили у 120 мужчин путем холтеровского мониторирования электрокардиограммы с помощью переносного аппарата («Инкарт», Россия). Определяли в автоматическом режиме средние за сутки показатели:

– число сердечных сокращений;
– индекс вегетативной регуляции, отражающий соотношение активности симпатического и парасимпатического отделов ВНС;
– вегетативный показатель ритма, отражающий баланс регуляторных влияний симпатического и парасимпатического отделов ВНС на работу сердечно-сосудистой системы;
– показатель адекватности регуляторных процессов;
– индекс напряжения (ИН), отражающий степень централизации управления сердечным ритмом [16, 17].

Эти показатели увеличиваются при доминировании влияния симпатического отдела ВНС на органы и системы и уменьшаются при доминировании парасимпатического отдела. За норму Р.М. Баевский предлагает принять ИН 30–60 усл. ед. [12].

Статистическая обработка данных проведена в программе Statistica for Windows (версия 11.5). Непрерывные переменные представлены в виде среднего значения (M) и стандартной ошибки среднего (m). Значимость различий оценивалась по t-критерию Стьюдента с пороговым значением $p = 0,05$.

Результаты и обсуждение

Результаты сравнительного анализа показали, что у молодых мужчин со статистически значимыми различиями ритма мочеиспускания также статистически значимо различаются разовый диурез и качество жизни. При этом редкое и частое мочеиспускание были выявлены при анкетировании случайно, вероятно поэтому при этих индивидуально-типологических особенностях статистически значимых различий других показателей, кроме числа микций, не обнаружено. При олигакиурии и поллакиурии, как и при гипо- и гиперактивном мочевом пузыре, статистически значимо менялся объем мочеиспускания, что косвенно указывает на изменение функций расслабления и сокращения детрузора (табл. 1).

Особенности ритма опорожнения мочевого пузыря настораживали участников исследования, однако это не стало поводом для жалоб в процессе диспансерного опроса, так как специально вопросов об этом им никто не задавал. Для гипо- и гиперактивного мочевого пузыря характерны более выраженные изменения функций детрузора, которые сопровождались дискомфортом, статистически значимо снижающим качество жизни. При опросе в ходе диспансеризации императивные позывы или «ленивое» поведение мочевого пузыря стали ведущими жалобами у мужчин этой группы.

На следующем этапе исследования мы изучили состояние ВНС по показателям вариабельности сердечного ритма у молодых людей с индивидуально-типологическими особенностями мочеиспускания и клиническими проявлениями дисфункции мочевого пузыря (табл. 2).

Установлено, что для редкого мочеиспускания в сравнении с нормальным характерно усиление влияния симпатического отдела ВНС (ИН 48,9 ± 4,5 и 40,2 ± 3,5 усл. ед. соответственно, p <0,05). Для молодых мужчин с частым мочеиспусканием в сравнении с нормальным оказался характерен сдвиг вегетативного баланса регуляции работы внутренних органов, в том числе и мочевого пузыря, в сторону парасимпатикотонии (ИН 32,1 ± 0,5 и 40,2 ± 3,5 усл. ед. соответственно, p <0,05).

Результаты аналогичного анализа вариабельности сердечного ритма у юношей с отклонениями от обычного ритма мочеиспускания, не сопровождающимися отрицательными эмоциями, показали, что для олигакиурии в сравнении с нормальным ритмом мочеиспускания характерно статистически значимое преобладание влияния симпатического отдела ВНС на работу внутренних органов (ИН 52,2 ± 4,0 и 40,2 ± 3,5 усл. ед. соответственно, p <0,05), а для поллакиурии – преобладание влияния парасимпатического отдела ВНС (ИН 40,2 ± 3,5 и 28,8 ± 0,5 усл. ед. соответственно, p <0,05).

При особенностях мочеиспускания, которые вызывали чувство дискомфорта и стали поводом для обследования и лечения у уролога, наличие субъективных жалоб (на ослабление позывов к мочеиспусканию, частоту микций <4 в сутки и вялую струю мочи) было ассоциировано со статистически значимым доминированием

Таблица 1. *Сравнительный анализ характеристик мочеиспускания и качества жизни у молодых мужчин с индивидуально-типологическими особенностями мочеиспускания и клиническими проявлениями дисфункции мочевого пузыря, M ± m (n = 120)*

Table 1. *Comparative analysis of micturition characteristics and quality of life of young men with individually typological features of micturition and clinical signs of bladder disfunction, M ± m (n = 120)*

Ритм мочеиспускания пациентов Micturition rhythm	Число микций в сутки Number of micturitions per 24 hours	Разовый диурез, мл Singlediuresis, ml	Суточный диурез, мл 24-hour diuresis, ml	Оценка качества жизни, баллы Quality of life, points
Гипоактивный мочевой пузырь (*n* = 15) Hypoactive bladder (*n* = 15)	3,0 ± 0,5*	580 ± 65*	1740 ± 135	4,5 ± 0,5*
Олигакиурия (*n* = 15) Oliguria (*n* = 15)	4,0 ± 0,3*	440 ± 35*	1760 ± 120	1,5 ± 0,5
Редкое мочеиспускание (*n* = 15) Rare micturition (*n* = 15)	5,0 ± 0,5*	350 ± 54	1775 ± 125	1,0 ± 0,5
Нормальный ритм мочеиспускания (*n* = 30) Normal micturition rhythm (*n* = 30)	7,5 ± 0,5	240 ± 50	1800 ± 140	0,5 ± 0,5
Частое мочеиспускание (*n* = 15) Frequent micturition (*n* = 15)	9,0 ± 0,5*	210 ± 40	1810 ± 125	1,0 ± 0,5
Поллакиурия (*n* = 15) Pollakiuria (*n* = 15)	10,5 ± 0,5*	175 ± 24*	1755 ± 135	1,5 ± 0,5
Гиперактивный мочевой пузырь (*n* = 15) Hyperactive bladder (*n* = 15)	12,5 ± 0,5*	130 ± 20*	1750 ± 110	4,5 ± 0,5*

**Различия с показателями пациентов с нормальным ритмом мочеиспускания статистически значимы (p <0,05).*
**Differences compared to values for patients with normal micturition rhythm are significant (p <0.05).*

Таблица 2. *Вариабельность сердечного ритма по результатам холтеровского мониторирования у молодых мужчин с индивидуально-типологическими особенностями мочеиспускания и клиническими проявлениями дисфункции мочевого пузыря, M ± m (n = 120)*

Table 2. *Heart rate variability per Holter monitoring in young men with individually typological features of micturition and clinical signs of bladder disfunction, M ± m (n = 120)*

Ритм мочеиспускания пациентов Micturition rhythm	Частота сердечныхсокращений, уд/мин Heart rate, bpm	Индекс вегетативной регуляции, усл. ед. Vegetative regulation index, a. u.	Вегетативный показатель ритма, усл. ед. Vegetativerhythm index, a. u.	Показатель адекватности регуляторных процессов, усл. ед. Regulatory processes adequacy index, a. u.	Индекс напряжения, усл. ед. Tension index, a. u.
Гипоактивный мочевой пузырь (*n* = 15) Hypoactive bladder (*n* = 15)	92,7 ± 4,0*	112,5 ± 3,5*	0,89 ± 0,01*	20,4 ± 1,5*	74,3 ± 4,5*
Олигакиурия (*n* = 15) Oliguria (*n* = 15)	89,7 ± 3,0	92,5 ± 2,5	0,85 ± 0,05	18,7 ± 1,0	52,2 ± 4,0
Редкое мочеиспускание (*n* = 15) Rare micturition (*n* = 15)	87,5 ± 1,2*	89,5 ± 2,2*	0,80 ± 0,06*	16,5 ± 1,0*	48,9 ± 4,5*
Нормальный ритм мочеиспускания (*n* = 30) Normal micturition rhythm (*n* = 30)	83,4 ± 1,8	68,5 ± 3,25	0,72 ± 0,05	13,2 ± 1,0	40,2 ± 3,5
Частое мочеиспускание (*n* = 15) Frequent micturition (*n* = 15)	70,6 ± 2,0*	42,4 ± 0,9*	0,55 ± 0,05*	10,3 ± 0,5*	32,1 ± 0,5*
Поллакиурия (*n* = 15) Pollakiuria (*n* = 15)	68,4 ± 1,5*	38,5 ± 0,7*	0,41 ± 0,05*	7,1 ± 0,3*	28,8 ± 0,5*
Гиперактивный мочевой пузырь (*n* = 15) Hyperactive bladder (*n* = 15)	65,4 ± 1,0*	27,9 ± 0,5*	0,35 ± 0,05*	5,8 ± 0,3*	24,5 ± 0,5*

**Различия с показателями пациентов с нормальным ритмом мочеиспускания статистически значимы (p <0,05).*
**Differences compared to values for patients with normal micturition rhythm are significant (p <0.05).*

симпатического отдела ВНС. ИН при гипоактивном мочевом пузыре составил 64,3 ± 4,5, что в 1,5 раза выше, чем при нормальном ритме мочеиспускания – 40,2 ± 3,5 усл. ед. (p <0,05). И наоборот, наличие императивных позывов к мочеиспусканию с частотой ночных микций ≥2 сопровождалось статистически значимо более высокой активностью парасимпатического отдела ВНС. ИН при гиперактивном мочевом пузыре составил 24,5 ± 0,5 усл. ед., что почти в 2 раза ниже, чем при нормальном ритме мочеиспускания – 40,2 ± 3,5 (p <0,05).

Молодые мужчины с преобладанием парасимпатического отдела ВНС в регуляции работы внутренних органов во время ночных микций не теряли сознания, однако с возрастом в связи с прогрессированием вегетативной дисфункции у них вполне возможны проявления никтурического синкопе.

Заключение

Наличие индивидуально-типологических особенностей мочеиспускания у здоровых лиц юношеского возраста ассоциировано с особенностями состояния их ВНС.

Преобладание влияния симпатического отдела на внутренние органы сопровождалось сокращением частоты микций, что не оказывало влияния на качество жизни. Однако дальнейшее нарастание активности симпатического отдела ВНС, ведущее к снижению частоты микций (<4 в сутки), вызывало дискомфорт и становилось поводом для обращения к врачу. Преобладание парасимпатической доминанты было ассоциировано с увеличением частоты микций, при этом статистически значимое повышение показателей ВСР сопровождалось клиническими проявлениями гиперактивного мочевого пузыря.

ЛИТЕРАТУРА / REFERENCES

1. Нейрогенная дисфункция нижних мочевых путей. Ed. by M. Stöhrer, D. Castro-Diaz, E. Chartier-Kastler et al. Пер. с англ. Ю.В. Алымова под ред. Г.Г. Кривобородова. Доступно по: http://krivoborodov.ru/publications/klinicheskie-rekomendatsii-evropeyskoy-assotsiatsii-urologov.html. [Guidelines on neurogenic lower urinary tract dysfunction. Ed. by M. Stöhrer, D. Castro-Diaz, E. Chartier-Kastler et al. Transl. from Engl. by Yu.V. Alymov, ed. by G.G. Krivoborodov. Available at: http://krivoborodov.ru/publications/klinicheskie-rekomendatsii-evropeyskoy-assotsiatsii-urologov.html. (In Russ.)].
2. Локшин К.Л. Обзор новых клинических рекомендаций Европейской ассоциации урологов по лечению и ведению больных с ненейрогенными симптомами нижних мочевых путей (СНМП и с доброкачественной простатической обструкцией). Вестник урологии 2014;(3):50–62. [Lokshin K.L. Review of EAU guidelines on the treatment and follow-up of non-neurogenic male lower urinary tract symptoms including benign prostatic obstruction. Vestnik urologii = Urology Herald 2014;(3):50–62. (In Russ.)].
3. Шварц П.Г. Феноменология нейрогенных нарушений мочеиспускания. Русский медицинский журнал 2012;(18):912–6. [Schvarts P. G. Phenomenology of neurogenic urination disorders. Russky meditsinsky zhurnal = Russian Medical Journal 2012;(18):912–6. (In Russ.)].
4. Интегративная урология. Под ред. П.В. Глыбочко, Ю.Г. Аляева. М.: Медфорум, 2014. 429 с. [Integrative urology. Ed. by P.V. Glybochko, Yu.G. Alaev. Moscow: Medforum, 2014. 429 p. (In Russ.)].
5. Аляев Ю.Г., Григорян В.А., Гаджиева З.К. Расстройства мочеиспускания. М.: Литтерра, 2006. 208 с. [Alyaev Yu.G., Grigoryan V.A., Gadzhieva Z.K., Disorders of urination. Moscow: Litterra, 2006. 208 p. (In Russ.)].
6. Заваденко Н.Н., Нестеровский Ю.Е. Клинические проявления и лечение синдрома вегетативной дисфункции у детей и подростков. Педиатрия. Журнал им. Г.Н. Сперанского 2012;91(2):91–101. [Zavadenko N.N., Nesterovsky Yu.E. Clinical manifestations and treatment of autonomic dysfunction syndrome in children and adolescents. Pediatriya. Zhurnal im. G.N. Speranskogo = Pediatrics. Journal n. a. G.N. Speransky 2012;91(2):91–101. (In Russ.)].
7. Мазо Е.Б., Кривобородов Г.Г. Гиперактивный мочевой пузырь. М.: Вече, 2003. 158 с. [Mazo E.B., Krivoborodov G.G. Overactive bladder. M.: Veche, 2003. 158 c. (In Russ.)].
8. Пушкарь Д.Ю. Касьян Г.Р. Функциональная урология и уродинамика. М.: Гэотар-Медиа, 2013. 376 с. [Pushkar D. Yu. Kasyan G.R. Functional urology and urodynamics. M.: Geotar-Media, 2013. 376 p. (In Russ.)].
9. Magnera A., Chapple Ch. Научно обоснованное обновление рекомендаций по обследованию и лечению мужчин с симптомами нижних мочевыводящих путей. Урология 2015;(2):94–102. [Mangera A., Chapple Ch. An evidence based update on the investigation and management of male lower urinary tract symptoms. Urologiya = Urology 2015;(2):94–102. (In Russ.)].
10. Крупин В.Н., Белова А.Н. Нейроурология: руководство для врачей. М.: Антидор, 2005. 460 с. [Krupin V.N., Belova A.N. Neurology: a guide for physicians. Moscow: Antidor, 2005. 464 p. (In Russ.)].
11. Борисов В.В., Акарачкова Е.С., Шварков С.Б. и др. Значение дисфункции вегетативной нервной системы при идиопатическом гиперактивном мочевом пузыре у женщин. Урология 2012;(1):33–7. [Borisov V.V., Akarachkova E.S., Shvarkov S.B. The role of dysfunction of the autonomic nervous system in idiopathic overactive urinary bladder in women. Urologiya = Urology 2012;(1):33–7. (In Russ.)].
12. Баевский Р.М., Берсенева А.П. Оценка адаптационных возможностей и риска развития заболеваний. М.: Медицина, 1997. 235 с. [Baevsky R.M., Berseneva A.P. Evaluation of adaptive capacity and disease risk. Moscow: Meditsina, 1997. 235 p. (In Russ.)].
13. Вейн А.М. Вегетативные расстройства. Клиника, диагностика, лечение. М.: Медицинское информационное агентство, 2000. 752 с. [Wayn A.M. Vegetative disorders. Clinic, diagnostics, treatment. Moscow: Meditsinskoe informatsionnoe agentstvo, 2000. 752 p. (In Russ.)].
14. Lai H.H., Vetter J., Jain S., Andriole G.L. Systemic nonurological symptoms in patients with overactive bladder. J Urol 2016;196(2):467–72. DOI: 10.1016/j.juro.2016.02.2974. PMID: 26997309.
15. EAU Guidelines on neuro-urology. Ed. by B. Blok, J. Pannek, D. Castro-Diaz et al.

European Association of Urology, 2017. Available at: https://uroweb.org/wp-content/uploads/15-Neuro-Urology_2017_web.pdf.
16. Рябыкин Г.В., Соболев А.В. Вариабельность ритма сердца. М.: Оверлей, 2001. 196 с. [Rebykin G.V., Sobolev A.V. Heart rate variability. Moscow: Overley, 2001. 196 p. (In Russ.)].
17. Хаспекова Н.Б. Диагностическая информативность мониторирования вариабельности ритма сердца. Вестник аритмологии 2003;(32):15–23. [Haspekova N.B. Diagnostic value of monitoring heart rate variability. Vestnik aritmologii = Journal of Arrhythmology 2003;(32):15–23. (In Russ.)].

Вклад авторов
В.Б. Бердичевский: обзор публикаций по теме исследования, получение данных для анализа, анализ полученных данных;
Б.А. Бердичевский: разработка дизайна исследования, написание текста статьи.
Authors' contributions
V.B. Berdichevsky: reviewing of publications of the article's theme, obtaining data for analysis, analysis of the obtained data;
B.A. Berdichevsky: developing the research design, article writing.

ORCID авторов/ORCID of authors
В.Б. Бердичевский/V.B. Berdichevsky: https://orcid.org/0000-0002-0186-6514
Б.А. Бердичевский/B.A. Berdichevsky: https://orcid.org/0000-0002-9414-8510

Конфликт интересов. Авторы заявляют об отсутствии конфликта интересов.
Conflict of interest. The authors declare no conflict of interest.

Финансирование. Исследование проведено без спонсорской поддержки.
Financing. The study was performed without external funding.

Информированное согласие. Все пациенты подписали информированное согласие на участие в исследовании.
Informed consent. All patients gave written informed consent to participate in the study.

Статья поступила: 12.09.2018. **Принята в печать:** 18.10.2018.
Article received: 12.09.2018. **Accepted for publication:** 18.10.2018.

Комбинированная флебэктомия при андрогенитальной форме варикозной болезни вен малого таза

Э.А. Повелица[1], Н.И. Доста[2], А.М. Шестерня[1], О.В. Пархоменко[1], А.С. Сосновская[1], А.В. Гогонов[3]

[1]ГУ «Республиканский научно-практический центр радиационной медицины и экологии человека»; Республика Беларусь, 246040 Гомель, ул. Ильича, 290;
[2]ГУО «Белорусская медицинская академия последипломного образования»; Республика Беларусь, 220013 Минск, ул. П. Бровки, 3, корп. 3;
[3]ГУЗ «Гомельская городская клиническая больница скорой медицинской помощи»; Республика Беларусь, 246050 Гомель, ул. Комиссарова, 13

***Контакты:** Эдуард Анатольевич Повелица povelitsaed@gmail.com*

***Цель исследования** – изучить эффективность комбинированной эктомии варикозно расширенных вен полового члена и вен семенного канатика при лечении веногенной эректильной дисфункции дистального типа в сочетании с варикоцеле (как андрогенитальной формы варикозной болезни вен малого таза).*
***Материалы и методы.** Выполнено 5 комбинированных флебэктомий у пациентов с андрогенитальной формой варикозной болезни вен малого таза, клинически проявлявшейся эректильной дисфункцией, варикозом полового члена, варикоцеле.*
***Результаты.** Предоперационное комплексное обследование пациентов, включавшее мультиспиральную компьютерную, магнитно-резонансную ангио- и фармакокавернозографию с ультразвуковым дуплексным сканированием сосудов полового члена, мошонки, простатического венозного сплетения позволило верифицировать варикозную болезнь вен малого таза, клинически проявлявшуюся эректильными, дисморфофобическими нарушениями в сочетании с варикоцеле. Комбинированная эктомия поверхностных вен полового члена в сочетании с операцией Мармара (эктомией вен семенного канатика) и с блокированием венозного оттока от полового члена в сафенофеморальный бассейн путем перевязки наружных половых вен во всех случаях дала положительный результат. После комбинированной флебэктомии международный индекс эректильной функции у всех пациентов увеличился с 12 ± 2 балла и составил 21 ± 1 балл (p <0,05).*
***Заключение.** Разобщение поверхностной и глубокой вен полового члена путем обнажающей циркумцизии с эктомией поверхностной вены полового члена, перевязкой ретрогландулярных вен в области венечной борозды полового члена, а также высокая перевязка поверхностной вены полового члена и ее ветвей (v. pudenda externa) в пахово-бедренной области в сочетании с эктомией вен семенного канатика (операцией Мармара) позволяет восстановить гемодинамическое равновесие между артериальным притоком к половому члену и венозным оттоком от него.*

***Ключевые слова:** варикозная болезнь полового члена, эректильная дисфункция, варикоцеле, флебэктомия*

***Для цитирования:** Повелица Э.А., Доста Н.И., Шестерня А.М. и др. Комбинированная флебэктомия при андрогенитальной форме варикозной болезни вен малого таза. Андрология и генитальная хирургия 2019;20(1):61–8.*

DOI: 10.17650/2070-9781-2019-20-1-61-68

Combined phlebectomy in androgenital form of varicosity veins of small pelvis

E.A. Povelitsa[1], N.I. Dosta[2], A.M. Shesternya[1], O.V. Parhomenko[1], A.S. Sosnovskaya[1], A.V. Gogonov[3]

[1]Republican Scientific and Clinical Center of Radiation Medicine and Human Ecology; 290 Ilyicha St., Gomel 246040, Republic of Belarus;
[2]Belarusian Medical Academy of Postgraduate Education; Bld. 3, 3 P. Brovki St. Minsk 220013, Republic of Belarus;
[3]Gomel City Clinical Emergency Hospital; 13 Komissarova St., Gomel 246050, Republic of Belarus

***The study objective** is to demonstrate the effectiveness of combined phlebectomy of varicose veins of the penis and spermatic veins in the treatment of venous erectile dysfunction of the distal type in combination with varicocele as an androgenital manifestation of small pelvic varicose disease; to demonstrate the potency of combined phlebectomy of varicose veins of the penis and spermatic veins in the treatment of venous penis of the distal type in combination with varicocele, as an androgenital manifestation of small pelvic varicose disease in men.*
***Materials and methods.** Combined phlebectomies (n = 5) were performed in patients with androgenital form of varicose small pelvic, clinically manifested by erectile dysfunction, varicose veins, varicocele.*
***Results.** Preoperative complex examination of patients included multispiral computer, magnetic resonance angio and pharmacocavernosography with ultrasonic duplex scanning of the penis, scrotum, prostatic venous plexus allowed verifying varicose disease of the small pelvic, clinically manifested by erectile, dysmorphophobic disorders in combination with varicocele. Combined phlebectomy superficial veins of the*

penis in combination with the operation of Marmara (phlebectomy veins of spermatic cord) with blockage of outflow into the sapheno-femoral anastomosis gave a positive result in all cases. The international index of erectile function increased from 12 ± 2 points before the operation to 21 ± 1 points postoperativly (p <0.05).

Conclusion. *Blocking of superficial and deep venous systems of the penis by naked circumscision with phlebectomy of the superficial vein of the penis, bandaging of the retroglandular plexus in the area of the coronary sulcus of the penis, as well as high ligation in the inguinal-femoral region of the superficial vein of the penis in combination with phlebectomy of the spermatic veins (operation Marmara) allow to restore hemodynamic balance between arterial inflow and venous outflow to penis and achievement of adequate erection, sufficient for vaginal penetration.*

Key words: *varicose disease of the penis, erectile dysfunction, varicocele, phlebectomy*

For citation: *Povelitsa E.A., Dosta N.I., Shesternya A.M. et al. Combined phlebectomy in androgenital form of varicosity veins of small pelvis. Andrologiya i genital'naya khirurgiya = Andrology and Genital Surgery 2019;20(1):61–8.*

Введение

Венозная система полового члена (ПЧ) играет важную роль в развитии и поддержании эрекции. Эректильная дисфункция (ЭД) веногенного характера клинически проявляется нормально возникающей, но быстро исчезающей эрекцией. Понимание особенностей венозного оттока от ПЧ важно для выбора методов лечения венозной ЭД, поскольку патологический венозный дренаж ведет к недостаточному кровенаполнению ПЧ и невозможности достижения нормальной тумесценции.

Венозный отток от ПЧ происходит по *v. dorsalis penis superficialis* (поверхностной вене ПЧ) и *v. dorsalis penis profunda* (глубокой вене ПЧ). *V. dorsalis penis superficialis* впадает в *v. pudenda externa* (наружную половую вену), которая, в свою очередь, соединяется с большой подкожной веной бедра *v. saphena magna* (79 %). *V. dorsalis penis superficialis* имеет анастомозы с *v. epigastrica externa* (20 %) и, что важно, с венами семенного канатика. Причем *v. dorsalis penis superficialis* в наших наблюдениях имела до 2–3 анастомозов с венами семенного канатика в области мошонки. Она проходила между поверхностной и глубокой фасциями ПЧ и собирала кровь с поверхностной фасции и кожи ПЧ. Располагалась на тыльной поверхности ПЧ, отчетливо визуализировалась в состоянии детумесценции. *V. dorsalis penis superficialis* приблизительно в 40 % случаев представлена 1 венозным стволом [1, 2].

V. dorsalis penis profunda в 85 % случаев является непарной веной. Она расположена на тыльной поверхности ПЧ между кавернозными телами под глубокой фасцией ПЧ, плотно прикреплена к белочной оболочке кавернозных тел и располагается между *a. dorsalis penis*. *V. dorsalis penis profunda* – основной венозный коллектор ПЧ. Средний диаметр вены составляет 4,5 мм. По ходу вены в нее впадают огибающие вены, которые формируются из перфорантных вен кавернозных тел и вен, выходящих из губчатого тела в области уретральной борозды. Огибающие вены имеют средний диаметр 1,5 мм и локализуются в средней трети тела и корня ПЧ. Количество этих мелких вен составляет ≥4–5 с каждой стороны. *V. dorsalis penis profunda* в области корня ПЧ проникает сквозь толщу *lig. suspensorium penis* (пращевидной связки) под нижним краем лонных костей и далее направляется в простатическое венозное сплетение в составе пубопростатической связки в малом тазе. Такая анатомическая особенность расположения *v. dorsalis penis profunda* обеспечивает сдерживание оттока венозной крови при эрекции (за счет механического прижатия кавернозных тел к лонному сочленению). Важной особенностью венозного оттока ПЧ является также связь с мошоночными венами. Кровь от нижней поверхности ПЧ оттекает через мелкие вены в мошоночные вены. Вены губчатого тела и уретры формируют мощное луковично-губчатое венозное сплетение, в которое впадают и вены задних отделов кавернозных тел. Луковично-губчатое венозное сплетение впадает в венозное простатическое сплетение малого таза. Вены ПЧ имеют 1 или 2 клапана. Между *v. dorsalis penis profunda* и луковично-губчатым сплетением наблюдаются многочисленные анастомозы. Особую роль в поддержании эрекции играют анастомозы между *v. dorsalis penis profunda*, луковично-губчатым сплетением и системой *v. dorsalis penis superficialis*, которая располагается в области венечной бороздки и крайней плоти ПЧ [1].

В случае отсутствия клапанов в указанных венах или их приобретенной несостоятельности возможен сброс венозной крови в систему большой подкожной вены бедра с вовлечением вен семенного канатика и мошонки.

Варикозная болезнь вен малого таза у мужчин в настоящее время является малоизученным патологическим состоянием, однако ее клинические проявления имеют важное значение. Варикозная болезнь вен малого таза клинически проявляется ЭД (вследствие развивающейся окклюзии вен ПЧ и венозной недостаточности), одно- или двусторонним варикоцеле, а также варикозным расширением вен ПЧ (рис. 1). При этом возможно сочетание перечисленных патологических состояний [3–5].

По данным J.J. Keller и соавт., венооккклюзионная недостаточность (патологический венозный дренаж, венозная «утечка») как причина ЭД в 5 раз чаще

Рис. 1. *Варикозное расширение поверхностной вены полового члена*
Fig. 1. *Varicose v. dorsalis penis superficialis*

встречается у пациентов в сочетании с варикоцеле и в 2 раза реже наблюдается у пациентов, ранее перенесших оперативное лечение по поводу варикоцеле [4].

Веноокклюзионная недостаточность ПЧ в структуре причин ЭД составляет 20–40 %. Выделяют дистальный, проксимальный и смешанный типы патологической венозной «утечки» в зависимости от направления патологического венозного сброса. При верифицированной венозной «утечке» в простатическое венозное сплетение малого таза диагностируют проксимальный тип сброса, при венозной «утечке» в сафенофеморальный бассейн – дистальный тип, а при венозной «утечке» в оба венозных коллектора – смешанный [6].

С позиций Европейской ассоциации урологов (European Association of Urology, EAU), ЭД вследствие патологического венозного дренажа не подлежит проведению корригирующих операций на венах ПЧ по причине низкой эффективности и высокого процента рецидивов в течение 1-го года после операции. Согласно рекомендациям EAU, основным способом сексуальной реабилитации пациентов при данной форме ЭД является эндофаллопротезирование [7, 8].

В то же время, несмотря на, казалось бы, решенный EAU вопрос о тактике лечения ЭД, возникшей вследствие венозной «утечки», ряд авторов приводит в своих работах данные о достаточно высокой частоте положительных исходов хирургической коррекции патологического венозного дренажа у молодых мужчин с длительным безрецидивным периодом. Авторы обосновывают такие результаты в первую очередь тем, что эндофаллопротезирование является в определенной степени суррогатным способом поддержания эрекции. Более того, хирургическая эндоваскулярная коррекция венозной «утечки» проксимального типа путем установки окклюдеров в вены простатического сплетения в сочетании с монотерапией препаратами тестостерона приводит к значительному улучшению эрекции и позволяет на определенное время избежать эндофаллопротезирования [6, 9–13].

Знание анатомии вен ПЧ и физиологии их функционирования важно при выборе метода верификации патологических венозных «утечек» при ЭД и, соответственно, при выборе способа их хирургической коррекции.

Цель исследования – изучить эффективность комбинированной эктомии варикозно расширенных вен ПЧ и вен семенного канатика при лечении веногенной ЭД дистального типа в сочетании с варикоцеле (как андрогенитальной формы варикозной болезни вен малого таза).

Материалы и методы

Выполнено 5 комбинированных флебэктомий у пациентов с андрогенитальной формой варикозной болезни вен малого таза.

На 1-м этапе проводили ультразвуковое исследование (УЗИ) ПЧ, в том числе через трансперинеальный доступ, в доплерографическом режиме, В-режиме в сагиттальной, фронтальной плоскостях.

Исследования осуществляли в состоянии детумесценции и тумесценции с интракавернозным введением простагландина Е1 в дозе до 7,5 мг на аппарате Voluson 730 (General Electric, США), Accuvix-V10 (Samsung Medison, Республика Корея) с помощью линейного датчика с частотой сканирования 8–12 МГц. Выполняли трансректальное УЗИ предстательной железы с целью оценки состояния вен простатического сплетения и ультразвуковой верификации их варикозного расширения по **классификации,** предложенной А.А. Капто; определяли стадию варикоза [14]. Исследовали варикозно расширенные вены ПЧ, семенного канатика с 2 сторон, сафенофеморального сегмента.

Для оценки артериального кровообращения в бассейне внутренней половой артерии и исключения артериальной недостаточности проводили мультиспиральную компьютерную ангиографию (МСКТ) с контрастированием на 64-срезовом двухэнергетическом томографе Discovery 750 (General Electric, США) в программе Pelvis (толщина срезов и интервал между срезами составляли 0,625 мм) и на 32-срезовом томографе LightSpeed Pro32 (General Electric, США) с последующим 3D-моделированием артериального русла. Для контрастирования сосудов использовали омнипак (General Electric Healthcare, Ирландия) с содержанием йода 300 мг/мл, который вводили с помощью инъектора Ulrich (Ulrich Medical, США) в запрограммированном режиме. При реконструкции в объемное изображение (volume rendering) и максимально интенсивное 3D-изображение (3D maximum intensity projection) мы получали полноценные изображения в любой плоскости с минимальными искажениями. Оценивали проходимость

внутренней половой артерии с 2 сторон, включая внетазовый ее отдел до уровня деления на тыльные и глубокие артерии ПЧ, а также наличие стеноза и окклюзии внутренней половой артерии.

Для определения типа патологического венозного дренажа и выбора тактики хирургической коррекции выполняли динамическую фармакокавернозографию на 2-проекционной ангиографической системе Innova 3131-IQ (General Electric, Франция) с использованием режима цифровой субтракционной ангиографии, а также МСКТ или магнитно-резонансную (МРТ) фармакокавернозографию. Для контрастирования кавернозных тел вводили омнипак с содержанием йода 300 мг/мл.

МРТ ПЧ проводили на аппарате Optima 450W (1,5 Тл) (General Electric, США). Применяли 32-канальную синхронизированную приемную катушку. Использовали стандартные fast-spin-echo T1- и T2-взвешенные импульсные последовательности в 3 ортогональных проекциях с подавлением сигналов от жировой ткани. Толщина срезов составляла 1,2 и 2,4 мм, межсрезовый интервал – 0,6 и 1,2 мм соответственно с 50 % перекрытием, размер пикселя 0,9–1,2 мм. Использовали также трехмерные T1-взвешенные последовательности с изотропным векселем, позволяющие получать полноценные изображения в любой плоскости с минимальными искажениями. МРТ ПЧ выполняли с внутривенным введением 20 мл гадолинийсодержащего препарата омнискан (Amersham Health, Ирландия).

Комбинированную флебэктомию проводили по следующему протоколу. Под спинномозговой анестезией осуществляли циркумцизию, лигировали вены ретрогландулярного сплетения в области венечной борозды по тыльной поверхности ПЧ. Открытым способом после мобилизации пенильного кожного чулка в проксимальном направлении выделяли варикозно расширенную поверхностную вену ПЧ в направлении корня, лигируя по ходу операции ее притоки (рис. 2, 3).

В области корня ПЧ осуществляли канюлирование поверхностной вены ПЧ веноэкстрактором по Бабкоку. В пахово-лобковой области через зонд выделяли и перевязывали с 2 сторон наружные половые вены (рис. 4–6). После этого дренировали рану ПЧ поливинилхлоридной трубкой для вакуум-аспирации в течение 3 сут (рис. 7).

Затем слева в проекции наружного пахового отверстия через поперечный разрез выделяли семенной канатик. Выполняли эктомию вен семенного канатика от уровня придатка до уровня наружного пахового отверстия (рис. 8).

Состояние сексуального здоровья оценивали с использованием международного индекса эректильной функции (International Index of Erectile Function, МИЭФ-5). В исследование были включены пациенты с МИЭФ 6–14 баллов, что соответствовало выраженным и умеренным нарушениям.

Рис. 2. *Обнажающая циркумцизия и варикозно расширенная (5 мм) поверхностная вена полового члена*

Fig. 2. *Exposing circumcision and varicose (5 mm) v. dorsalis penis superficialis*

Рис. 3. *Мобилизация поверхностной вены полового члена*

Fig. 3. *Mobilization of v. dorsalis penis superficialis*

Рис. 4. *Введение веноэкстрактора Бабкока в варикозно расширенную поверхностную вену полового члена*

Fig. 4. *Babcock's vein extractor introduction into varicose v. dorsalis penis superficialis*

Рис. 5. *Выделение проксимальных ветвей поверхностной вены полового члена в надлобковой области*

Fig. 5. *Separation of vv. pudenda externa dextra et sinistra in the suprapubic area*

Рис. 6. *Экстракция поверхностной вены полового члена в надлобковой области с помощью зонда Бабкока*

Fig. 6. *Extraction of the v. dorsalis penis superficialis in the suprapubic area using Babcock's probe*

Рис. 7. *Дренирование раны полового члена трубкой для вакуум-аспирации*

Fig. 7. *Drainage of the penis wound using vacuum aspiration tube*

Рис. 8. *Удаление вен семенного канатика справа (операция Мармара)*

Fig. 8. *Removal of the spermatic cord veins on the right (Marmar surgery)*

У всех пациентов варикозное расширение удаленных вен было подтверждено гистологическим методом.

Статистический анализ проведен с использованием пакета программ Statistica 6.0. Данные представлены в виде M ± m, где M – среднее значение, m – стандартная ошибка среднего.

Результаты

Средний возраст мужчин составил 33,0 ± 2,3 года; уровень общего тестостерона крови – 8,3 ± 1,2 нг/мл.

По данным УЗИ сосудов ПЧ по стандартной методике в В-режиме и режиме цветного доплеровского картирования пиковая систолическая скорость кровотока в тыльной глубокой вене ПЧ у оперированных пациентов превысила 5 см/с, а диаметр вены – 4 мм после фармакологической пробы (прирост диаметра ≥30 %).

Исключение составил 1 пациент, у которого скорость кровотока в тыльной глубокой вене ПЧ не определялась вследствие ранее выполненной ее резекции по поводу проксимальной венозной «утечки» и развившегося через 4 мес варикозного расширения подкожной вены ПЧ и дистального типа патологического венозного дренажа с ЭД, верифицированного при МРТ-фармакокавернозографии.

При УЗИ в положении стоя и при пробе Вальсальвы у всех пациентов верифицировано варикозное расширение вен семенного канатика слева (диаметр ≥3,5 мм) с ретроградным сбросом по ним. У 1 пациента констатировали рецидив варикоцеле слева после ранее выполненной операции Иваниссевича. Двустороннее варикоцеле не обнаружено. У всех пациентов имелись признаки варикозного расширения вен ПЧ и эректильные нарушения, соответствующие умеренным и выраженным (МИЭФ 6–14 баллов).

При трансректальном УЗИ у всех пациентов с варикоцеле выявлено расширение вен простатического сплетения (диаметр от 3,5 до 5,0 мм) и ретроградный

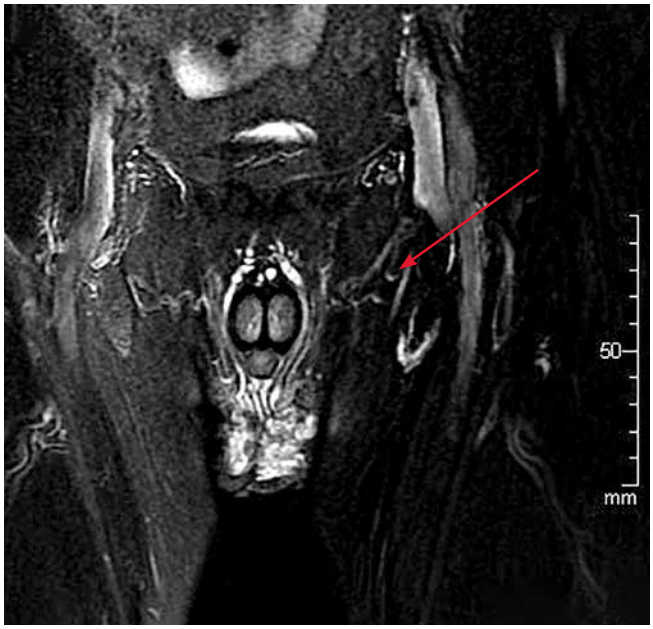

Рис. 9. *Магнитно-резонансная ангиография, коронарная проекция, режимы T1 и T2. Варикозно расширенная v. pudenda externa (в области сафенофеморального сегмента слева обозначена стрелкой)*

Fig. 9. *Magnetic resonance angiography, coronary projection, T1- and T2-weighted. Varicose v. pudenda externa (in the saphenofemoral segment on the left shown by an arrow)*

кровоток при пробе Вальсальвы на стороне варикоцеле, что соответствовало видимому варикозу по классификации А.А. Капто.

При МСКТ, МРТ-фармакокавернозографии мы оценивали во фронтальной проекции поверхностную венозную сеть ПЧ, сравнивали с 2 сторон протяженность наружной половой вены и ее извитость до места впадения в большую подкожную вену бедра с целью верификации ее варикозного расширения и подтверждения ее участия в развитии веногенной ЭД. Ориентиром выступал лимфатический узел Пирогова–Розенмюллера, который отчетливо визуализировался при МРТ во фронтальной плоскости (рис. 9).

У всех пациентов исключили проксимальную форму венозной утечки по данным МСКТ, МРТ-фармакокавернозографии и ангиографии. Верифицировали дистальный тип патологического венозного дренажа с варикозным расширением наружных половых вен.

На 3-и сутки после операции у всех пациентов отмечено появление утренних спонтанных эрекций с тумесценцией (Е4–Е5 по шкале Юнема). Если МИЭФ-5 составлял до операции 12 ± 2 балла, то после операции у всех пациентов он увеличился до 21 ± 1 балла (p <0,05), что соответствовало статистически значимому улучшению эректильной функции.

Все пациенты возобновили половую жизнь через 5 нед после операции без использования ингибиторов фосфодиэстеразы 5-го типа. В послеоперационном периоде во всех случаях наблюдался отек мягких тканей ПЧ (до 3 нед), диффузные внутрикожные гематомы ПЧ, в 1 случае – очаговый некроз кожи ПЧ площадью 3 см^2 с вторичным заживлением раны.

Обсуждение

Первую операцию на глубокой вене ПЧ путем ее перевязки по поводу ЭД провел J.S. Wooten в 1902 г., однако длительного положительного эффекта она не дала. Дальнейший поиск методов верификации патологического венозного дренажа ПЧ, углубление представлений о механизмах поддержания эрекции, развитие топографической анатомии сопровождалось и разработкой новых способов хирургической коррекции патологии вен ПЧ [15, 16].

Остаются противоречивыми мнения об эффективности открытых хирургических операций на венозном коллекторе ПЧ при веногенной форме ЭД. Д.Г. Курбатов приводит данные Н.Д. Ахвледиани, который проанализировал результаты 149 открытых операций по редукции венозного оттока ПЧ, включавших 37 перевязок глубокой тыльной вены ПЧ и 112 ее резекций. Через 12 мес после перевязки глубокой вены ПЧ по поводу проксимальной формы венозной «утечки» рецидив наблюдался в 100 % случаев, а после резекции глубокой вены ПЧ эректильные нарушения наблюдались в 66 % случаев. Сравнивая собственные результаты с результатами G. Hsu (2010) и группы исследователей из Колумбийского университета (2011), выполнявших перевязку ножек ПЧ и добившихся положительных результатов в 71 % случаев (которые сохранялись в течение 1 года после операции), Н.Д. Ахвледиани делает вывод о том, что открытые операции на венах ПЧ имеют низкую эффективность и рекомендует при тяжелых формах веногенной ЭД эндофаллопротезирование [6].

В то же время, как пишет Д.Г. Курбатов, некоторые исследователи, например П.С. Кызласов, достигли определенных успехов при выполнении микрохирургических операций по поводу веногенной ЭД. Они проводили операцию Virag и ее модификации, направленные на создание дополнительного притока к кавернозным телам и видоизменение венозного оттока от ПЧ [6].

Определенный положительный эффект дает открытая хирургическая коррекция дистального типа патологического венозного дренажа, при котором сброс крови происходит в сафенофеморальный сегмент венозного бассейна ПЧ через поверхностную вену ПЧ. Однако при планировании эктомии поверхностных вен ПЧ должна быть исключена артериальная недостаточность кровоснабжения ПЧ и проксимальный тип патологического венозного дренажа [6, 15].

Аналогичной точки зрения придерживаются E. Nischlag и соавт., считая, что операции на венах ПЧ оказываются успешными лишь при отсутствии одновременных артериальных нарушений и при венозном оттоке через бедренные вены [16].

Высокая эффективность флебэктомии при дистальном типе патологического венозного дренажа в ПЧ объясняется особенностями венозной системы генитальной области у мужчин. Так, в 84 % случаев между глубокой и поверхностной венами ПЧ существуют анастомозы, которые в 72 % случаев расположены в основании крайней плоти в проекции венечной борозды между венами ретрогландулярного сплетения и начальным сегментом поверхностной вены ПЧ. Таким образом, блокирование поверхностной и глубокой венозной систем ПЧ путем обнажающей циркумцизии с эктомией поверхностной вены ПЧ, перевязкой ретрогландулярных вен в области венечной борозды ПЧ, а также высокая перевязка поверхностной вены ПЧ в паховобедренной области в сочетании с эктомией вен семенного канатика (операцией Мармара) позволяет восстановить гемодинамическое равновесие между артериальным притоком и венозным оттоком и обеспечить условия для возникновения адекватной эрекции, достаточной для вагинальной пенетрации.

Существует обширная сеть анастомозов вен ПЧ с *v. iliaca externa*, *v. hypogastrica* – с *v. epigastrica inferior*, *v. epigastrica superior*, *v. circumflexa superior*, *vv. pudendales*, в том числе венами гроздевидного сплетения, синтопически расположенными в области пахового канала [1, 2, 17]. Поэтому разобщение поверхностной и глубокой венозной систем ПЧ в области венечной борозды с циркумцизией – ключевой момент оперативного лечения окклюзионной недостаточности вен ПЧ дистального типа и первичного варикозного расширения вен ПЧ. Более того, высокое лигирование поверхностной вены ПЧ в пахово-лонной области с 2 сторон в сочетании с операцией Мармара способствует, с нашей точки зрения, эффективному восстановлению эрекции.

B. Hoschke и соавт. (2013) обобщили результаты 10 тыс. циркумцизий, проведенных в немецких клиниках, и доказали не только отсутствие отрицательного влияния циркумцизии на эректильную функцию, но и некоторое ее улучшение в послеоперационном периоде [18].

В связи с этим нельзя не высказать предположение, что обрезание крайней плоти у мальчиков может не только иметь религиозное и гигиеническое предназначение, но и выполнять превентивную функцию, так как разобщение поверхностной и глубокой венозных систем ПЧ может улучшить эректильную функцию. Однако требуется более углубленное эпидемиологическое исследование с целью подтверждения данной гипотезы.

Заключение

Таким образом, комбинированная эктомия варикозно расширенных вен ПЧ, заключающаяся в максимальном разобщении поверхностной и глубокой венозных систем ПЧ путем обнажающей циркумцизии, открытой эктомии поверхностной тыльной вены и ее притоков с высокой проксимальной их перевязкой в лобково-паховой области сафенофеморального бассейна с использованием веноэкстракции по методике Бабкока в комбинации с операцией Мармара, позволила обеспечить появление удовлетворительной эрекции при дистальном варианте венозной «утечки» уже в раннем послеоперационном периоде.

ЛИТЕРАТУРА / REFERENCES

1. Околокулак Е.С. Эректильная дисфункция сосудистого генеза. Гродно: Изд-во Гродненского гос. ун-та, 2004. 96 с. [Okolokulak E.S. Erectile dysfunction of vascular origin. Grodno: Grodno University Publishing, 2004. 96 p. (In Russ.)].
2. Повелица Э.А., Аничкин В.В. Топографо-анатомические предпосылки возникновения органической эректильной дисфункции. Медико-биологические проблемы жизнедеятельности 2016;(1):186–94. [Povelitsa E.A., Anichkin V.V. Topographic and anatomical preconditions for the emergence of organic erectile dysfunction. Mediko-biologicheskie problemy zhiznedeyatel'nosti = Medico-biological Problems of Life Support 2016;(1):186–94. (In Russ.)].
3. Капто А.А., Жуков О.Б. Варикозная болезнь малого таза у мужчин. Андрология и генитальная хирургия 2016;(2):10–9. [Kapto A.A., Zhukov O.B. Varicose pelvic disease in men. Andrologiya i genital'naya khirurgiya = Andrology and Genital Surgery 2016;(2):10–9. (In Russ.)].
4. Жуков О.Б., Уколов В.А., Сниткин В.М. и др. Синдром Мея–Тернера у мужчин. Андрология и генитальная хирургия 2017;18(1)39–47. [Zhukov O.B, Ukolov V.A., Snitkin V.M. et al. May-Turner syndrome in men. Andrologiya i genital'naya khirurgiya = Andrology and Genital Surgery 2017;18(1):39–47. (In Russ.)].
5. Цуканов А.Ю., Ляшев Р.В. Варикозная болезнь малого таза как причина патоспермии и пути ее коррекции. Андрология и генитальная хирургия 2014;(2)74–80. [Tsukanov A.J., Lyashev R.V. Varicose disease of the small pelvic as the cause of pathospermia and the ways of its correction. Andrologiya i genital'naya khirurgiya = Andrology and Genital Surgery 2014;(2):74–80. (In Russ.)].
6. Курбатов Д.Г. Диагностика и лечение веногенной эректильной дисфункции. Москва: Медпрактика-М, 2017. 256 с. [Kurbatov D.G. Diagnostics and treatment of venogenous erectile dysfunction. Moscow: Medpraktika-M, 2017. 256 p. (In Russ.)].
7. Монкада И. Осложнения хирургии эректильной дисфункции. Курс обучения управлению хирургическими осложнениями в урологии, 10 ноября 2017 года, Москва, Россия. [Moncada I. Complications of Surgery for Erectile Dysfunction. ESU organized Course Management of surgical complications in urology, 10 November 2017, Moscow, Russia.(In Russ)].
8. Male Sexual Dysfunction. Available at: http:// http://uroweb.org/guideline/male-sexual-dysfunction/#3.
9. Курбатов Д.Г., Traish A., Лепетухин А.Е. и др. Коррекция веногенной эректильной дисфункции у больных с дефицитом

андрогенов. Вестник репродуктивного здоровья 2009;(3):32–8. [Kurbatov D.G., Traish A., Lepetuhin A.E. et al. Correction of venous erectile dysfunction in patients with androgen deficiency. Vestnik reproduktivnogo zdorovya = Bulletin of Reproductive Health 2009;(3):32–8. (In Russ.)].
10. Ефремов Е.А., Жуков О.Б., Щербинин С.Н. и др. Динамическая компьютерная кавернозография в диагностике венооклюзивной эректильной дисфункции. Урология сегодня 2012;(4). Доступно по: http://urotoday.ru/issue/4-2012/article/dinamicheskaya-kompyuternaya-kavernozografiya-v-diagnostike-venookklyuzivnoi-er. [Ephremof E.A., Zhukov O.B., Shcherbinin S.N. et al. Dynamic computer cavernography in the diagnosis of veno-occlusive erectile dysfunction. Urologiya segodnya = Today of Urology 2012;(4). Available from: http://urotoday.ru/issue/4-2012/article/dinamicheskaya-kompyuternaya-kavernozografiya-v-diagnostike-venookklyuzivnoi-er. (In Russ.)].
11. Курбатов Д.Г., Лепетухин А.Е., Дубский С.А., Ситкин И.И. Новая технология в хирургии патологического венозного дренажа кавернозных тел. Андрология и генитальная хирургия 2013;(1):15–21. [Kurbatov D.G., Lepetuhin A.E., Dubskiy S.A., Sitkin I.I. New technology in surgery of pathological venous drainage of cavernous bodies. Andrologiya i genital'naya khirurgiya = Andrology and Genital Surgery 2013;(1):15–21. (In Russ.)].
12. Жуков О.Б., Щербинин С.Н., Уколов В.А. Рентгенэндоваскулярные методы лечения васкулогенной эректильной дисфункции. Андрология и генитальная хирургия 2014;(3):67–73. [Zhukov O.B., Shcherbinin S.N., Ukolov V.A. X-ray endovascular methods for the treatment of vasculogenic erectile dysfunction. Andrologiya i genital'naya khirurgiya = Andrology and Genital Surgery 2014;(3):67–73. (In Russ.)].
13. Клестов К.Б., Дудин О.В. Рентгенэндоваскулярная окклюзия вен полового члена в лечении эректильной дисфункции. Тезисы IV российского съезда интервенционных кардиоангиологов России. М., 2011. С. 64. [Klestkov K.B., Dudin O.B. X-ray endovascular occlusion of the penis veins in the treatment of erectile dysfunction. Abstracts of the IV Russian Congress of Interventional Cardioangiology. Moscow, 2011. P. 64. (In Russ.)].
14. Капто А.А. Варикозное расширение вен предстательной железы у пациентов с варикоцеле. Экспериментальная и клиническая урология 2017;(1):98–103. [Kapto A. A. Varicose veins of the prostate in patients with varicocele. Eksperimental'naya i klinicheskaya urologiya = Experimental and Clinical Urology 2017;(1):98–103. (In Russ.)].
15. Импотенция: интегрированный подход к клинической практике. Под ред. А. Грегуара, Дж.П. Прайора. Пер. с англ. М.: Медицина, 2000. 240 с. [Impotence: an integrated approach to clinical practice. Ed. by A. Gregoire, J.P. Pryor. Transl. from English. Moscow: Meditsina, 2000. 240 p. (In Russ.)].
16. Андрология. Мужское здоровье и дисфункция репродуктивной системы. Под ред. Э. Нишлага, Г. Бере. М.: Медицинское информационное агентство, 2005. С. 450. [Andrology. Male reproductive health and dysfunction. Ed. by E. Nieschlag, H.M. Behre. Moscow: Meditsinskoe informatsionnoe agentstvo, 2005. P. 450. (In Russ.)].
17. Страхов С.Н. Варикозное расширение вен гроздевидного сплетения и семенного канатика (варикоцеле)). М.: Астра-семь, 2001. 235 с. [Strahov S.N. Varicose veins of the groin-like plexus and spermatic cord (varicocele). Moscow: Astra-sem', 2001. 235 p. (In Russ.)].
18. Hoschke B., Fenske S., Brookman-Mays S. et al. [Male circumcision is not associated with an increased prevalence of erectile dysfunction: results of the Cottbus 10,000-men survey (In German)]. Urologe A 2013;52(4):562–9. DOI: 10.1007/s00120-012-3112-2. PMID: 23361453.

Вклад авторов

Э.А. Повелица: выполнение исследований, выполнение операций, получение данных для анализа, анализ полученных данных, написание текста статьи;
Н.И. Доста: разработка концепции и дизайна исследования, оценка полученных результатов, редактирование текста статьи;
А.М. Шестерня: получение данных для анализа, ассистирование при выполнении операций, статистическая обработка данных, редактирование статьи;
О.В. Пархоменко: выполнение ультразвукового исследования в пред- и послеоперационном периоде, участие в операциях;
А.С. Сосновская: получение данных для анализа, статистическая обработка данных, редактирование статьи;
А.В. Гогонов: отбор пациентов и проведение их обследования.

Authors' contributions

E.A. Povelitsa: instrumental examination, surgical treatment, obtaining data for analysis, analysis of the obtained data, article writing;
N.I. Dosta: development of study idea and design, analysis of the obtained data, editing of the article;
A.M. Shesternya: obtaining data for analysis, assisting during operations, statistical analysis of the obtained data, editing of the article;
O.V. Parhomenko: ultrasound examination in the pre- and postoperative period, participation in operations;
A.S. Sosnovskaya: obtaining data for analysis, statistical analysis of the obtained data, editing of the article;
A.V. Gogonov: selection of patients and their examination.

Конфликт интересов. Авторы заявляют об отсутствии конфликта интересов.
Conflict of interest. The authors declare no conflict of interest.

Финансирование. Исследование проведено без спонсорской поддержки.
Financing. The study was performed without external funding.

Информированное согласие. Все пациенты подписали информированное согласие на участие в исследовании.
Informed consent. All patients gave written informed consent to participate in the study.

Статья поступила: 30.09.2018. **Принята к публикации:** 18.12.2018.
Article received: 30.09.2018. **Accepted for publication:** 18.12.2018.

Повышенное содержание антиспермальных антител как предиктор неблагоприятного исхода беременности после применения вспомогательных репродуктивных технологий

Д.Г. Почерников[1], А.М. Герасимов[1, 2], С.Г. Гусейнова[1, 2], Н.П. Наумов[1]

[1]ФГБОУ ВО «Ивановская государственная медицинская академия» Минздрава России; Россия, 153 012 Иваново, Шереметевский просп., 8;
[2]ФГБУ «Ивановский научно-исследовательский институт материнства и детства им. В.Н. Городкова»; Россия, 153 045 Иваново, ул. Победы, 20

***Контакты:** Денис Геннадьевич Почерников urologktn@mail.ru*

***Цель исследования** – оценить взаимосвязь уровня антиспермальных антител и исходов беременности у пар, прошедших процедуру экстракорпорального оплодотворения по поводу вторичного бесплодия.*
***Материалы и методы.** На базе центра планирования семьи и репродукции ФГБУ «Ивановский научно-исследовательский институт материнства и детства им. В.Н. Городкова» проведено проспективное когортное исследование с участием 46 женщин с привычным невынашиванием беременности в анамнезе, у которых в течение последнего года развилось вторичное бесплодие, что стало показанием к использованию вспомогательных репродуктивных технологий. Выполнен сравнительный анализ спермограмм и результатов MAR-теста незадолго до ВРТ. В 1-ю группу вошли пары с результатом MAR-теста >10 %, во 2-ю группу – с результатом <10 %.*
***Результаты.** Своевременными нормальными родами беременность завершилась у 41 % пациентов 1-й группы и у 82,3 % пациентов 2-й группы (p <0,05). Выявлена умеренная положительная корреляционная связь (r = 0,36) между повышенным уровнем IgG и неблагоприятным исходом (прерыванием) беременности. Повышение уровня антиспермальных антител увеличивало риск потери беременности в 6,57 раза (1,67–25,78).*
***Заключение.** Наличие антиспермальных антител на поверхности сперматозоидов резко ухудшает прогноз вынашивания беременности, даже когда число покрытых ими сперматозоидов находится в диапазоне от 10 до 49 %. Этот показатель может быть использован как предиктор репродуктивных неудач.*

***Ключевые слова:** антиспермальные антитела, MAR-тест, вспомогательные репродуктивные технологии, невынашивание беременности, мужской фактор бесплодия*

***Для цитирования:** Почерников Д.Г., Герасимов А.М., Гусейнова С.Г., Наумов Н.П. Повышенное содержание антиспермальных антител как предиктор неблагоприятного исхода беременности после применения вспомогательных репродуктивных технологий. Андрология и генитальная хирургия 2019;20(1):69–74.*

DOI: 10.17650/2070-9781-2019-20-1-69-74

Elevated level of antisperm antibodies as a risk factor for unfavorable pregnancy outcome after use of assisted reproductive technology

D.G. Pochernikov[1], A.M. Gerasimov[1, 2], S.G. Guseinova[1, 2], N.P. Naumov[2]

[1]Ivanovo State Medical Academy, Ministry of Health of Russia; 8 Sheremetevskiy Ave., Ivanovo 153 012, Russia;
[2]V.N. Gorodkov Ivanovo Research Institute for Maternity and Childhood; 20 Pobedy St., Ivanovo 153 045, Russia

***The study objective** is to analyze the connection between the level of antisperm antibodies and pregnancy outcomes in pairs who underwent in vitro fertilization procedure due to secondary infertility.*
***Materials and methods.** At the center for family planning and reproduction V.N. Gorodkov Ivanovo Scientific Research Institute for Maternity and Childhood, a prospective cohort study of 46 women with a history of recurrent miscarriage and secondary infertility developed in the last year which became an indication for use of assisted reproductive technologies was performed. A comparative analysis of spermograms and MAR test results prior to ART was performed. The group 1 included pairs with MAR test result >10 %, the group 2 – MAR test result <10 %.*
***Results.** Forty-one percent (41 %) of pregnancies in the group 1 and 82.3 % of pregnancies in the group 2 resulted in term normal birth (p <0.05). A moderate positive correlation (r = 0.36) between elevated IgG level and unfavorable pregnancy outcome (miscarriage) was observed. Elevated level of antisperm antibodies increased the risk of miscarriage by 6.57 (1.67–25.78).*
***Conclusion.** Presence of antisperm antibodies on the surface of spermatozoa dramatically worsens pregnancy outcome prognosis even if the number of covered spermatozoa is between 10 and 49 %. This characteristic can be used as a predictor for reproductive failure.*

Key words: *antisperm antibodies, MAR test, assisted reproductive technologies, miscarriage, male infertility factor*

For citation: *Pochernikov D.G., Gerasimov A.M., Guseinova S.G., Naumov N.P. Elevated level of antisperm antibodies as a risk factor for unfavorable pregnancy outcome after use of assisted reproductive technology. Andrologiya i genital'naya khirurgiya = Andrology and Genital Surgery 2019;20(1):69–74.*

Введение

Примерно 15–25 % супружеских пар в мире страдают бесплодием, и в половине случаев это обусловлено низким качеством спермы [1–4]. Наиболее распространенные причины мужского бесплодия – это инфекционно-воспалительные заболевания гениталий и иммунологические нарушения [1–9]. Согласно данным литературы, иммунологический фактор выявляют у 3,1–17,5 бесплодных пар [1–3, 7–9]. Одним из самых коварных факторов, вызывающих бесплодие, считается высокий уровень антиспермальных антител (АСА), так как при нем часто не ухудшаются основные показатели спермограммы, поэтому данная причина бесплодия может длительное время быть нераспознанной [1–9].

В результате действия АСА нарушается образование мужских половых клеток непосредственно в семенных канальцах, происходит их агглютинация, фрагментация ДНК, развивается оксидативный стресс и повышается вязкость спермы, что ведет к обездвиживанию сперматозоидов, нарушению акросомальной реакции и других рецепторных взаимодействий, а значит, становится невозможным нормальное оплодотворение яйцеклетки не только в естественных условиях, но и при экстракорпоральном оплодотворении (ЭКО) [1–3, 5, 6, 8–11]. Помимо этого, при аутоиммунном бесплодии значительно возрастает численность тучных клеток в яичке [3, 12], причем преобладающей популяцией оказываются тучные клетки, содержащие хондроитина сульфат [3, 13] – основной субстрат для роста соединительной ткани. Более того, тучные клетки секретируют ферменты (триптазу и химазу), которые являются мощными митогенами для фибробластов [3, 14]. Они усиливают синтез коллагена с развитием фиброза и гиалинизацией стенки семенных канальцев и окружающего интерстиция, что приводит к сперматогенным нарушениям [3, 15, 16].

Общепризнанным и рекомендованным методом определения уровня АСА считается MAR-тест (mixed agglutination reaction, реакция смешанной агглютинации), необходимость применения которого у всех пациентов с бесплодием регламентирована приказом Минздрава России № 107н от 30 августа 2012 г. «О порядке использования вспомогательных репродуктивных технологий, противопоказаниях и ограничениях к их применению» [1, 4, 6, 10]. За норму принимают результат MAR-теста ≤10 % [1, 2, 10], значения в диапазоне от 10 до 49 % часто считают косвенным признаком наличия инфекции [2, 6], а при результате >50 % ставят диагноз иммунологического бесплодия [1–4, 6, 10, 11]. Содержание антиспермальных антител на сперматозоидах >50 % – одно из важных показаний к проведению интрацитоплазматической инъекции сперматозоида (intracytoplasmic sperm injection) [1–4, 10, 11].

Несмотря на интенсивное изучение проблемы мужской инфертильности и широкое внедрение современных вспомогательных репродуктивных технологий (ВРТ), остается актуальным поиск новых способов лечения нарушений фертильности, вызванных повышенной продукцией АСА [1, 2, 4, 6–11, 17, 18]. Чем выше уровень АСА, тем меньше вероятность наступления беременности даже при использовании ВРТ [1, 8, 9]. Однако современные терапевтические возможности позволяют нивелировать подобную закономерность за счет снижения АСА [1, 8, 9, 17].

В большинстве случаев образование АСА обусловлено инфекциями, преимущественно передающимися половым путем, и хроническим простатитом. A. Hinting и соавт. исследовали 776 образцов спермы и сделали вывод, что основная причина образования АСА – хронический простатит [18]. Y. Jiang и соавт. провели метаанализ и заключили, что содержание АСА чаще повышается при хроническом простатите III категории по классификации Национальных институтов здравоохранения США (National Institutes of Health Prostatitis Syndrome Classification), чем при других категориях [19].

Активация фагоцитоза, избыточная продукция интерферонов, активных форм кислорода и активация комплемента по классическому пути характерны для вискозипатии и аутоиммунного бесплодия [1–3, 8, 9]. Хроническое воспаление в предстательной железе постепенно приводит к замещению железистой ткани соединительной, это способствует возникновению очагов фиброза и склероза [20–22]. В результате предстательная железа уплотняется, что значительно затрудняет проникновение антибактериальных препаратов в очаг воспаления. В связи с этим восстановление микроциркуляции и получение антисклерозирующего эффекта – важнейшие задачи при лечении хронического простатита.

Эффективно устраняет клинико-морфологические проявления хронического воспалительного процесса инновационный препарат бовгиалуронидаза азоксимер, содержащий конъюгат высокоочищенного фермента гиалуронидазы с высокомолекулярным носителем [17,

20, 23]. Препарат зарекомендовал себя при лечении пациентов с вискозипатией и аутоиммунным бесплодием. Он ингибирует активность воспалительных клеток и клеток соединительной ткани, улучшает микроциркуляцию, что способствует снижению количества АСА на поверхности сперматозоидов как при хроническом простатите, так и при других причинах образования АСА [17, 23].

Остается нерешенным вопрос о влиянии напряженного антиспермального иммунитета на течение беременности как при естественном зачатии, так и после применения ВРТ, так как проблема невынашивания беременности на ранних сроках не всегда решается при помощи ВРТ [1, 5, 8, 9, 24, 25].

Цель исследования – оценить взаимосвязь уровня антиспермальных антител и исходов беременности в парах, прошедших процедуру ЭКО по поводу вторичного бесплодия.

Материалы и методы

На базе центра планирования семьи и репродукции ФГБУ «Ивановский научно-исследовательский институт материнства и детства им. В.Н. Городкова» проведено проспективное когортное исследование с участием 46 женщин с привычным невынашиванием беременности в анамнезе, у которых в течение последнего года развилось вторичное бесплодие, что стало показанием к использованию ВРТ.

В период с января по декабрь 2013 г. участницы исследования прошли процедуру ЭКО. Перед осуществлением процедуры у супругов этих женщин анализировали показатели спермограммы и результаты MAR-теста. Применяли анализатор спермы SQA-V (Израиль).

Супружеские пары были распределены по 2 группам. Если результат MAR-теста составлял 10 % и выше хотя бы для 1 класса АСА (IgG или IgA), то супружескую пару включали в 1-ю группу ($n = 17$). Если число сперматозоидов, покрытых АСА класса IgG и/или IgA, не достигало 10 %, супружескую пару включали во 2-ю группу ($n = 28$). В 1-й группе средний возраст женщин составил 32,0 ± 0,5 года, мужчин – 35,0 ± 0,5 года, во 2-й группе – соответственно 35,0 ± 0,5 и 37,0 ± 0,5 года.

Качественные и количественные показатели спермограммы оценивали по критериям Всемирной организации здравоохранения 2010 г. [7].

Участвовавшие в исследовании женщины имели трубно-перитонеальный вариант бесплодия и несостоявшийся выкидыш (замершую беременность) на ранних сроках в анамнезе. По структуре сопутствующей экстрагенитальной патологии, перенесенным оперативным вмешательствам и аллергическому анамнезу группы были сопоставимы.

Критерии исключения из исследования:
- инфекции, передающиеся половым путем;
- эндометриоз, эндокринная и генетическая патология у женщин;
- тератозооспермия и лейкоспермия у мужчин.

Статистический анализ выполняли с использованием пакета прикладных программ Microsoft Excel 2010, Statistica 10.0.

Результаты

По уровню АСА классов IgG и IgA 1-я и 2-я группы статистически значимо различались ($p < 0{,}001$). По результатам MAR-теста, в 1-й группе среднее число сперматозоидов, покрытых АСА класса IgA, составило 31,35 ± 5,19 %, IgG – 28,47 ± 4,69 %. Значения показателя варьировали от 4 до 78 % для IgA и от 0 до 67 % для IgG. Во 2-й группе среднее число сперматозоидов, покрытых АСА класса IgA, составило 1,2 ± 0,3 %, IgG – 1,4 ± 0,4 %. Значения показателя варьировали от 0 до 6 % для IgA и от 0 до 8 % для IgG. Среди пациентов с результатом MAR-теста >10 % агглютинация наблюдалась менее чем у половины: с АСА класса IgA – у 38,46 %, с АСА класса IgG – у 46,13 %.

Количественные и качественные показатели спермограммы у пациентов 1-й и 2-й групп статистически значимо не различались. В соответствии с критериями Всемирной организации здравоохранения нормозооспермия диагностирована у 78 и 75 % пациентов соответственно 1-й и 2-й групп ($p > 0{,}05$), астенозооспермия – у 7,0 и 7,1 % ($p > 0{,}05$), олигоастенозооспермия – у 5,9 и 10 % ($p > 0{,}05$).

Анализ показателей спермограммы выявил парадоксальные особенности. При числе сперматозоидов, покрытых АСА класса IgA, от 10 до 49 % нормозооспермия имела место у 72 % мужчин, а при уровне >50 % – у 100 % пациентов. При числе сперматозоидов, покрытых АСА класса IgG, от 0 до 9 % нормозооспермия наблюдалась в 80 % случаев, при уровне от 10 до 49 % – в 62 % случаев, а при уровне >50 % – в 100 %.

Наиболее существенно группы отличались по характеру течения беременности. Беременность завершилась своевременными нормальными родами в 41 % случаев в 1-й группе и в 82,3 % во 2-й группе ($p < 0{,}05$), самопроизвольным ранним выкидышем или несостоявшимся выкидышем на сроке до 12 нед – в 35,3 % случаев в 1-й группе и в 7,1 % во 2-й группе ($p < 0{,}05$), поздним выкидышем на сроке 19–20 нед – соответственно в 12 и 3,5 % случаев ($p < 0{,}05$). Очень ранние преждевременные роды произошли на сроке 22–23 нед у 11,7 % пациенток 1-й группы и на сроке 28–32 нед у 7,1 % пациенток 2-й группы.

При сравнении числа сперматозоидов, покрытых АСА класса IgA, между пациентами с разными исходами беременности статистически значимых различий не обнаружено. Возможно, это объясняется малым размером выборки. Поэтому нами в дальнейшем для оценки изменений было использовано число сперматозоидов,

покрытых АСА класса IgG, как это делается в большинстве центров ЭКО в нашей стране.

В 1-й группе в парах, у которых беременность завершилась своевременными родами, среднее число сперматозоидов, покрытых АСА класса IgG, составило 14,5 ± 3,9 %, причем в 28,6 % наблюдений показатель был в пределах нормы и не превышал 10 %. В парах, у которых беременность досрочно прервалась, средние значения были выше (38,2 ± 5,8 %) по сравнению с таковыми в парах со своевременными родами (p <0,05).

У супружеских пар, у которых беременность завершилась выкидышем, выявлена умеренная корреляционная связь между повышенным результатом MAR-теста на наличие АСА класса IgG и неблагоприятным исходом беременности (r = 0,36). В супружеских парах со своевременными родами такая связь отсутствовала (r = 0,06). Полученные данные свидетельствуют о том, что результат MAR-теста, превышающий 10 %, увеличивает риск потери беременности более чем в 6 раз (отношение шансов – 6,57 (1,67–25,78)). Он может быть использован в качестве фактора прогноза репродуктивных неудач.

Раннее выявление повышения уровня АСА в эякуляте позволит предотвратить неоправданное назначение женщинам диагностических и лечебных мероприятий. Поскольку частота случаев нормозооспермии при наличии АСА остается высокой, этот фактор следует считать патогенетически важным при отсутствии беременности, даже если количественные и качественные показатели спермограммы не отклоняются от нормы. Наши данные подтверждают, что результат MAR-теста на наличие АСА класса IgG >10 % резко ухудшает прогноз вынашивания беременности. Полученные нами результаты указывают на то, что вероятность благополучного исхода беременности снижена, даже когда обсуждаемый показатель находится в диапазоне от 10 до 49 %.

В нашем исследовании не обнаружено статистически значимых различий в количественных и качественных показателях спермограммы, влияющих на прогноз течения беременности, в отличие от исследования С.И. Гамидова и соавт. [24]. Вероятно, это связано с малым размером выборки.

При результатах MAR-теста на наличие АСА класса IgG >10 % считаем необходимым профилактическое лечение препаратом бовгиалуронидаза азоксимер перед проведением процедуры ЭКО с целью снижения уровня АСА и профилактики невынашивания беременности, так как наш опыт лечения свидетельствует об эффективности этой тактики [7, 17]. Данная терапия патогенетически оправданна благодаря активности основного компонента препарата, вызывающего деполимеризацию хондроитинсульфатов и других макромолекул, которые участвуют в развитии фиброза и ассоциированного с ним аутоиммунного бесплодия.

Заключение

Число сперматозоидов, покрытых АСА класса IgG, >10 % по результатам MAR-теста статистически значимо указывает на риск неблагоприятного исхода беременности. В связи с этим мы рекомендуем в ходе прегравидарной подготовки и перед проведением ВРТ выполнять MAP-тест у всех мужчин, независимо от количественных и качественных показателей спермограммы.

ЛИТЕРАТУРА / REFERENCES

1. Божедомов В.А., Сухих Г.Т. Иммунное мужское бесплодие. Учебное пособие. М.: Е-ното, 2018. 80 с. [Bozhedomov V.A., Sukhikh G.T. Immune male infertility. Textbook. Moscow: E-noto, 2018. 80 p. (In Russ.)].
2. Андрология. Клинические рекомендации. Под ред. П.А. Щеплева. 2-е изд., перераб. и доп. М.: Медпрактика-М, 2012. 155 с. [Andrology. Clinical guidelines. Ed. by P.A. Sheplev. 2nd edn, revised and supplemented. Moscow: Medpraktika-M, 2012. 155 p. (In Russ.)].
3. Itoh M. Testicular autoimmunity. A cause of male infertility. Tokyo: Springer, 2017. 232 p.
4. Клинические рекомендации Европейской ассоциации урологов. Пер. с англ. М.: Медфорум-Альфа, 2017. 1250 с. [European Association of Urology Guidelines. Transl. from English. Moscow: Medforum-Alpha, 2017. 1250 p. (In Russ.)].
5. Посисеева Л.В., Тулупова М.С., Хамошина М.Б. Мужской фактор невынашивания беременности: взгляд на проблему. Доктор.Ру 2013;(7-2):56–60. [Posiseeva L.V., Tulupova M.S., Khamoshina M.B. Male Contribution to miscarriage: insight into problem. Doctor. Ru 2013;(7-2):56–60. (In Russ.)].
6. Walsh T.J., Turek PJ. Immunologic infertility. In: Infertility in the male. 4th edn. Ed. by L.I. Lipshuitz, S.S. Howards, C.S. Niederberger. Cambridge University Press, 2009. Pp. 277–294. DOI: 10.1017/CBO9780511635656.
7. Почерников Д.Г., Стрельников А.И., Шабаев Г.Л., Винокуров Е.Ю. Распространенность аутоиммунного бесплодия у мужчин в Ивановском регионе. Андрология и генитальная хирургия 2009;10(2):101. [Pochernikov D.G., Strelnikov A.I., Shabaev G.L., Vinokurov E.Yu. Incidence of autoimmune infertility in men in the Ivanovo region. Andrologiya i genital'naya khirurgiya = Andrology and Genital Surgery 2009;10(2):101. (In Russ.)].
8. Божедомов В.А., Николаева М.А., Ушакова И.В. и др. Роль процессов свободно-радикального окисления в патогенезе мужского иммунного бесплодия. Андрология и генитальная хирургия 2010;11(4):62–6. [Bojedomov V.A., Nikolaeva M.A., Ushakova I.V. Role of free-radical oxidation process in male immune infertility pathogenesis. Andrologiya i genital'naya khirurgiya = Andrology and Genital Surgery 2010;11(4):62–6. (In Russ.)].
9. Божедомов В.А. Мужской фактор бездетного брака – пути решения проблемы. Урология 2016;1(приложение 1):29–35. [Bozhedomov V.A. The male factor in childless marriage – problem solving strategies. Urologiya = Urology 2016;1(suppl 1):29–35. (In Russ.)].

10. Аль-Шукри С.Х., Боровец С.Ю., Фанарджян С.В. К вопросу об оценке подвижности сперматозоидов с учетом показателей MAR-теста. Урологические ведомости 2013;3(4):3–5. [Al-Shukri S.H., Boronets S.Yu., Fanardjan S.V. To the question of spermatozoa mobility evaluation adjusted for MAR-test results. Urologicheskie vedomosti = Urological Newsletter 2013;3(4):3–5. (In Russ.)].
11. WHO laboratory manual for the examination and processing of human semen. 5th edn. Geneva, 2010. 287 p. Available at: http://apps.who.int/iris/bitstream/10665/44261/1/9789241547789_eng.pdf.
12. Maseki T., Miyake K., Mitsuya H. et al. Mastocytosis occurring in the testes from patients with idiopathic male infertility. Fertil Steril 1981;36(6):814–7. PMID: 7308527.
13. Nagai T., Takaba H., Miyake K. et al. Testicular mast cell heterogeneity in idiopathic male infertility. Fertil Steril 1992;57(6):1331–6. PMID: 1376286.
14. Temkin V., Kantor B., Weg V. et al. Tryptase activates the mitogen-activated protein kinase/activator protein-1 pathway in human peripheral blood eosinophils, causing cytokine production and release. J Immunol 2002;169(5):2662–9. PMID: 12193739.
15. Abe M., Kurosawa M., Ishikawa O. et al. Mast cell tryptase stimulates both human dermal fibroblast proliferation and type I collagen production. Clin Exp Allergy 1998;28(12):1509–17. PMID: 10024222.
16. Haidl G., Duan Y.G., Chen S.J. et al. The role of mast cells in male infertility. Expert Rev Clin Immunol 2011;7(5):627–34. DOI: 10.1586/eci.11.57. PMID: 21895475.
17. Почерников Д.Г., Винокуров Е.Ю., Стрельников А.И., Яковлева Л.В. Опыт лечения аутоиммунного мужского бесплодия у пациентов с хроническим простатитом категории 4. Урология 2014;(6):75–80. [Pochernikov D.G., Vinokurov E.Yu., Strelnikov A.I., Yakovleva L.V. Experience in the treatment of autoimmune male infertility in patients with category 4 chronic prostatitis. Urologiya = Urology 2014;(6):75–80. (In Russ.)].
18. Hinting A., Soebadi D.M., Santoso R.I. Evaluation of the immunological cause of male infertility. Andrologia 1996;28(2):123–6. PMID: 8849047.
19. Jiang Y., Cui D., Du Y. et al. Association of anti-sperm antibodies with chronic prostatitis: a systematic review and meta-analysis. J Reprod Immunol 2016;118:85–91. DOI: 10.1016/j.jri.2016.09.004. PMID: 27743525.
20. Зайцев А.В., Пушкарь Д.Ю., Ходырева Л.А., Дударева А.А. Хронический бактериальный простатит, расстройства мочеиспускания у мужчин и фиброз предстательной железы. Урология 2016;(4):114–21. [Zaitsev A.V., Pushkar D.Yu., Khodyreva L.A., Dudareva A.A. Bacterial prostatitis and prostatic fibrosis: modern view on the treatment and prophylaxis. Urologiya = Urology 2016;(4):114–21. (In Russ.)].
21. Коган М.И., Мационис А.Э., Белоусов И.И., Повилайтите П.Е. Морфологические доказательства ишемической природы фиброза предстательной железы при классическом синдроме хронической тазовой боли/хроническом простатите IIIБ. Урология 2018;(3):12–9. [Kogan M.I., Matsionis A.E., Belousov I.I., Povilaitite P.E. Morphological evidence of the ischemic nature of the prostatic fibrosis in the classical chronic pelvic pain syndrome/IIIB chronic prostatitis. Urologiya = Urology 2018;(3):12–9. (In Russ.)]. DOI: 10.18565/urology.2018.3.12-18.
22. Кульчавеня Е.В., Швецова О.П., Бреусов А.А. Обоснование назначения и эффективность препарата Лонгидаза у больных хроническим простатитом. Урология 2018;(4):64–71. [Kulchavenya E.V., Shvetsova O.P., Breusov A.A. Rationale of use and effectiveness of Longidaza in patients with chronic prostatitis. Urologiya = Urology 2018;(4):64–71. (In Russ.)]. DOI: 10.18565/urology.2018.4:64-71.
23. Неймарк А.И., Неймарк Б.А., Ноздрачев Н.А. и др. Применение препарата Лонгидаза в лечении больных с идиопатической вискозипатией. Эффективная фармакотерапия 2018;(9):14–8. [Neimark A.I., Neimark B.A., Nozdrachev N.A. Use of the drug Longidaze in the treatment of men with idiopathic viscosity. Effektivnaya farmakoterapiya = Effective Pharmacotherapy 2018;(9):14–8. (In Russ.)].
24. Гамидов С.И., Овчинников Р.И., Попова А.Ю. и др. Роль мужчины в привычном невынашивании беременности у супругов. Урология 2016;1(прил. 1):35–43. [Gamidov S.I., Ovchinnikov R.I., Popova A.Yu. et al. The role of men in the usual miscarriage in spouses. Urologiya = Urology 2016;1(suppl 1):35–43. (In Russ.)].
25. Гамидов С.И., Овчинников Р.И., Попова А.Ю. и др. Эффективность программ вспомогательных репродуктивных технологий в зависимости от характера изменений спермограммы. Андрология и генитальная хирургия 2018;19(2):82–7. [Gamidov S.I., Ovchinnikov R.I., Popova A.Yu. et al. Effectiveness of assisted reproductive treatment programs depending on the characteristics of spermogram changes. Andrologiya i genital'naya khirurgiya = Andrology and Genital Surgery 2018;19(2):82–7. (In Russ.)]. DOI: 10.17650/2070-9781-2018-19-2-82-87.

Вклад авторов

Д.Г. Почерников: разработка дизайна исследования, получение данных для анализа, анализ полученных данных, обзор публикаций по теме статьи, написание текста статьи;
А.М. Герасимов: разработка дизайна исследования, получение данных для анализа, анализ полученных данных, написание текста статьи;
С.Г. Гусейнова: получение данных для анализа, анализ полученных данных, написание текста статьи;
Н.П. Наумов: получение данных для анализа, анализ полученных данных, написание текста статьи.

Authors' contributions

D.G. Pochernikov: developing the research design, obtaining data for analysis, analysis of the obtained data, reviewing of publications of the article's theme, article writing;
A.M. Gerasimov: developing the research design, obtaining data for analysis, analysis of the obtained data, article writing;
S.G. Guseinova: obtaining data for analysis, analysis of the obtained data, article writing;
N.P. Naumov: obtaining data for analysis, analysis of the obtained data, article writing.

ORCID авторов/ORCID of authors

D.G. Pochernikov: https://orcid.org/0000-0002-8944-75-24
A.M. Gerasimov: https://orcid.org/0000-0002-6254-1385
S.G. Guseinova: https://orcid.org/0000-0003-1095-1304
N.P. Naumov: https://orcid.org/0000-0003-1854-368X

Конфликт интересов. Авторы заявляют об отсутствии конфликта интересов.
Conflict of interest. The authors declare no conflict of interest.

Финансирование. Исследование проведено без спонсорской поддержки.
Financing. The study was performed without external funding.

Информированное согласие. Все пациенты подписали информированное согласие на участие в исследовании.
Informed consent. All patients gave written informed consent to participate in the study.

Статья поступила: 27.11.2018. **Принята к публикации:** 18.12.2018.
Article received: 27.11.2018. **Accepted for publication:** 18.12.2018.

Оценка состояния сперматогенеза у пациентов с азооспермией или криптозооспермией с помощью метода количественного кариологического анализа незрелых половых клеток

Т.М. Сорокина[1], М.В. Андреева[1], М.И. Штаут[1], В.Б. Черных[1, 2], Л.Ф. Курило[1]

[1]ФГБНУ «Медико-генетический научный центр»; Россия, 115522 Москва, ул. Москворечье, 1;
[2]ФГБОУ ВО «Российский национальный исследовательский медицинский университет им. Н.И. Пирогова» Минздрава России; Россия, 117437 Москва, ул. Островитянова, 1

Контакты: *Любовь Федоровна Курило kurilo@med-gen.ru*

Цель исследования *– оценить состояние сперматогенеза у пациентов с азооспермией/криптозооспермией с нормальным и сниженным объемом эякулята с помощью метода количественного кариологического анализа незрелых половых клеток из эякулята (ККА НПК).*

Материалы и методы. *Исследовали 72 образца эякулята пациентов с подозрением на азооспермию, из них 48 имели нормальный объем (≥1,5 мл) и 24 – сниженный (<1,5 мл). Выполнено стандартное спермиологическое исследование и ККА НПК всех образцов эякулята.*

Результаты. *В 71 (98,6 %) из 72 исследованных образцов эякулята с помощью ККА НПК обнаружены сперматозоиды. В 16 (33 %) образцах эякулята с нормальным объемом выявлены признаки частичного блока сперматогенеза на допахитенных стадиях, в 8 случаях сочетавшегося с блоком на стадии пахитены, а в 3 случаях – еще и на стадии диплотены. При сниженном объеме эякулята в 6 (25 %) образцах выявлены признаки частичного блока сперматогенеза на допахитенных стадиях, при этом в 1 случае сочетавшегося с блоком на стадии диплотены профазы I мейоза.*

Заключение. *Неинвазивность, относительная быстрота выполнения и возможность многократного повторения исследования без риска для здоровья пациента позволяют рекомендовать метод ККА НПК для оценки состояния сперматогенеза, в том числе в динамике. При подозрении на азооспермию выполнение ККА НПК является альтернативой диагностической биопсии яичка.*

Ключевые слова: *азооспермия, криптозооспермия, мейоз, мужское бесплодие, половые клетки, сперматогенез, эякулят*

Для цитирования: *Сорокина Т.М., Андреева М.В., Штаут М.И. и др. Оценка состояния сперматогенеза у пациентов с азооспермией или криптозооспермией с помощью метода количественного кариологического анализа незрелых половых клеток. Андрология и генитальная хирургия 2019;20 (1):75–81.*

DOI: 10.17650/2070-9781-2019-20-1-75-81

Quantitative karyological analysis of immature germ cells for the evaluation of spermatogenesis in patients with azoospermia or cryptozoospermia

T.M. Sorokina[1], M.V. Andreeva[1], M.I. Shtaut[1], V.B. Chernykh[1, 2], L.F. Kurilo[1]

[1]Research Centre for Medical Genetics; 1 Moskvorech'e St., Moscow 115522, Russia;
[2]N.I. Pirogov Russian National Research Medical University, Ministry of Health of Russia;1 Ostrovityanova St., Moscow 117437, Russia

The study objective *is to evaluate spermatogenesis using the method of quantitative karyological analysis of immature germ cells from the ejaculate sediment (QKA IGC) in patients with azoospermia or cryptozoospermia with normal and low semen volume.*

Materials and methods. *Seventy-two (72) semen samples from patients with suspected azoospermia were analyzed, 48 with normal semen volume (≥1,5 ml) and 24 with low semen volume (<1,5 ml). A standard semen examination and QKA IGC were performed for all the samples.*

Results. *By QKA IGC in 98.6 % of the samples spermatozoa were detected. In 16 (33 %) samples with normal ejaculate volume, incomplete spermatogenesis arrest at the pre-pachytene stages was revealed. It was accompanied by pachytene arrest (8 cases) and by diplotene arrest (3 cases). In samples with low ejaculate volume, 6 samples (25 %) showed signs of incomplete spermatogenesis arrest at the pre-pachytene stages; in 1 case it was accompanied by the meiotic arrest at diplotene of prophase I.*

Conclusion. *Noninvasiveness, relative rapidity and possibility of multiple repeats of the test without risks for the patients' health allow us to recommend QKA IGC for evaluation of spermatogenesis including dynamic evaluation. For suspected azoospermia, we recommend QKA IGC as an alternative for testis diagnostic biopsy.*

Key words: *azoospermia, cryptozoospermia, meiosis, male infertility, germ cells, spermatogenesis, ejaculate*

For citation: *Sorokina T.M., Andreeva M.V., Shtaut M.I. et al. Quantitative karyological analysis of immature germ cells for the evaluation of spermatogenesis in patients with azoospermia or cryptozoospermia. Andrologiya i genital»naya khirurgiya = Andrology and Genital Surgery 2019;20 (1):75–81.*

Введение

Азооспермия – наиболее тяжелая форма патозооспермии, которая характеризуется отсутствием сперматозоидов в эякуляте. В зависимости от причины возникновения выделяют 3 формы азооспермии: необструктивную (секреторную), обструктивную и азооспермию смешанного генеза.

При секреторной форме азооспермии наблюдается недостаточность сперматогенеза, вызванная полной или неполной остановкой созревания половых клеток, вплоть до полного угнетения сперматогенеза и аплазии сперматогенного эпителия, т.е. нарушен процесс образования сперматозоидов. Причиной этого могут быть как генетические нарушения (численные и структурные мутации половых хромосом (синдром Клайнфельтера, микроделеции Y-хромосомы и др.), мутации генов, регулирующих сперматогенез), так и средовые факторы [1–3]. Среди форм необструктивной азооспермии выделяют транзиторную азооспермию (временное отсутствие половых клеток в эякуляте), которая может возникать на непродолжительное время в результате воздействия повреждающих факторов, заболеваний, приема некоторых препаратов и др. [4].

При обструктивной азооспермии сперматогенез, как правило, протекает нормально, но сперматозоиды не попадают в эякулят вследствие отсутствия семявыносящих протоков или непроходимости семявыносящих путей. Проходимость может быть нарушена на уровне придатков яичек, а также семявыносящих и семяизвергающих протоков [5]. К генетическим причинам обструкции относят аплазию семявыносящих протоков, вызванную муковисцидозом или синдромом их врожденного двустороннего отсутствия (congenital bilateral absence of the *vas deferens*, CBAVD). Нарушение проходимости семявыносящих путей может быть также вызвано острым или хроническим эпидидимитом, воспалительными изменениями семенных пузырьков и предстательной железы [6]. Обструктивная форма диагностируется приблизительно у 40 % мужчин с азооспермией [7].

В некоторых случаях наблюдается сочетание нарушения сперматогенеза различной степени в одном или обоих яичках и полного или неполного нарушения проходимости семявыносящих путей с одной или обеих сторон.

Первичный метод диагностики азооспермии – стандартное спермиологическое исследование. Согласно рекомендациям Всемирной организации здравоохранения, для оценки показателей эякулята проводят не менее 2 анализов, выполненных с интервалом в 2–3 нед. Если сперматозоиды отсутствуют в нативном препарате, но присутствуют в осадке эякулята, диагностируют криптозооспермию [8].

Ранее биопсию яичка считали необходимой диагностической процедурой при азооспермии, но в настоящее время подавляющее большинство специалистов выступают против выполнения биопсии с диагностической целью и рекомендуют разрабатывать и использовать неинвазивные методы [6]. Так, Л.Ф. Курило и соавт. (1997) провели количественный кариологический анализ незрелых половых клеток (ККА НПК) у пациентов с азооспермией и олигозооспермией и установили, что выявленное в эякуляте количественное соотношение клеток, находящихся на разных стадиях сперматогенеза, аналогично таковому в биоптатах [9]. Это позволяет характеризовать ККА НПК как один из наиболее доступных неинвазивных методов детального анализа состояния сперматогенеза при различных формах патозооспермии. Информативность метода при нарушениях сперматогенеза различной этиологии показана в опубликованных работах [9–14]. Метод защищен патентом [15].

Цель настоящего **исследования** – оценить состояние сперматогенеза у пациентов с азооспермией/криптозооспермией с нормальным и сниженным объемом эякулята с помощью метода ККА НПК.

Материалы и методы

От пациентов с подозрением на азооспермию, обратившихся в лабораторию генетики нарушений репродукции ФГБНУ «Медико-генетический научный центр» в связи с бесплодием в браке, получено 72 образца эякулята.

Выполняли стандартное спермиологическое исследование согласно руководству Всемирной организации здравоохранения [8] и ККА НПК.

В 1-ю группу включили 48 образцов эякулята пациентов с нормальным (≥1,5 мл) объемом, во 2-ю группу – 24 образца эякулята со сниженным (<1,5 мл) объемом.

Для проведения ККА НПК использовали предварительно обработанные, фиксированные и окрашенные клетки из осадка эякулята. Подсчитывали ядра НПК на разных стадиях сперматогенеза и вычисляли долю клеток каждой стадии:

- сперматоцитов на допахитенных стадиях (прелептотены, лептотены, зиготены);
- сперматоцитов I на стадии пахитены профазы I мейоза;
- сперматоцитов I на стадии диплотены профазы I мейоза;
- сперматоцитов в метафазе I и II мейоза;

Определяли суммарную долю сперматоцитов II и сперматид, половых клеток в состоянии дегенерации (не идентифицируемых по стадиям). Кроме того, учитывали долю не разошедшихся в анафазе I и II мейоза ядер сперматид (от общего числа сперматоцитов II и сперматид). Нормативные показатели ККА НПК (условный контроль) взяты из исследования показателей эякулята мужчин контрольной группы – доноров спермы [10].

Поскольку по критерию Колмогорова–Смирнова анализируемые выборки имели распределение, отличное от нормального, для сравнения количественных признаков использовали U-критерий Манна–Уитни. Для анализа частоты встречаемости повышенной кислотности эякулята применяли точный критерий Фишера, для анализа частоты встречаемости повышенной вязкости – критерий χ^2 Пирсона с поправкой Йейтса.

Результаты

В 71 (98,6 %) из 72 образцов эякулята с помощью ККА НПК обнаружены сперматозоиды. Их число варьировало от 2 до 345 на 1000 полей зрения (п. з.). В образцах 1-й группы число сперматозоидов варьировало от 2 до 230 на 1000 п. з., в образцах 2-й группы в 1 случае не выявлено сперматозоидов, а в остальных их число составило от 3 до 345 на 1000 п. з.

В единственном образце, в котором не были найдены сперматозоиды, обнаружено 402 НПК на 1000 п. з. Объем эякулята составил 0,4 мл, pH – 6,9. Проведен поиск 22 наиболее частых мутаций в гене *CFTR*; патогенных вариантов не обнаружено.

В связи с малым числом найденных сперматозоидов расчет индекса НПК (числа незрелых половых клеток на 1000 сперматозоидов) был невозможен.

По результатам ККА НПК группы статистически не различались по среднему числу НПК на разных стадиях сперматогенеза (табл. 1) (p >0,05).

В 16 (33 %) образцах 1-й группы имелись признаки частичного блока сперматогенеза на допахитенных стадиях, который в 8 случаях сочетался с блоком на стадии пахитены, а в 3 случаях – еще и на стадии диплотены. Во 2-й группе в 6 (25 %) образцах выявлены признаки частичного блока сперматогенеза на допахитенных стадиях, который в 1 случае сочетался с блоком на стадии диплотены профазы I мейоза.

При нормальной концентрации сперматозоидов при проведении ККА НПК в каждом образце анализируют не менее 200 НПК. Однако при отсутствии сперматозоидов или их низкой концентрации число НПК часто невелико. Так, в образцах 1-й группы число НПК варьировало от 12 до 457 на 1000 п. з., при этом >200 НПК на 1000 п. з. обнаружено только в 10 (21 %) из 48 образцов. Во 2-й группе число НПК составляло от 12 до 640 на 1000 п. з., при этом >200 НПК на 1000 п. з. выявлено в 5 (21 %) из 24 образцов.

В 29 (60 %) из 48 образцов 1-й группы и в 17 (71 %) из 24 образцов 2-й группы клетки на стадии профазы I мейоза в осадке эякулята не найдены, что объясняется общим небольшим числом НПК. В норме в эякуляте

Таблица 1. *Средние значения показателей количественного кариологического анализа незрелых половых клеток эякулята пациентов с подозрением на азооспермию в сравнении с нормативными значениями, $M \pm \sigma$*

Table 1. *Mean values of the results of quantitative karyological analysis of immature germ cells in the ejaculate of patients with suspected azoospermia compared to standard values, $M \pm \sigma$*

Стадии развития мужских половых клеток Spermatogenesis stage	Доля половых клеток, % Percentage of germ cells, %		
	1-я группа (n = 48) Group 1 (n = 48)	2-я группа (n = 24) Group 2 (n = 24)	Нормативные значения [8, 10] Standard values [8, 10]
Сперматоциты на стадии прелептотены, лептотены, зиготены Spermatocytes in preleptotene, leptotene, zygotene	1,19 ± 2,05	0,49 ± 0,91	0,66 ± 0,16
Сперматоциты I на стадии пахитены Primary spermatocytes in pachytene	0,47 ± 1,17	0	0,45 ± 0,10
Сперматоциты I на стадии диплотены Primary spermatocytes in diplotene	0,27 ± 0,71	0,31 ± 0,88	1,11 ± 0,26
Сперматоциты на стадии диакинеза, сперматоциты в метафазе I и II мейоза Spermatocytes in diakinesis, spermatocytes in metaphase of meiosis I and II	0,01 ± 0,10	0	0,04 ± 0,02
Сперматоциты II + сперматиды Secondary spermatocytes + spermatids	93,80 ± 7,05	94,01 ± 6,95	91,99 ± 0,89
Неразошедшиеся сперматиды Unseparated spermatids	9,01 ± 7,83	14,69 ± 13,50	22,98 ± 2,65
Неидентифицированные половые клетки Unidentified germ cells	4,25 ± 5,29	5,61 ± 6,55	5,85 ± 0,85

приблизительно 2–3 % клеток находятся на стадии профазы I мейоза, однако в связи с относительно малым числом найденных в осадке эякулята НПК при сравнении результатов ККА НПК с нормативными значениями, рассчитанными для стандартной концентрации, необходимо учитывать возникающую при подсчете погрешность.

Статистически значимо (p <0,05) 1-я и 2-я группы различались по частоте повышенной кислотности эякулята. Так, pH <7,2 определен в 4 (8 %) из 48 образцов 1-й группы и в 8 (33 %) из 24 образцов 2-й группы. Таким образом, при сниженном (<1,5 мл) объеме эякулята повышенная (pH <7,2) кислотность спермы встречалась в 4 раза чаще, чем при нормальном объеме эякулята (табл. 2).

Таблица 2. *Средние значения показателей стандартного спермиологического исследования эякулята пациентов с подозрением на азоспермию в сравнении с нормативными значениями, $M \pm \sigma$*

Table 2. *Mean values of the results of standard spermiological examination of the ejaculate of patients with suspected azoospermia compared to standard values, $M \pm \sigma$*

Показатели эякулята Ejaculate characteristics	1-я группа (n = 48) Group 1 (n = 48)	2-я группа (n = 24) Group 2 (n = 24)	Нормативные значения [8, 10] Standard values [8, 10]
Объем, мл Volume, ml	3,86 ± 1,71	0,78 ± 0,34	1,5
pH	7,56 ± 0,41	7,21 ± 0,86	≥7,2
Вязкость, мм Viscosity, mm	20,49 ± 22,77	14,58 ± 19,22	<20
Концентрация лейкоцитов, млн/мл Leukocyte count, million/ml	0,50 ± 0,43	0,49 ± 0,46	<1,0

Повышенная вязкость эякулята (более 20 мм) выявлена в 28 % образцов 1-й группы и в 17 % образцов 2-й группы. Различий в частоте повышенной вязкости в группах не установлено (p >0,05).

Обсуждение

Азоспермия – одна из наиболее тяжелых форм мужского бесплодия, однако некоторые пациенты с этим заболеванием имеют шанс зачать ребенка. Причина возникновения азоспермии считается решающим фактором при выборе тактики лечения. Несмотря на угнетение генеративной функции яичек в результате длительной обструкции, вероятность получения гамет в процессе биопсии тестикул и их придатков значительно выше при обструктивной азоспермии, чем при необструктивной. В ряде случаев при обструктивной азоспермии выполняют реконструктивные операции, восстанавливающие проходимость семявыносящих путей. Успех операции по восстановлению проходимости семенных путей зависит от продолжительности обструкции, ее первичной причины и хирургической техники [16].

Первопричиной обструктивной азоспермии может быть врожденная аплазия (отсутствие) либо гипоплазия (недоразвитие) семявыносящих протоков, эпидидимит, травмы. Непроходимость семявыносящих путей бывает двусторонней (полной) и односторонней. Односторонняя обструкция может быть полностью компенсированной в случае сохранности яичка и семенных протоков с другой стороны и поэтому остается бессимптомной. Частичная обструкция с обеих сторон в зависимости от ее степени может существенно ухудшать параметры эякулята и сопровождаться олигозоospермией. Если участок обструкции расположен проксимальнее эякуляторного канала, объем эякулята обычно бывает нормальным, поскольку бóльшая часть семенной плазмы образуется в семенных пузырьках и предстательной железе. Однако дистальная обструкция приводит к выраженному уменьшению объема эякулята [6].

В ряде случаев возможно выявить форму и причину азоспермии путем тщательного анализа анамнеза, результатов клинико-андрологического обследования, уровня гормонов и показателей спермограммы. Известно, что объем эякулята составляет в основном секрет семенных пузырьков и предстательной железы с небольшим количеством секрета бульбоуретральных желез и эпидидимиса. Если pH образца спермы <7,0 при сниженном объеме эякулята и отсутствии сперматозоидов, можно подозревать двустороннюю обструкцию семявыносящих протоков или синдром CBAVD [8].

Несмотря на то что определение кислотности эякулята – общепринятая процедура при выполнении стандартного спермиологического исследования, необходимость этого оспаривается некоторыми специалистами. Однако другие авторы подчеркивают особую важность данного показателя при азоспермии [17]. Опубликованные данные противоречивы. Показано, что при обструктивной азоспермии наличие мутаций гена *CFTR* ассоциировано с меньшим объемом эякулята, большей его кислотностью и более низким содержанием фруктозы [18]. При анализе спермограмм 41 пациента с синдромом CBAVD выявлено, что объем спермы <2 мл, концентрация фруктозы <1 г/л и pH <7,2 чаще наблюдаются у пациентов с мутациями гена *CFTR*, но не являются их специфическими признаками [19]. В другой работе при изучении параметров эякулята 105 пациентов с синдромом CBAVD средний уровень

pH составил 6,5 (6,3–6,8), а средний объем эякулята – 0,7 мл (0,2–3,6), т.е. у всех пациентов с синдромом CBAVD была выявлена повышенная кислотность эякулята, но у некоторых мужчин при этом объем эякулята был нормальным [20]. У пациентов с врожденным односторонним отсутствием семявыносящего протока средний объем эякулята составил 1,7 мл (0,6–3,8 мл), а средний *pH* – 7,0 (6,2–8,0) [20].

Вопрос о возможности получения сперматозоидов у пациентов с азооспермией особенно актуален. Если сперматозоиды отсутствуют в рутинной спермограмме, то ККА НПК из осадка эякулята позволит точно оценить состояние сперматогенеза и выявить проходимость семявыносящих путей, поэтому может быть без риска для пациента использован для диагностических целей. В отличие от стандартного спермиологического исследования, ККА НПК позволяет детально изучить состояние сперматогенеза и идентифицировать клетки всех его стадий, как мейотических, так и пре- и постмейотических. Изменение количественного соотношения клеток сперматогенного ряда позволяет установить, на какой стадии деления или дифференцировки клеток произошло нарушение сперматогенеза.

Следует учитывать, что при обструктивной азооспермии вероятность обнаружения сперматозоидов в осадке эякулята в значительной степени зависит от степени проходимости семявыносящих путей и не может в полной мере отражать состояние сперматогенеза, поэтому результаты ККА НПК необходимо интерпретировать с определенной осторожностью. При необструктивной азооспермии мы рекомендуем проводить ККА НПК до биопсии тестикул. Анализ безопасен для пациента и может быть выполнен многократно для отслеживания динамики сперматологических показателей.

Заключение

В 98,6 % исследованных образцов эякулята с помощью ККА НПК обнаружены сперматозоиды. У пациентов с азооспермией и сниженным объемом эякулята (олигоспермией) повышенная кислотность спермы выявлена в 4 раза чаще, чем в образцах с нормальным объемом. В связи с часто встречающейся низкой концентрацией НПК у пациентов с азооспермией и криптозооспермией результаты анализа должны быть интерпретированы индивидуально с учетом общего числа найденных НПК. Анализ особенно информативен в случае необструктивной азооспермии, а при подозрении на обструкцию семявыносящих путей результаты исследования следует интерпретировать с определенной осторожностью. ККА НПК эякулята особенно актуален при обследовании пациентов с крайне низкой концентрацией сперматозоидов (олигозооспермией тяжелой степени, криптозооспермией) или отсутствием сперматозоидов в эякуляте (азооспермией), поскольку, в отличие от инвазивных методов оценки сперматогенеза (биопсии яичка или его придатка), может быть без риска осложнений использован для диагностических целей.

ЛИТЕРАТУРА / REFERENCES

1. Курило Л.Ф. Гаметогенез человека: выявление и анализ аномалий хромосом и гамет в целом, тестирование гаметотоксического эффекта повреждающих факторов. Лабораторное дело 1989;(10):4–8. [Kurilo L.F. Gametogenesis in humans: identification and analysis of anomalies in chromosomes and gametes as a whole, evaluation of gametotoxic effects of damaging factors. Laboratornoe delo = Laboratory Science 1989;(10):4–8. (In Russ.)].
2. Черных В.Б. AZF делеции – частая генетическая причина бесплодия у мужчин: современное состояние исследований. Проблемы репродукции 2009;15(1):10–5. [Chernykh V.B. AZF deletions are common genetic cause of male infertility: the current state of research. Problemy reproduktsii = Russian Journal of Human Reproduction 2009;15(1):10–5. (In Russ.)].
3. Курило Л.Ф., Андреева М.В., Коломиец О.Л. и др. Генетические синдромы с нарушениями развития органов половой системы. Андрология и генитальная хирургия 2013;14(4): 17–27. [Kurilo L.F., Andreeva M.V., Kolomiets O.L. et al. Genetically caused congenital anomalies of reproductive system. Andrologiya i genital'naya khirurgiya = Andrology and Genital Surgery 2013;14(4):17–27. (In Russ.)].
4. Гамидов С.И., Попова А.Ю., Овчинников Р.И. Необструктивная азооспермия – клинические рекомендации. Русский медицинский журнал 2015;23(11):595–601. [Gamidov S.I., Popova A.Yu., Ovchinnikov R.I. Non-obstructive azoospermia – clinical recommendations. Russky meditsinsky zhurnal = Russian Medical Journal 2015;23(11):595–601. (In Russ.)].
5. Esteves S.C., Agarwal A. The azoospermic male: current knowledge and future perspectives. Clinics (Sao Paulo) 2013;68 Suppl 1: 1–4. DOI: 10.6061/clinics/2013(Sup01)01. PMID: 23503949.
6. Андрология. Мужское здоровье и дисфункция репродуктивной системы. Под ред. Э. Нишлага, Г. Бере. М.: Медицинское информационное агентство, 2005. С. 450. [Andrology. Male reproductive health and dysfunction. Ed. by E. Nieschlag, H.M. Behre. Moscow: Medical information agency, 2005. P. 450.(In Russ)].
7. Jarow J.P., Espeland M.A., Lipshultz L.I. Evaluation of the azoospermic patient. J Urol 1989;142(1):62–5. PMID: 2499695.
8. Руководство ВОЗ по исследованию и обработке эякулята человека. Пер. с англ. Н.П. Макарова. Науч. ред. Л.Ф. Курило. 5-е изд. М.: Капитал Принт, 2012. [WHO Laboratory manual for the examination and processing of human semen. Trans. from English by N.P. Makarov. Scientific ed. by L.F. Kurilo. 5th edn. Moscow: Kapital Print, 2012. (In Russ.)].
9. Курило Л.Ф., Чеботарев А.Н., Шилейко Л.В. и др. Сравнительный анализ соотношения незрелых половых клеток на разных стадиях их дифференцировки в биоптате яичка и эякуляте у пациентов с азоо- и оли-

гозооспермией. Проблемы репродукции 1997;3(1):80–4. [Kurilo L.F., Chebotarev A.N., Shileyko L.V. et al. Comparative analysis of the ratio of immature germ cells at various stages of their differentiation in testicular biopsy material and ejaculate in patients with azoo- and oligozoospermia. Problemy reproduktsii = Russian Journal of Human Reproduction 1997;3(1):80–4. (In Russ.)].
10. Курило Л.Ф., Дубинская В.П., Остроумова Т.В. и др. Оценка сперматогенеза по незрелым половым клеткам эякулята. Проблемы репродукции 1995;(3):33–8. [Kurilo L.F., Dubinskaya V.P., Ostroumova T.V. et al. Evaluation of spermatogenesis per the immature germ cells in ejaculate. Problemy reproduktsii = Russian Journal of Human Reproduction 1995;(3):33–8. (In Russ.)].
11. Гаева Т.Н. Разработка метода количественного анализа незрелых половых клеток из эякулята и выяснение степени его информативности. Автореф. дис. ... канд. биол. наук. М., 1997. 17 с. [Gaeva T.N. Development of a method of quantitative analysis of immature germ cells in the ejaculate and assessment of its informative value. Abstract of dis. ... of cand. of biol. sciences. Moscow, 1997. 17 p. (In Russ.)].
12. Гришина Е.М. Характеристика сперматогенеза при некоторых генетически обусловленных и приобретенных нарушениях репродуктивной функции у мужчин. Автореф. дис. ... канд. мед. наук. М., 2004. 30 с. [Grishina E.M. Characteristics of spermatogenesis in some genetically determined and acquired disorders of reproductive function in men. Abstract of dis. ... of cand. of med. sciences. Moscow, 2004. 30 p. (In Russ.)].
13. Баранов В.С., Кузнецова Т.В. Цитогенетика эмбрионального развития человека: научно-практические аспекты. СПб.: Изд-во Н-Л, 2007. 640 с. [Baranov V.S., Kuznetsova T.V. Cytogenetics of human embryonic development: scientific and practical aspects. Saint Petersburg: N-L Publishing House, 2007. 640 p. (In Russ.)].
14. Андреева М.В., Хаят С.Ш., Шилейко Л.В. и др. Количественный кариологический анализ незрелых половых клеток из эякулята как часть протокола обследования мужчин с бесплодием в браке. Андрология и генитальная хирургия 2017;18(1):62–9. [Andreeva M.V., Khayat S.Sh., Schileiko L.V. et al. Quantitative karyological analysis of immature germ cells from ejaculate as part of examination of patients with infertility in marriage. Andrologiya i genital'naya khirurgiya = Andrology and Genital Surgery 2017;18(1):62–9. (In Russ.)]. DOI: 10.17650/2070-9781-2017-18-1-62-69.
15. Патент на изобретение № 2328736/10.07.2008. Бюл. № 19. Курило Л.Ф. Способ цитологической диагностики нарушения сперматогенеза. [Patent RUS № 2328736/10.07.2008. Bull. № 19. Kurilo L.F. Method of cytogenetic diagnosis of spermatogenesis violation. (In Russ.)]. Доступно по: http://www.freepatent.ru/patents/2328736. Ссылка активна на 20.01.2019.
16. Belker A.M., Thomas Aj. Jr, Fuchs E.F. et al. Results of 1,469 micro-surgical reversals by vasovasostomy study group. J Urol Nurs 1991;11(2):93–111. PMID: 12319282.
17. Meacham R. From androlog. J Androl 2002;23(3):330–1. DOI: 10.1002/j.1939-4640.2002.tb02238.x. PMID: 12002433.
18. Von Eckardstein S., Cooper T.G., Rutscha K. et al. Seminal plasma characteristics as indicators of cystic fibrosis transmembrane conductance regulator (CFTR) gene mutations in men with obstructive azoospermia. Fertil Steril 2000;73(6):1226–31. DOI: 10.1016/S0015-0282(00)00516-1. PMID: 10856487.
19. De la Taille A, Rigot J.M., Mahe P. et al. [Correlation of genitourinary abnormalities, spermiogram and CFTR genotype in patients with bilateral agenesis of the vas deferens (In French)]. Prog Urol 1998;8(3):370–6.
20. Weiske WH, Sälzler N, Schroeder-Printzen, Weidner W. Clinical findings in congenital absence of the vasa deferentia. Andrologia 2000;32(1):13–8. DOI: 10.1046/j.1439-0272.2000.00093.x.

Вклад авторов

Т.М. Сорокина: обследование пациентов, анализ полученных данных, обзор публикаций по теме статьи, написание текста статьи;
М.В. Андреева: анализ полученных данных, обзор публикаций по теме статьи, написание текста статьи;
М.И. Штаут: выполнение спермиологического исследования и кариологического анализа, анализ полученных данных, обзор публикаций по теме статьи, научное редактирование статьи;
В.Б. Черных: обследование пациентов, анализ полученных данных, обзор публикаций по теме статьи, научное редактирование статьи;
Л.Ф. Курило: разработка и внедрение в практику метода количественного кариологического анализа незрелых половых клеток эякулята, разработка дизайна исследования, обзор публикаций по теме статьи, научное редактирование статьи.

Authors' contributions

T.M. Sorokina: examination of patients, analysis of the obtained data, reviewing of publications of the article's theme, article writing;
M.V. Andreeva: analysis of the obtained data, reviewing of publications of the article's theme, article writing;
M.I. Shtaut: standard spermiological examination, quantitative karyological analysis of immature germ cells in the ejaculate, analysis of the obtained data, reviewing of publications of the article's theme, scientific editing of the article;
V.B. Chernykh: examination of patients, analysis of the obtained data, reviewing of publications of the article's theme, scientific editing of the article;
L.F. Kurilo: development and implementation of the method of quantitative karyological analysis of immature germ cells of ejaculate, developing the research design, reviewing of publications of the article's theme, scientific editing of the article.

ORCID авторов/ORCID of authors

Т.М. Сорокина/T.M. Sorokina: https://orcid.org/0000-0002-4618-2466
М.В. Андреева/M.V. Andreeva: https://orcid.org/0000-0002-5048-5486
М.И. Штаут/M.I. Shtaut: https://orcid.org/0000-0002-0580-5575
В.Б. Черных/V.B. Chernykh: https://orcid.org/0000-0002-7615-8512
Л.Ф. Курило/L.F. Kurilo: https://orcid.org/0000-0003-3603-4838

Конфликт интересов. Авторы заявляют об отсутствии конфликта интересов.
Conflict of interest. The authors declare no conflict of interest.

Финансирование. Работа выполнена в рамках государственного задания Минобрнауки России.
Financing. The study was performed in the framework of the state task of the Ministry of education and science.

Информированное согласие. Все пациенты подписали информированное согласие на участие в исследовании.
Informed consent. All patients gave written informed consent to participate in the study.

Статья поступила: 12.11.2018. **Принята в печать:** 20.12.2018.
Article received: 12.11.2018. **Accepted for publication:** 20.12.2018.

Сравнительный анализ результатов спермиологического исследования у пациентов с азооспермией, вызванной муковисцидозом и синдромом врожденной двусторонней аплазии семявыносящих протоков

М.И. Штаут[1], Т.М. Сорокина[1], Л.Ф. Курило[1], Г.В. Шмарина[1], Е.Г. Марнат[2], С.А. Репина[1, 2], С.А. Красовский[3], В.Б. Черных[1, 2]

[1]ФГБНУ «Медико-генетический научный центр»; Россия, 115522 Москва, ул. Москворечье, 1;
[2]ФГБОУ ВО «Российский национальный исследовательский медицинский университет им. Н.И. Пирогова» Минздрава России; Россия, 117437 Москва, ул. Островитянова, 1;
[3]ФГБУ «Научно-исследовательский институт пульмонологии» ФМБА России; Россия, 115682 Москва, Ореховый бульвар, 28

Контакты: *Вячеслав Борисович Черных chernykh@med-gen.ru*

Цель исследования *– сравнительный анализ параметров спермы при синдроме врожденного двустороннего отсутствия семявыносящих протоков (CBAVD) и муковисцидозе.*
Материалы и методы. *В исследование включен 91 пациент с азооспермией, из них 38 – с CBAVD и 53 – с муковисцидозом.*
Результаты. *Не выявлено значимых различий групп пациентов по спермиологическим показателям (объему, вязкости и pH семенной жидкости, количеству сперматозоидов и лейкоцитов). В большинстве образцов осадка эякулята, исследованных с помощью количественного кариологического анализа, обнаружены половые клетки, что указывает на частичное сохранение проходимости семявыносящих путей как при синдроме CBAVD, так и при муковисцидозе, сопровождающемся азооспермией.*
Заключение. *Полученные данные опровергают общепринятое мнение об отсутствии семявыносящих протоков у данных пациентов, поэтому требуется пересмотр терминологии и дальнейшее изучение патогенеза аномалии развития семявыносящих протоков и семенных пузырьков.*

Ключевые слова: *муковисцидоз, синдром CBAVD, мужское бесплодие, обструктивная азооспермия, семявыносящие протоки, семенные пузырьки, сперматогенез, сперматозоиды, незрелые половые клетки, эякулят*

Для цитирования: *Штаут М.И., Сорокина Т.М., Курило Л.Ф. и др. Сравнительный анализ результатов спермиологического исследования у пациентов с азооспермией, вызванной муковисцидозом и синдромом врожденной двусторонней аплазии семявыносящих протоков. Андрология и генитальная хирургия 2019;20(1):82–90.*

DOI: 10.17650/2070-9781-2019-20-1-82-90

Comparative analysis of the results semen examination in patients with azoospermia caused by cystic fibrosis and congenital bilateral aplasia of *vas deferens* syndrome

M.I. Shtaut[1], T.M. Sorokina[1], L.F. Kurilo[1], G.V. Shmarina[1], E.G. Marnat[2], S.A. Repina[1, 2], S.A. Krasovskiy[3], V.B. Chernykh[1, 2]

[1]Research Centre for Medical Genetics; 1 Moskvorech'e St., Moscow 115522, Russia;
[2]N. I. Pirogov Russian National Research Medical University, Ministry of Health of Russia; 1 Ostrovityanova St., Moscow 117437, Russia;
[3]Pulmonology Research Institute; Federal Medical Biological Agency; 28 Orekhoviy Ave., Moscow 115682, Russia;

The study objective *is to compare the results of semen examination in patients with the congenital bilateral aplasia of vas deferens (CBAVD) syndrome and patients with cystic fibrosis.*
Materials and methods. *Ninety-one patients with azoospermia were included in the study, 38 of them with CBAVD and 53 with cystic fibrosis. There were no significant differences in semen parameters (volume, viscosity and pH of the seminal fluid, the count of sperm and leukocytes) between the patients' groups. In most samples of the ejaculate sediment, investigated by quantitative karyological analysis, spermatozoa and/or immature germ cells were found, indicating a partial preservation of patency of the vas deferens in most of CBAVD patients, also as azoospermic men with CF. Obtained data refute the generally accepted opinion about the absence of vas deferens in these patients, therefore, it is necessary to revise the terminology and further study the pathogenesis of abnormalities of vas deferens and seminal vesicles.*

Key words: *cystic fibrosis, CBAVD syndrome, male infertility, obstructive azoospermia, vas deferens, seminal vesicles, spermatogenesis, sperm, immature germ cells, ejaculate*

For citation: *Shtaut M.I., Sorokina T.M., Kurilo L.F. et al. Comparative analysis of the results semen examination in patients with azoospermia caused by cystic fibrosis and congenital bilateral aplasia of vas deferens syndrome. Andrologiya i genital'naya khirurgiya = Andrology and Genital Surgery 2019;20(1):82–90.*

Введение

Мутации гена муковисцидоза (*CFTR*) считаются одной из частых генетических причин мужского бесплодия, связанного с азооспермией [1–3]. Муковисцидоз – довольно распространенное моногенное заболевание с аутосомно-рецессивным типом наследования, частота которого в России в среднем составляет 1 случай на 10 тыс. человек [4]. Он характеризуется системным прогрессирующим поражением желез внешней секреции и хроническим воспалением органов бронхолегочной системы (легочная форма), которое может сочетаться с поражением поджелудочной железы (смешанная форма). Форма, клинические проявления и тяжесть заболевания и его осложнений в значительной мере зависят от генотипа [4].

Белок МВТР (муковисцидозный трансмембранный регулятор проводимости), кодируемый геном *CFTR,* функционирует в составе цАМФ-зависимого ионного канала, обеспечивая трансмембранный транспорт ионов хлора, натрия, бикарбоната и некоторых молекул. В результате мутаций *CFTR* нарушается функция МВТР в регуляции водно-электролитного обмена в эпителиальных клетках, выстилающих просветы протоков внешней секреции, в том числе органы репродуктивной системы [2, 4]. Экспрессия гена *CFTR* обнаружена в семявыносящих протоках и их производных – семенных пузырьках, в эпididимисе, предстательной железе, клетках Сертоли и незрелых мужских половых клетках [3]. Помимо влияния на проходимость семявыносящих путей и движение жидкости по половым путям МВТР оказывает влияние на спермато- и спермиогенез, дозревание сперматозоидов в придатке яичка, секрецию в придаточных половых железах и другие процессы в органах мужской половой системы [2, 3]. Более 95 % мужчин с муковисцидозом страдают бесплодием, в большинстве случаев из-за обструктивной азооспермии [5–9]. Для муковисцидоза характерно поражение семявыносящих протоков и семенных пузырьков, диагностируемое у 79 и 100 % пациентов с легочной и смешанной формами соответственно [5]. Часто обнаруживают аномалии развития и кисты эпididимиса, гипоплазию тестикул и микролитиаз предстательной железы [5, 10–13].

Помимо муковисцидоза мутации гена *CFTR* могут вызывать и другие болезни, называемые *CFTR*-ассоциированными заболеваниями, в том числе синдром врожденного двустороннего отсутствия семявыносящих протоков (congenital bilateral absence of *vas deferens*, CBAVD), составляющий около 25 % случаев обструктивной азооспермии, и часто встречающийся в симптомокомплексе муковисцидоза у мужчин [2, 3, 14–16]. Этиология данного генетически обусловленного заболевания различна, и помимо мутаций гена *CFTR*, обнаруживаемых у 80 % пациентов с синдромом CBAVD [2], небольшая часть случаев (менее 10 %) может быть вызвана мутациями Х-сцепленного гена *ADGRG2* (синдром CBAVDX) [17]. В остальных случаях причина аномалии развития семявыносящих протоков остается неустановленной, при этом часто обнаруживают пороки развития мочевыделительной системы, например аплазию или агенезию почки. Следует отметить, что клинических различий аутосомной и Х-сцепленной форм CBAVD не выявлено. Описано и одностороннее нарушение проходимости семявыносящих протоков – синдром CUAVD (congenital unilateral absence of *vas deferens*), который обычно не связан с мутациями гена *CFTR* и часто сопровождается аномалиями развития мочеполовой системы на стороне поражения; этиология синдрома не установлена [15, 16].

Хотя причина бесплодия при муковисцидозе и синдромах CBAVD ясна, их патогенез и генофенотипические закономерности поражения семявыносящих путей недостаточно изучены. В научной литературе опубликованы результаты исследования параметров спермы у пациентов, страдающих муковисцидозом, а также синдромом CBAVD, однако их сравнительный анализ ранее не выполнялся.

Цель настоящего **исследования** – сравнительный анализ показателей эякулята у мужчин с азооспермией, вызванной муковисцидозом и синдромом CBAVD.

Материалы и методы

В исследовании принял участие 91 пациент с азооспермией. В 1-ю группу вошли 53 пациента в возрасте 17–39 лет, имеющие клинически и генетически подтвержденный диагноз муковисцидоза; из них 36 мужчин имели смешанную форму, а 17 – легочную форму. Во 2-ю группу включены 38 пациентов в возрасте 22–57 лет, у которых в ходе комплексного андрологического и генетического обследования по поводу бесплодия диагностирован синдром CBAVD.

У всех пациентов проводили стандартный спермиологический анализ согласно руководству Всемирной организации здравоохранения (2010) [18]. Для детекции и исследования половых клеток в осадке эякулята применяли количественный кариологический анализ незрелых половых клеток (ККА НПК) [19]. Данный метод позволяет оценивать процесс сперматогенеза и выявлять его нарушения на различных стадиях без проведения биопсии яичка. В каждом образце осадка

эякулята по возможности анализировали 200–300 ядер НПК, при меньшем количестве – все обнаруженные. Детально методика ККА НПК описана ранее [20].

Биохимическое определение содержания фруктозы в семенной плазме выполняли по общепринятой методике согласно вышеупомянутому руководству Всемирной организации здравоохранения (2010) [18]. Применяли коммерческий диагностический набор FertiPro Fructose Test (FertiPro NV, Бельгия), анализ проводили по протоколу производителя. В качестве референсных значений количества фруктозы в семенной жидкости (13 мкмоль, или 2,4 мг на эякулят) использовали данные из вышеупомянутого руководства [18].

Статистический анализ результатов осуществляли в программе StatSoft Statistica 8 (Dell Technologies, США). Сравнительный анализ выполняли с помощью *U*-критерия Манна–Уитни, статистически значимыми считали различия при уровне вероятности $p < 0{,}01$.

Результаты

Исследованы 105 образцов семенной жидкости (60 образцов эякулята, полученных от пациентов с муковисцидозом и 45 образцов – от пациентов с синдромом CBAVD). У 78 пациентов спермиологическое обследование выполнено однократно, у 13 – неоднократно (2–3 раза). Некоторые показатели спермограммы (объем, *pH*, вязкость эякулята) и ККА НПК (количество сперматозоидов и НПК, обнаруженных в осадке эякулята, доля сперматоцитов II порядка и сперматид от числа найденных НПК) приведены в табл.

Объем эякулята выраженно варьировал в исследованных образцах (от 0,05 до 5 мл), в большей степени в группе мужчин с муковисцидозом (см. табл.). Олигоспермия (объем эякулята менее нормативных значений, т. е. <1,5 мл) выявлена в 97 (92,4 %) из 105 образцов семенной жидкости. Ее частота в 1-й и 2-й группах статистически значимо не различалась: у пациентов с муковисцидозом олигоспермия выявлена в 55 (91,7 %) из 60 образцов эякулята, у пациентов с синдромом CBAVD – в 42 (93,3 %) из 45 образцов. В 85 % образцов, полученных от мужчин с муковисцидозом, и в 91 % образцов, полученных от мужчин с синдромом CBAVD, объем семенной жидкости не превышал 1 мл. В обеих группах олигоспермия наблюдалась у пациентов

Результаты стандартного спермиологического исследования и количественного кариологического анализа незрелых половых клеток у пациентов с азооспермией, имеющих муковисцидоз или синдром врожденной двусторонней аплазии семявыносящих протоков

Results of standard spermiological study and quantitative karyological analysis of immature germ cells in patients with azoospermia and cystic fibrosis or congenital bilateral aplasia of the vas deferens

Показатель Parameter	Пациенты с муковисцидозом Patients with cystic fibrosis	Пациенты с синдромом CBAVD Patients with CBAVD	Уровень статистической значимости различий *p* Significance, *p*
Объем эякулята*, мл Ejaculate volume*, ml	0,7 ± 0,8 (0,05–5,00)	0,7 ± 0,4 (0,2–1,9)	0,58
pH* pH*	6,1 ± 0,3 (5,5–7,3)	6,2 ± 0,4 (5,5–7,0)	0,55
Вязкость эякулята*, мм Ejaculate viscosity*, mm	15,8 ± 15,6 (2–60)	16,3 ± 21,6 (0–100)	0,88
Количество лейкоцитов в эякуляте*, млн Ejaculate leukocyte count*, million	0,23 ± 0,57 (0,003–4,000)	0,32 ± 0,60 (0,0–3,0)	0,064
Количество сперматозоидов в осадке эякулята** Number of spermatozoa in ejaculate sediment**	32,1 ± 40,6 (0–160)	36,9 ± 49,2 (0–156)	0,90
Количество незрелых половых клеток в осадке эякулята**, абс. Number of immature germ cells in ejaculate sediment**, abs.	65,2 ± 81,1 (0–483)	79,4 ± 84,8 (4–218)	0,73
Сперматоциты II порядка и сперматиды (доля от всех подсчитанных незрелых половых клеток)**, % Secondary spermatocytes and spermatids (percentage of all counted immature germ cells)**, %	91,0 ± 9,7 (63–100)	93,8 ± 6,8 (75–100)	0,49

**Исследовано 60 образцов пациентов с муковисцидозом и 45 образцов пациентов с синдромом CBAVD.*
***Исследовано 46 образцов пациентов с муковисцидозом и 13 образцов пациентов с синдромом CBAVD.*
Примечание. CBAVD – врожденная двусторонняя аплазия семявыносящих протоков.

**Sixty (60) samples from patients with cystic fibrosis and 45 samples from patients with CBAVD were examined.*
***Forty-six (46) samples from patients with cystic fibrosis and 13 samples from patients with CBAVD were examined.*
Note. CBAVD stands for congenital bilateral aplasia of the vas deferens.

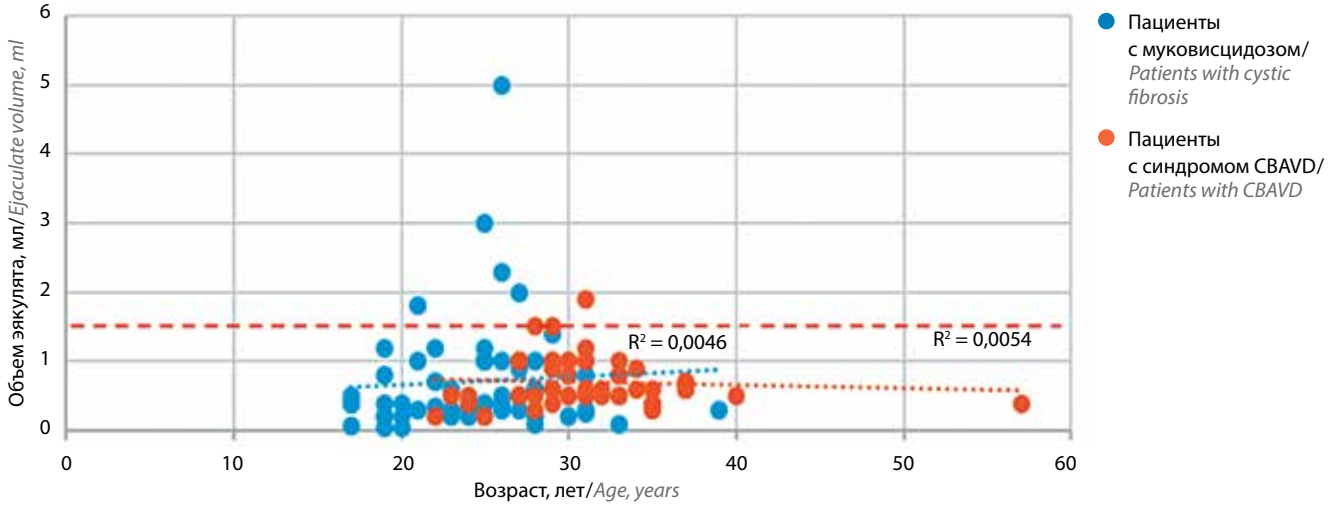

Рис. 1. *Распределение значений объема эякулята в зависимости от возраста пациентов с муковисцидозом и синдромом врожденной двусторонней аплазии семявыносящих протоков (CBAVD). Красной горизонтальной пунктирной линией указана нижняя граница нормы объема эякулята (1,5 мл)*

Fig. 1. *Distribution of ejaculate volume depending on age of patients with cystic fibrosis and congenital bilateral aplasia of vas deferens (CBAVD). Red horizontal dashed line shows the lower margin of the norm (1.5 ml)*

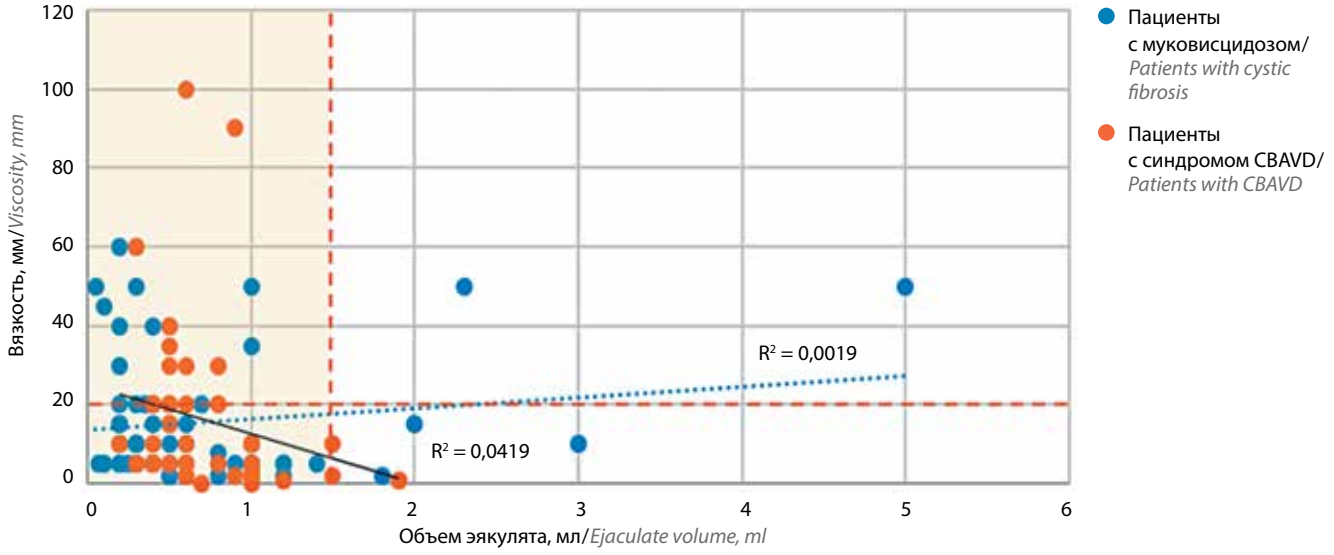

Рис. 2. *Распределение значений вязкости эякулята в зависимости от его объема у пациентов с муковисцидозом и синдромом врожденной двусторонней аплазии семявыносящих протоков (CBAVD). Красной горизонтальной пунктирной линией указана верхняя граница нормы вязкости эякулята (20 мм), красной вертикальной пунктирной линией – нижняя граница нормы объема эякулята (1,5 мл). Бежевый сектор – значения при олигоспермии*

Fig. 2. *Distribution of ejaculate viscosity depending on its volume in patients with cystic fibrosis and congenital bilateral aplasia of vas deferens (CBAVD). Red horizontal dashed line shows the upper margin of the norm for ejaculate viscosity (20 mm), red vertical dashed line – the lower margin of the norm for ejaculate volume (1.5 ml). Beige sector corresponds to oligospermia values*

старше 31 года. Однако не выявлено корреляции объема эякулята и возраста в исследованной выборке в целом и в каждой группе по отдельности (рис. 1).

Вязкость семенной жидкости варьировала от 0 до 100 мм (см. табл.). Повышенная (>20 мм) вязкость семенной жидкости наблюдалась в 18,1 % образцов; ее частота у мужчин с муковисцидозом (18,3 %) и пациентов с CBAVD (17,8 %) не имела статистически значимых различий. Зависимость объема и вязкости семенной жидкости не выявлена, при этом объем эякулята был нормальным в 7 % образцов, имевших вязкость ≤20 мм, и в 10,5 % образцов с повышенной вязкостью, преимущественно у пациентов с муковисцидозом (рис. 2).

Кислотность исследованных образцов эякулята варьировала от 5,5 до 7,3 (см. табл.), при этом в 96,2 % образцов семенной жидкости pH составил <7,0, а в 91,4 % образцов выявлено выраженное снижение кислотности (*pH* 5,5–6,6). В 92,4 % образцов отмечено одновременное наличие низких значений объема (олигоспермии) и *pH*, но корреляции данных показателей эякулята не обнаружено (рис. 3). Нормальная или близкая к нормальной кислотность семенной жидкости (*pH* ≥7,0) выявлена только в 4 (3,8 %) образцах, полученных от пациента с легочной формой муковисцидоза, и в 2 образцах, полученных от мужчин с CBAVD.

Концентрация лейкоцитов варьировала от 0 до 6 млн/мл. Повышенное количество лейкоцитов в семенной жидкости (лейкоспермия с концентрацией 1,3, 3,0 и 6,0 млн/мл) выявлено в 3 (6,7 %) из 45 образцов в группе CBAVD и не обнаружено в группе пациентов с муковисцидозом. В связи с олигоспермией представлялось целесообразным сравнить общее количество лейкоцитов в объеме эякулята. Среднее значение данного показателя было выше в группе CBAVD, но различия между группами не достигли уровня статистической значимости ($p = 0{,}064$) (см. табл.).

ККА НПК проведен на 59 образцах эякулята, полученных от 46 пациентов с муковисцидозом и 13 пациентов с CBAVD. Выполнение ККА НПК было невозможным у остальных пациентов вследствие отсутствия достаточного количества семенной жидкости или недоступности биологического материала.

Половые клетки (сперматозоиды и/или НПК) обнаружены в осадке во всех образцах эякулята, исследованных с помощью ККА НПК. Количество найденных в препаратах половых клеток варьировало от единиц до десятков и сотен (см. табл.). Среднее количество сперматозоидов и НПК, обнаруженных в осадке эякулята в 1-й и 2-й группах, не имело статистически значимых различий. Большинство обнаруженных НПК являлись сперматоцитами II порядка или сперматидами, составляя от 63 до 100 % от всех НПК в образце, также без статистически значимых различий между группами (см. табл.).

Следует отметить, что помимо наличия азооспермии/криптозооспермии, олигоспермии и низкого *pH* (<7,2) для образцов семенной жидкости пациентов с CBAVD и муковисцидозом характерны непрозрачность или полупрозрачность и белый цвет эякулята, как и для азооспермии и олигозооспермии тяжелой степени другой этиологии.

Биохимическое исследование семенной жидкости выполнено у 27 пациентов, в том числе у 25 с муковисцидозом и у 2 с синдромом CBAVD. У остальных пациентов биохимическое исследование не проводили вследствие недоступности биологического материала или малого количества эякулята.

Содержание фруктозы в эякуляте у пациентов с муковисцидозом варьировало от 0 до 3,54 мг и в среднем составило 0,29 ± 0,69 мг, у пациентов с CBAVD – соответственно 0,12–0,47 и 0,59 ± 0,25 мг. Только в 1 исследованном образце (полученном от мужчины с легочной формой муковисцидоза) ее количество было нормальным – 3,54 мг (норма ≥2,4 мг), в остальных образцах оно не превышало 0,6 мг. У данного пациента

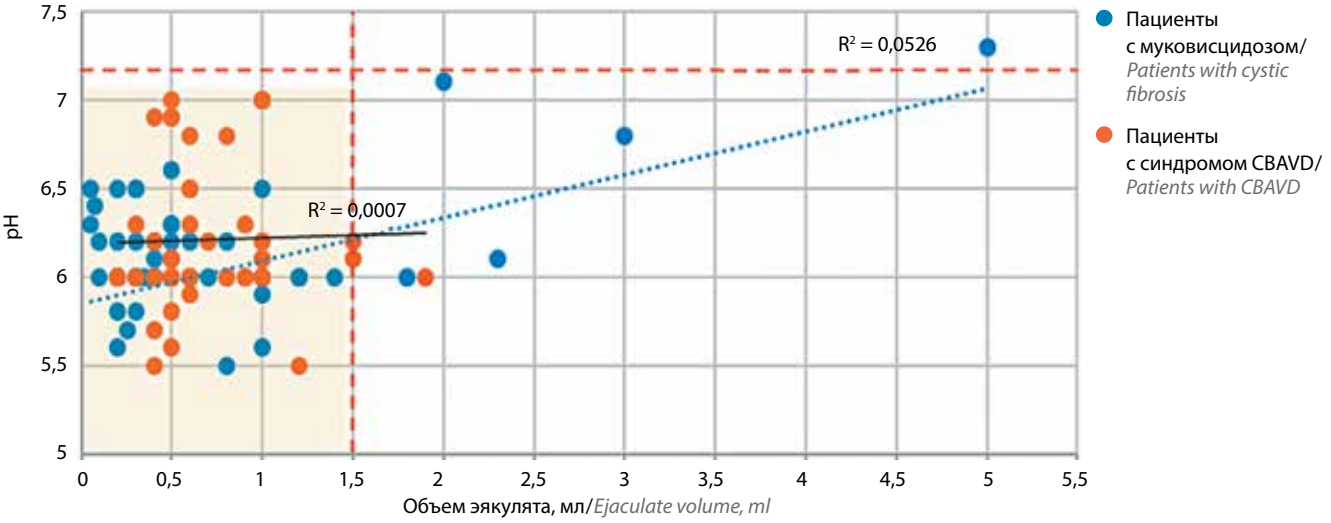

Рис. 3. *Распределение значений pH эякулята в зависимости от его объема у пациентов с муковисцидозом и синдромом врожденной двусторонней аплазии семявыносящих протоков (CBAVD). Красной горизонтальной пунктирной линией указана нижняя граница нормы pH эякулята (pH 7,2), красной вертикальной пунктирной линией – нижняя граница нормы объема эякулята (1,5 мл). Бежевый сектор – значения при олигоспермии*

Fig. 3. *Distribution of ejaculate pH depending on its volume in patients with cystic fibrosis and congenital bilateral aplasia of vas deferens (CBAVD). Red horizontal dashed line shows the lower margin of the norm for ejaculate pH (pH 7.2), red vertical dashed line – the lower margin of the norm for ejaculate volume (1.5 ml). Beige sector corresponds to oligospermia values*

спермиологическое обследование, выполненное двукратно, не выявило олигоспермии (объем эякулята составил 2 и 5 мл) и выраженного снижения кислотности эякулята (*pH* 7,1 и 7,3), что вместе с нормальным количеством фруктозы свидетельствовало о сохранной секреции в семенных пузырьках.

Обсуждение

Полученные данные свидетельствуют о высоком сходстве сперматологических изменений при муковисцидозе и синдроме CBAVD. Обструктивная форма азооспермии или криптозооспермия, диагностируемая у всех пациентов с CBAVD и у большинства пациентов с муковисцидозом, вызвана двусторонней непроходимостью семявыносящих путей на уровне придатка яичка и/или семявыносящих протоков. Олигоспермия, обнаруженная у 93 % пациентов с муковисцидозом и CBAVD, обусловлена нарушением развития семенных пузырьков, секрет которых составляет 2/3 объема семенной жидкости. Сперматологическими признаками, характерными для данной обструкции и аплазии/гипоплазии семенных пузырьков, являются азооспермия/криптозооспермия, олигоспермия, pH <7,0 и низкое содержание фруктозы в семенной жидкости [6, 9, 21, 22].

Другие авторы также указывают на высокую частоту олигоспермии и кислую реакцию эякулята у пациентов с CBAVD и муковисцидозом [7–9]. C.R. Denning и соавт. обследовали 8 мужчин с муковисцидозом в возрасте 20–29 лет, из которых 7 имели недостаточность функции поджелудочной железы. От них было получено 15 образцов эякулята, по результатам анализа которых у всех пациентов диагностирована азооспермия, при этом объем эякулята составил 0,1–1,6 мл, вязкость и мутность были умеренно повышены в 20 и 60 % образцов соответственно, фруктоза обнаружена (только качественно) во всех исследованных образцах [7]. В работе E. Kaplan и соавт. обследована группа из 25 мужчин в возрасте от 17 до 36 лет с муковисцидозом [8]. У всех пациентов выявлена азооспермия, сниженная кислотность (*pH* 5,5–7,0, в среднем 6,6 ± 0,4) и объем семенной жидкости (0,3–3,5 мл, в среднем 1,0 ± 0,9 мл), без зависимости показателей от возраста. У 82 и 79 % мужчин выявлен *pH* <7,0 и объем эякулята <1,5 мл соответственно. Концентрация фруктозы также была низкой (0,375–0,800 мг/мл), а концентрация лимонной кислоты (0,023 мг/мл) и активность кислой фосфатазы – повышенными [8].

Комплексное биохимическое исследование эякулята пациентов с муковисцидозом показало, что количество лимонной кислоты и кислой фосфатазы, а также электролитов (калия, кальция, магния и цинка) в семенной жидкости у мужчин, имеющих обструктивную форму азооспермии, примерно в 3–6 раз превышает таковые в контроле – у здоровых мужчин [23]. Это обусловлено снижением объема семенных пузырьков и относительным увеличением доли секрета предстательной железы, который при аплазии семенных пузырьков составляет основную часть эякулята.

A. de la Taille и соавт. сообщили, что у 63 % из 41 пациента с азооспермией вследствие синдрома CBAVD наблюдалась триада спермиологических изменений: уменьшение объема спермы (<2 мл), pH (<7,2) и концентрации фруктозы (<1 мг/мл), при этом у 73 % пациентов с такой триадой выявлены мутации в гене *CFTR* [15].

M. Daudin и соавт. также обследовали 41 мужчину с синдромом CBAVD в возрасте от 23 до 42 лет (средний возраст 31,5 года) [22]. Мутации и/или аллель 5T гена *CFTR* были обнаружены у 75,6 % пациентов. Средний объем эякулята у них составил 0,9 ± 0,1 мл, *pH* – 6,5 ± 0,1, при этом не выявлено значимого различия между группами пациентов, имеющих и не имеющих мутаций гена *CFTR*. У 78 % пациентов объем эякулята не превышал 1 мл, при этом не обнаружено значимых различий частоты выявления низкого объема эякулята (≤1 мл) у мужчин с мутациями и без мутаций, а также длительности полового воздержания у пациентов с объемом эякулята ≤1 мл и >1 мл [22].

Количество фруктозы в эякуляте обследованных мужчин составило в среднем 5,3 ± 1,3 мкмоль. Выраженное снижение количества фруктозы в семенной жидкости у пациентов с обструктивной азооспермией и синдромом CBAVD отмечено и в других исследованиях. Так, у мужчин с бесплодием, не страдающих муковисцидозом, наличие азооспермии в сочетании с низким объемом эякулята (≤1 мл) и pH (<7,0), а также малым количеством фруктозы в эякуляте (<1 мг) в 79–90 % случаев свидетельствует о наличии синдрома CBAVD, вызванного мутациями гена *CFTR* [22, 23].

В нашем исследовании нормальная концентрация лейкоцитов в эякуляте выявлена у 100 % пациентов с муковисцидозом и у 93 % пациентов с CBAVD, что согласуется с данными других ученых о том, что лейкоспермия не характерна для муковисцидоза [7–9]. Отсутствие лейкоспермии и нормальная вязкость эякулята, выявленные у большинства пациентов, свидетельствуют о невоспалительном характере поражения семявыносящих путей и придаточных половых желез у взрослых мужчин с муковисцидозом и с синдромом CBAVD. Однако при этом следует помнить, что пациенты с муковисцидозом проходят регулярную, а иногда очень длительную антибиотикотерапию.

Обнаруженная у большинства пациентов обследованной выборки частичная проходимость семявыносящих путей свидетельствуют не о первичном отсутствии (агенезии), а о нарушении развития этих производных вольфовых протоков при муковисцидозе и синдроме CBAVD. Это согласуется с результатами патоморфологического исследования, проведенного на аутопсийном

материале, полученном от 15 мальчиков с муковисцидозом, у половины из которых обнаружено наличие сохранных семенных пузырьков [10]. В отличие от них у взрослых мужчин, страдающих муковисцидозом, аномалия развития семенных пузырьков выявлена в 80–90 % случаев, при этом они полностью отсутствуют примерно у 50 % пациентов с муковисцидозом [13]. Нормальные семенные пузырьки обнаружены менее чем у 10 % взрослых с муковисцидозом [12], их одно- или двусторонняя аплазия выявлена у 60–80 % пациентов с синдромами CBAVD и CUAVD, а их отсутствие с одной или обеих сторон по данным трансректального ультразвукового исследования, компьютерной или магнитно-резонансной томографии обнаруживают у 27–67 % пациентов с CBAVD или CUAVD [14–16, 22, 25].

Исследование динамики и механизмов поражения семявыносящих протоков, выполненное на мышах с нокаутированным геном *CFTR* [25], установило, что у самцов мышей развитие семявыносящих путей не отличалось от такового в контрольной группе до 20-го дня постнатального развития (наступление полового созревания у мышей происходит на сроке 30–35 дней), но к 40-му дню выявлены морфологические изменения семявыносящих протоков, при этом отмечено наличие в них густого секрета и сперматозоидов в их люминальной зоне [25]. Эти данные наглядно демонстрируют возникновение признаков поражения семявыносящих протоков в постнатальном периоде и подтверждают представление о том, что муковисцидоз и синдром CBAVD не приводят к агенезии, а вызывают прогрессирующее с возрастом нарушение развития *vas deferens* и семенных пузырьков. Очевидно, что их аплазия возникает после половой дифференциации и обусловлена генетическими причинами. Однако механизмы и срок возникновения нарушений развития дериватов вольфовых протоков при муковисцидозе и синдроме CBAVD у человека остаются неясными.

Отметим также, что синдромы CBAVD и CUAVD, в отличие от муковисцидоза, практически всегда диагностируются только у взрослых мужчин, как правило, в ходе обследования по поводу бесплодия в браке. Выявить данные заболевания в детском возрасте возможно только при медико-генетическом обследовании с проведением соответствующего молекулярно-генетического исследования.

Заключение

Выявленные сперматологические изменения при муковисцидозе и синдроме CBAVD обнаруживают высокую степень сходства. Группа пациентов с муковисцидозом, сопровождающимся азооспермией, и группа пациентов с CBAVD принципиально не различаются по степени выраженности обструкции семявыносящих протоков и нарушений в семенных пузырьках, которая определена по характерным параметрам эякулята (азоо-/криптозооспермия, олигоспермия, низкий *pH* и пониженное содержание фруктозы). Наличие сперматозоидов (криптозооспермия) и НПК, найденных в осадке эякулята, указывает на частичное сохранение проходимости семявыносящих протоков у большинства пациентов с муковисцидозом и CBAVD. Это свидетельствует о несостоятельности имеющегося описания механизма поражения семявыносящих протоков как врожденного их отсутствия и требует замены соответствующего термина на термин «аплазия». Генетическая причина данного нарушения установлена, но патогенетический механизм поражения семявыносящих путей при муковисцидозе и синдромах CBAVD и CUAVD и другие этиологические факторы требуют дальнейшего исследования.

ЛИТЕРАТУРА / REFERENCES

1. Черных В.Б., Степанова А.А., Бескоровайная Т.С. и др. Частота и спектр мутаций и IVS8-T-полиморфизма гена CFTR среди российских мужчин с бесплодием. Генетика 2010;46(6):844–52. [Chernykh V.B., Stepanova A.A., Beskorovainaya T.S. et al. The frequency and spectrum of mutations and the IVS8-T polymorphism of the CFTR gene in Russian infertile men. Genetika = Russian Journal of Genetics 2010;46(6):844–52. (In Russ.)].
2. Claustres M. Molecular pathology of the CFTR locus in male infertility. Reprod Biomed Online 2005;10(1):14–41. PMID: 15705292.
3. Черных В.Б. Ген муковисцидоза и нарушение фертильности у мужчин. Андрология и генитальная хирургия 2010;(4):23–31. [Chernykh V.B. Cystic fibrosis gene and fertility disorders in men. Andrologiya i genital'naya khirurgiya = Andrology and Genital Surgery 2010;(4):23–31. (In Russ.)].
4. Муковисцидоз. Под ред. Н.И. Капранова, Н.Ю. Каширской. М.: Медпрактика-М, 2014. [Cystic fibrosis. Ed. by N.I. Kapranov, N.Yu. Kashirskaya. Moscow: Medpraktika-M, 2014. (In Russ.)].
5. Репина С.А., Красовский С.А., Роживанов Р.В. и др. Андрологическое обследование пациентов с легочной и смешанной формами муковисцидоза. Андрология и генитальная хирургия 2018;19(2):31–9. [Repina S.A., Krasovskiy S.A., Rozhivanov R.V. et al. Andrology examination of patients with pancreatic-sufficient and pancreatic-insufficient cystic fibrosis. Andrologiya i genital'naya khirurgiya = Andrology and Genital Surgery 2018;19(2):31–9. (In Russ.)]. DOI: 10.17650/2070-9781-2018-19-2-31-39.
6. Штаут М.И., Шилейко Л.В., Репина С.А. и др. Комплексное сперматологическое обследование пациентов с муковисцидозом. Андрология и генитальная хирургия 2017;18(4):69–76. [Shtaut M.I., Schileiko L.V., Repina S.A. et al. Comprehensive semen examination in patients with cystic fibrosis. Andrologiya i genital'naya khirurgiya = Andrology and Genital Surgery 2017;18(4):69–76. (In Russ.)]. DOI: 10.17650/2070-9781-2017-18-4-69-76.
7. Denning C.R., Sommers S.C., Quigley H.J.Jr. Infertility in male patients

with cystic fibrosis. Pediatrics 1968;41(1):7–17. PMID: 5635490.
8. Kaplan E., Shwachman H., Perlmutter A.D. et al. Reproductive failure in males with cystic fibrosis. N Engl J Med 1968;279(2):65–9. DOI: 10.1056/NEJM196807112790203. PMID: 5657013.
9. McCallum T.J., Milunsky J.M., Cunningham D.L. et al. Fertility in men with cystic fibrosis: an update on current surgical practices and outcomes. Chest 2000;118(4):1059–62. DOI: 10.1378/chest.118.4.1059.
10. Olson J.R., Weaver D.K. Congenital mesonephric defects in male infants with mucoviscidosis. J Clin Pathol 1969;22(6):725–30. DOI: 10.1136/jcp.22.6.725.
11. Landing B.H., Wells T.R., Wang C.I. Abnormality of the epididymis and vas deferens in cystic fibrosis. Arch Pathol 1969;88(6):569–80. PMID: 5357715.
12. Cornud F., Belin X., Delafontaine D. et al. Imaging of obstructive azoospermia. Eur Radiol 1997;7(7):1079–85. DOI: 10.1007/s003300050258. PMID: 9265680.
13. Rathaus V., Werner M., Freud E. et al. Sonographic findings of the genital tract in boys with cystic fibrosis. Pediatr Radiol 2006;36(2):162–6. DOI: 10.1007/s00247-005-0055-4. PMID: 16322978.
14. Anguiano A., Oates R.D., Amos J.A. et al. Congenital bilateral absence of the vas deferens: a primarily genital form of cystic fibrosis. JAMA 1992;267(13):1794–7. PMID: 1545465.
15. De la Taille A., Rigot J.M., Mahe P. et al. Correlation between genito-urinary anomalies, semen analysis and CFTR genotype in patients with congenital bilateral absence of the vas deferens. Br J Urol 1998;81(4):614–9. PMID: 9598638.
16. Casals T., Bassas L., Egozcue S. et al. Heterogeneity for mutations in the CFTR gene and clinical correlations in patients with congenital absence of the vas deferens. Hum Reprod 2000;15(7):1476–83. PMID: 10875853.
17. Patat O., Pagin A., Siegfried A. et al. Truncating mutations in the adhesion G protein-coupled receptor G2 gene ADGRG2 cause an X-linked congenital bilateral absence of vas deferens. Am J Hum Genet 2016;99(2):437–42. DOI: 10.1016/j.ajhg.2016.06.012.
18. Руководство ВОЗ по исследованию и обработке эякулята человека. Пер. с англ. Н.П. Макарова. Науч. ред. Л.Ф. Курило. 5-е изд. М.: Капитал Принт, 2012. [WHO Laboratory manual for the examination and processing of human semen. Trans. from English by N.P. Makarov. Scientific ed. by L.F. Kurilo. 5th ed. Moscow: Kapital Print, 2012. (In Russ.)].
19. Патент на изобретение № 2328736/10.07.2008. Бюл. № 19. Курило Л.Ф. Способ цитологической диагностики нарушения сперматогенеза. [Patent RUS № 2328736/10.07.2008. Bull. № 19. Kurilo L.F. Method of cytogenetic diagnosis of spermatogenesis violation. (In Russ.)]. Доступно по: http://www.freepatent.ru/patents/2328736. Ссылка активна на 20.01.2019.
20. Андреева М.В., Хаят С.Ш., Шилейко Л.В. и др. Количественный кариологический анализ незрелых половых клеток из эякулята как часть протокола обследования мужчин с бесплодием в браке. Андрология и генитальная хирургия 2017;18(1):62–9. [Andreeva M.V., Khayat S.Sh., Schileiko L.V. et al. Quantitative karyological analysis of immature germ cells from ejaculate as part of examination of patients with infertility in marriage. Andrologiya i genital'naya khirurgiya = Andrology and Genital Surgery 2017;18(1):62–9. (In Russ.)]. DOI: 10.17650/2070-9781-2017-18-1-62-69.
21. Von Eckardstein S., Cooper T.G., Rutscha K. et al. Seminal plasma characteristics as indicators of cystic fibrosis transmembrane conductance regulator(CFTR) gene mutations in men with obstructive azoospermia. Fertil Steril 2000;73(6):1226–31. DOI: 10.1016/S0015-0282(00)00516-1. PMID: 10856487.
22. Daudin M., Bieth E., Bujan L. et al. Congenital bilateral absence of the vas deferens: clinical characteristics, biological parameters, cystic fibrosis transmembrane conductance regulator gene mutations, and implications for genetic counseling. Fertil Steril 2000;74(6):1164–74. DOI: 10.1016/S0015-0282(00)01625-3. PMID: 11119745.
23. Rule A.H., Kopito L., Shwachman H. Chemical analysis of ejaculates from patients with cystic fibrosis. Fertil Steril 1970;21(6):515–20. DOI: 10.1016/S0015-0282(16)37568-9. PMID: 5508518.
24. Chiang H.S., Lin Y.H., Wu Y.N. et al. Advantages of magnetic resonance imaging (MRI) of the seminal vesicles and intra-abdominal vas deferens in patients with congenital absence of the vas deferens. Urology 2013;82(2):345–51. DOI: 10.1016/j.urology.2013.03.038.
25. Reynaert I., Van Der Schueren B., Degeest G. et al. Morphological changes in the vas deferens and expression of the cystic fibrosis transmembrane conductance regulator (CFTR) in control, deltaF508 and knock-out CFTR mice during postnatal life. Mol Reprod Dev 2000;55(2):125–35. DOI: 10.1002/(SICI)1098-2795(200002)55:2%3C125::AID-MRD1%3E3.0.CO;2-Q. PMID: 10618651.

Вклад авторов

М.И. Штаут: получение данных для анализа (спермиологическое исследование), анализ полученных данных, написание текста статьи;
Т.М. Сорокина: клиническое обследование пациентов;
Л.Ф. Курило: разработка методов спермиологического исследования (ККА НПК), редактирование текста статьи;
Г.В. Шмарина: получение данных для анализа (биохимическое исследование эякулята), статистический анализ данных;
Е.Г. Марнат: сбор и обработка данных, обзор публикаций по теме статьи, написание текста статьи;
С.А. Репина: клиническое обследование пациентов с муковисцидозом, анализ полученных данных;
С.А. Красовский: клиническое обследование пациентов с муковисцидозом;
В.Б. Черных: разработка дизайна исследования, клиническое обследование пациентов, анализ полученных данных, написание и редактирование текста статьи.

Authors' contributions

M.I. Shtaut: obtaining data for analysis (spermiological examination), analysis of the data, article writing;
T.M. Sorokina: obtaining data for analysis (clinical examination of patients);
L.F. Kurilo: development of methods of spermiological research (QKA of IGCs), editing the text of the article;
G.V. Shmarina: obtaining data for analysis (biochemical analysis), statistical analysis;
E.G. Marnat: data collection and processing, review of publications on the topic of the article, article writing;
S.A. Repina: clinical examination of patients with cystic fibrosis, analysis of the obtained data;
S.A. Krasovsky: clinical examination of patients with cystic fibrosis;
V.B. Chernykh: developing the research design, obtaining data for analysis (clinical examination of patients), analysis of the data, reviewing of publications of the article's theme, writing and editing of the article.

ORCID авторов/ORCID of authors
М.И. Штаут/M.I. Shtaut: https://orcid.org/0000-0002-0580-5575
Т.М. Сорокина/T.M. Sorokina: https://orcid.org/0000-0002-4618-2466
Л.Ф. Курило/L.F. Kurilo: https://orcid.org/0000-0003-3603-4838
Г.В. Шмарина/G.V. Shmarina: https://orcid.org/0000-0003-4851-8987
Е.Г. Марнат/E.G. Marnat: https://orcid.org/0000-0001-9284-4486
С.А. Репина/S.A. Repina: https://orcid.org/0000-0001-5244-3901
С.А. Красовский/S.A. Krasovsky: https://orcid.org/0000-0001-9642-0947
В.Б. Черных/V.B. Chernykh: https://orcid.org/0000-0002-7615-8512

Конфликт интересов. Авторы заявляют об отсутствии конфликта интересов.
Conflict of interest. The authors declare no conflict of interest.

Финансирование. Работа выполнена в рамках государственного задания Минообрнауки России.
Financing. The study was performed in the framework of the state task of the Ministry of education and science.

Информированное согласие. Все пациенты подписали информированное согласие на участие в исследовании.
Informed consent. All patients gave written informed consent to participate in the study.

Статья поступила: 27.11.2018. **Принята в печать:** 20.12.2018.
Article received: 27.11.2018. **Accepted for publication:** 20.12.2018.

Оценка влияния комплекса «БЕСТФертил» на показатели спермограммы, оксидативного стресса и фрагментации ДНК сперматозоидов у мужчин с бесплодием

С.И. Гамидов, А.Ю. Попова, Н.Г. Гасанов, Р.И. Овчинников, Т.В. Шатылко

ФГБУ «Национальный медицинский исследовательский центр акушерства, гинекологии и перинатологии им. В.И. Кулакова»

Контакты: *Тарас Валерьевич Шатылко shatylko@sar-urology.ru*

Введение. *Идиопатическое мужское бесплодие остается актуальной проблемой андрологии и репродуктологии, несмотря на постоянное совершенствование методов диагностики и лечения состояний, ассоциированных со снижением фертильности у мужчин. Единственным доступным методом консервативного лечения у пациентов с идиопатическим бесплодием является эмпирическая антиоксидантная терапия.*

Материалы и методы. *В наше исследование вошли 55 мужчин из бесплодных пар без каких-либо идентифицируемых причин мужского бесплодия, которым был назначен биологически активный комплекс «БЕСТФертил». Через 90 дней оценивали и сравнивали с исходными значениями показатели спермограммы (концентрация сперматозоидов, доля сперматозоидов с прогрессивной подвижностью (категории A и B), морфология сперматозоидов, концентрация лейкоцитов в эякуляте), результаты MAR-теста, концентрацию активных форм кислорода, определенную с помощью метода хемилюминесценции, и индекс фрагментации ДНК – с помощью метода TUNEL. Комплаентность пациентов оценивали по количеству капсул, принятых ими за период исследования.*

Результаты. *Отмечены значимые различия по доле сперматозоидов с нормальной морфологией (медиана 2 % против 4 %; p <0,001) и доле сперматозоидов с прогрессивной подвижностью (медиана 31,2 % против 41,15 %; p <0,001). Выявлено также статистически значимое снижение индекса фрагментации ДНК (медиана 17,8 % против 15 %; p <0,001) и концентрации активных форм кислорода в семенной плазме (медиана 0,7 мВ/с против 0,5 мВ/с; p = 0,002). Сорок три (78,2 %) пациента были полностью комплаентны, 11 (20 %) пациентов были комплаентны более чем на 90 %, 1 пациент был комплаентен на 89 %. Нежелательных явлений, связанных с приемом «БЕСТФертила», зафиксировано не было.*

Выводы. *Комплекс «БЕСТФертил», обладая хорошим профилем безопасности, может применяться в эмпирической терапии идиопатического мужского бесплодия. Прием утренней и вечерней доз препарата по отдельности повышает эффективность антиоксидантной терапии благодаря разделению биохимически несовместимых компонентов. Прием комплекса «БЕСТФертил» приводит к снижению концентрации активных форм кислорода в семенной плазме и индекса фрагментации ДНК сперматозоидов.*

Ключевые слова: *антиоксидантная терапия, мужское бесплодие, оксидативный стресс, спермограмма, фрагментация ДНК сперматозоидов*

Для цитирования: *Гамидов С.И., Попова А.Ю., Гасанов Н.Г. и др. Оценка влияния комплекса «БЕСТФертил» на показатели спермограммы, оксидативного стресса и фрагментации ДНК сперматозоидов у мужчин с бесплодием. Андрология и генитальная хирургия 2019;20(1):91–8.*

DOI: 10.17650/2070-9781-2019-20-1-91-98

Assessment of influence of “BESTFertil” supplement on semen analysis parameters, oxidative stress markers and sperm DNA fragmentation index in infertile males

S.I. Gamidov, A.Yu. Popova, N.G. Gasanov, R.I. Ovchinnikov, T.V. Shatylko

V.I. Kulakov National Medical Research Center of Obstetrics, Gynecology and Perinatology, Ministry of Health of Russia; 4 Akademika Oparina St., Moscow 117997, Russia;

Background. *Idiopathic male infertility remains an important problem in andrology and reproduction, despite steady advances in diagnostics and treatment of conditions associated with impaired fertility in men. Only available option of conservative treatment for idiopathic male infertility is an empiric antioxidant therapy.*

Materials and methods. *Fifty five men from infertile couples without any identifiable cause of male infertility who received “BESTFertil” supplement were enrolled in this study. Semen analysis parameters (sperm density, percentage of sperm with progressive motility (catego-*

ries A and B), sperm morphology, leukocyte concentration), MAR-test results, reactive oxygen species concentration as measured by chemiluminescence assay and sperm DNA fragmentation index evaluated using TUNEL method were registered and compared with baseline values after 90 days of treatment. Patient compliance was assessed by a number of capsules taken throughout the study period.

Results. *There was a significant difference in percentage of sperm with normal morphological features (median 2 % vs 4 %; p <0.001) and in percentage of A + B motile sperm (medium 31.2 % vs 41.15 %; p <0.001). Also, a statistically significant decrease in sperm DNA fragmentation index (median 17.8 % vs 15 %; p <0.001) and reactive oxygen species concentration in seminal plasma (median 0.7 mV/s vs 0.5 mV/s; p = 0.002). Forty-three (78.2 %) patients were fully compliant, 11 (20 %) patients had compliance over 90 %, and 1 patient was 89 % compliant. No treatment-related adverse events were observed.*

Conclusion. *"BESTFertil" supplement may be used in empiric therapy of idiopathic male infertility and has a good safety profile. Separate intake of morning and evening supplement doses increases efficacy of multicomponent antioxidant therapy by preventing possible interaction between biochemically incompatible components. Treatment with "BESTFertil" supplement leads to a decrease in reactive oxygen species seminal concentration and sperm DNA fragmentation index.*

Key words: *antioxidant therapy, male infertility, oxidative stress, semen analysis, sperm DNA fragmentation*

For citation: *Gamidov S.I., Popova A.Yu., Gasanov N.G. et al. Assessment of influence of "BESTFertil" supplement on semen analysis parameters, oxidative stress markers and sperm DNA fragmentation index in infertile males. Andrologiya i genital'naya khirurgiya = Andrology and Genital Surgery 2019;20(1):91–8.*

Введение

Идиопатическое мужское бесплодие остается актуальной проблемой современной клинической андрологии, и частота его, по данным представляющих исторический интерес ретроспективных обзоров, колеблется от 5 до 66 %, составляя в среднем 25 % [1, 2]. В современных исследованиях вплоть до 75 % случаев мужской субфертильности признаются идиопатическими [3]. Учитывая отсутствие успеха в поисках фактора, на который можно прицельно повлиять для повышения фертильности у этого достаточно большого контингента пациентов, единственным видом лечения здесь, помимо применения вспомогательных репродуктивных технологий, остается эмпирическая терапия [4].

Основным компонентом эмпирической терапии мужского бесплодия является использование антиоксидантных биологически активных добавок (БАД), несомненным преимуществом которых можно считать безопасность применения. В составе большинства официнальных БАД, предназначенных для применения у мужчин из бесплодных пар, главным ингредиентом является L-карнитин, хотя существуют и исключения, например БАД на основе полиненасыщенных жирных кислот и растительных экстрактов. Принципиально можно выделить 2 направления эмпирической антиоксидантной терапии:

1) монокомпонентная антиоксидантная терапия, при которой применяются высокие и сверхвысокие дозы одного действующего вещества (чаще всего L-карнитина и его производных). Эффективность этого вида терапии известна, однако передозировка антиоксидантов может приводить к обратному эффекту – снижению мужской фертильности в результате так называемого восстановительного стресса, которому до сих пор уделяется очень мало внимания [5];
2) комбинированная антиоксидантная терапия, при которой БАД содержит несколько компонентов в умеренных дозах. Это позволяет восполнить предполагаемый дефицит сразу нескольких микронутриентов. С другой стороны, нельзя с полной уверенностью исключить возможность взаимодействия между компонентами, снижающего их суммарную эффективность.

Иногда врачи назначают сразу несколько антиоксидантов по отдельности в составе однокомпонентных добавок, доступных в аптечной сети и спортивных магазинах. Этот подход имеет существенные недостатки, так как усложняет схему проведения терапии и снижает комплаентность пациентов обратно пропорционально количеству капсул, которое нужно употребить в течение суток. Кроме того, нельзя быть уверенным в уровне контроля и качестве субстанции, используемой при производстве спортивных добавок.

Интересным подходом к комбинированной антиоксидантной терапии является использование БАД, в которых компоненты разделены на несколько «фракций» с различным временем приема. Такой подход позволяет уменьшить вероятность антагонистического взаимодействия между компонентами и не оказывает значимого негативного влияния на комплаентность пациентов. Примером может служить комплекс «БЕСТФертил», ингредиенты которого распределены по разным капсулам: для утреннего и вечернего приема. Благодаря этому принципу, в частности, обеспечивается раздельный прием аскорбиновой кислоты и глутатиона, которые по отдельности являются мощными антиоксидантами, но при нахождении в одной среде в больших концентрациях способны нивелировать действие друг друга [6].

Вопрос о преимуществах какого-либо вида антиоксидантной терапии в эмпирическом лечении мужского бесплодия на данный момент не может быть

решен с позиций доказательной медицины в связи с отсутствием масштабных плацебоконтролируемых рандомизированных исследований. Тем не менее мы посчитали нужным проведение небольшого пилотного исследования по применению комплекса с раздельным приемом различных групп компонентов («БЕСТФертил»).

Цель исследования – определение целесообразности применения БАД с раздельным приемом и подтверждение концепции (proof of concept study).

Материалы и методы

В наше исследование вошли 55 мужчин из бесплодных пар, принимавших «БЕСТФертил» на протяжении 3 мес (90 сут). Женщины из бесплодных пар были гинекологически и эндокринологически здоровы.

Критерий включения в исследование: вынужденное бесплодие в течение >12 мес при регулярной половой жизни без использования методов контрацепции.

Критерии исключения:
- любая идентифицируемая причина мужского фактора бесплодия (варикоцеле, крипторхизм, гипогонадизм, инфекция добавочных мужских половых желез и т. д.);
- наличие женского фактора бесплодия;
- привычное невынашивание беременности;
- аллергия на компоненты исследуемого препарата.

Характер распределения оценивали с помощью теста Колмогорова–Смирнова. Переменные с нормальным распределением здесь и далее представлены в виде среднего значения и стандартного отклонения, переменные с распределением, отличающимся от нормального, – в виде медианы и межквартильного интервала.

Медиана возраста пациентов составила 35 лет (диапазон 21–63 года; межквартильный интервал 8), медиана возраста жен пациентов – 32 года (диапазон 19–40; межквартильный интервал 5). Медиана индекса массы тела пациентов составила 25 (диапазон 21–37; межквартильный интервал 4). Двадцать семь (49,1 %) пациентов имели избыточную массу тела. В 4 парах наблюдалось вторичное бесплодие. Шесть пациентов из 55 перенесли варикоцелэктомию >3 лет назад.

Пациенты принимали комплекс «БЕСТФертил» в соответствии с инструкцией: по 2 капсулы утром и 2 капсулы вечером, запивая их достаточным количеством воды. Пациентов инструктировали продолжать прием «БЕСТФертила» даже при наступлении у их жен беременности. Комплаентность оценивали по количеству оставшихся капсул (всего за 90 дней исследования каждый пациент должен был принять 360 капсул).

В начале и в конце исследования пациенты после 3–4-дневного воздержания сдавали образец эякулята. Всех пациентов просили соблюдать адекватный питьевой режим, избегать перегрева и употребления табака, сообщать о случаях лихорадки. В соответствии с руководством Всемирной организации здравоохранения оценивались следующие спермиологические параметры:
- концентрация сперматозоидов;
- доля сперматозоидов с прогрессивной подвижностью (категории А и В);
- доля сперматозоидов с нормальной морфологией по строгим критериям Крюгера;
- количество лейкоцитов в эякуляте.

Дополнительно оценивались следующие показатели:
- доля связанных с антителами сперматозоидов (определялась с помощью MAR-теста);
- концентрация активных форм кислорода (определялась методом хемилюминесценции);
- индекс фрагментации ДНК (определялся методом TUNEL).

При контрольном визите оценивали наступление беременности в паре. Сравнение показателей с нормальным распределением проводили с помощью парного *t*-теста Стьюдента, сравнение других показателей – с помощью критерия знаковых рангов Уилкоксона.

Результаты

Сорок три (78,2 %) пациента были полностью комплаентны. У 11 (20 %) пациентов осталось на руках <36 капсул (<10 % от общего количества), у 1 пациента – 40 капсул (11 % от общего количества). В целом пациенты в нашей выборке были достаточно привержены назначенной терапии, что позволило никого не исключать из финального анализа. Нежелательных явлений, связанных с приемом «БЕСТФертила», зафиксировано не было.

У 12 (21,8 %) пар в течение 3 мес наступила беременность, что является весьма неплохим результатом. Тем не менее отсутствие группы сравнения, относительно небольшой объем выборки и количество событий требуют проведения дальнейших исследований для валидации данного результата.

Результаты сравнения спермиологических показателей до и после терапии представлены в табл. 1. Статистически значимые различия наблюдались в отношении доли сперматозоидов с нормальной морфологией, хотя динамика этого показателя была не сильно выраженной (медиана 2 % против 4 %; p <0,001), и в отношении доли сперматозоидов с прогрессивной подвижностью (медиана 31,2 % против 41,15 %; p <0,001).

В табл. 2 продемонстрирована динамика других лабораторных показателей на фоне проводимой терапии. Здесь различия были более выраженными, чем в стандартных показателях спермограммы. Продемонстрировано статистически значимое снижение индекса фрагментации ДНК и концентрации активных форм кислорода в семенной плазме.

Таблица 1. *Динамика спермиологических показателей на фоне терапии «БЕСТФертилом»*

Table 1. *Dynamics of sperm analysis parameters during treatment with «BESTFertil»*

Показатель Parameter	До терапии Pre-therapy				После терапии Post-therapy				Изменение показателя, % Difference, %	*p*
	Среднее значение Mean value	Стандартное отклонение Standard deviation	Медиана Median	Межквартильный интервал Interquartile range	Среднее значение Mean value	Стандартное отклонение Standard deviation	Медиана Median	Межквартильный интервал Interquartile range		
Доля сперматозоидов с прогрессивной подвижностью (категории A и B), % Percentage of sperm with progressive motility (categories A and B), %	31,2	16,1	–	–	41,15	13,9	–	–	31,9	0,001
Концентрация сперматозоидов, 10^6/мл Sperm density, 10^6/ml	–	–	42	50	–	–	45	41	7,1	0,095
Доля сперматозоидов с нормальной морфологией, % Percentage of sperm with normal morphology, %	–	–	2	1	–	–	4	1	50	<0,001
Количество лейкоцитов, млн/мл Leukocyte concentration, 10^6/ml	–	–	0	0,2	–	–	0	0,5	0	0,871

Таблица 2. *Динамика прочих лабораторных показателей эякулята на фоне терапии «БЕСТФертилом»*

Table 2. *Dynamics of other semen test values during treatment with «BESTFertil»*

Показатель Parameter	До терапии Pre-therapy		После терапии Post-therapy		Изменение показателя, % Difference, %	*p*
	Медиана Median	Межквартильный интервал Interquartile range	Медиана Median	Межквартильный интервал Interquartile range		
Концентрация активных форм кислорода, мВ/с Reactive oxygen species concentration, mV/s	0,7	0,3	0,5	0,3	–28,6	0,002
Индекс фрагментации ДНК, % DNA fragmentation index, %	17,8	3,5	15	4,2	–15,7	<0,001
Доля связанных с антителами сперматозоидов, % Percentage of antibody-bound sperm, %	0	1	0	1	0	0,286

Обсуждение

Использование антиоксидантных БАД остается самым популярным вариантом эмпирической терапии при идиопатическом мужском бесплодии [7, 8]. Основным компонентом большинства таких препаратов является L-карнитин. Его эффект обусловлен, во-первых, антиоксидантными свойствами, во-вторых, способностью переносить длинноцепочечные жирные кислоты внутрь митохондрий, регулируя энергетический обмен и подвижность сперматозоидов. A. Zöpfgen и соавт. показали, что в семенной плазме мужчин с идиопатической инфертильностью содержание карнитина и его производных снижено [9]. Это может означать, что поступление его извне может улучшить фертильность. В ряде неконтролируемых исследований БАД с L-карнитином обеспечивали неплохие результаты и демонстрировали небольшое количество нежелательных явлений, в результате чего L-карнитин за последние 10 лет стал, пожалуй, самым популярным антиоксидантом в андрологии и репродуктологии. В итальянском исследовании было продемонстрировано некоторое улучшение кинетики сперматозоидов при идиопатической астенозооспермии на фоне приема L-карнитина и ацетил-L-карнитина [10]. Общая подвижность сперматозоидов в основной группе возросла на 34,46 %, а в группе сравнения – лишь на 0,52 %. За 9 мес наблюдения беременность была достигнута в 12 парах, 3 из которых относились к группе плацебо. Исследование M. Sigman и соавт. не дало похожего результата [11]: через 24 нед приема L-карнитина не было отмечено статистически значимого различия в подвижности сперматозоидов по сравнению с группой плацебо. У 1 пары из группы плацебо наступила беременность, и у 1 пары из группы L-карнитина наступило оплодотворение в результате применения вспомогательных репродуктивных технологий. Что касается других антиоксидантов, применяемых в эмпирической терапии мужского бесплодия, то здесь данные еще более противоречивы и практически не поддаются интерпретации. Недавний метаанализ продемонстрировал, что коэнзим Q10, омега-3-полиненасыщенные жирные кислоты, цинк и селен могут оказывать положительное влияние на мужскую фертильность [12].

Прием комплекса «БЕСТФертил» на протяжении 3 мес приводил к повышению доли сперматозоидов с прогрессивной подвижностью (категории A и B) практически на треть (41,15 % против 31,2 %; $p = 0{,}001$). Этот параметр спермограммы является ключевым фактором, определяющим мужскую фертильность. Однако нам не удалось получить подтверждения тому, что прием антиоксидантного комплекса статистически значимо повышает концентрацию сперматозоидов, хотя мы и наблюдали некоторую положительную динамику: на фоне терапии этот показатель возрос на 7,1 %. Отсутствие статистической значимости в данном случае может объясняться тем, что в нашей выборке не было пациентов с выраженной олигозооспермией из-за достаточно строгих критериев исключения.

Кроме того, мы обратили внимание на умеренное положительное влияние антиоксидантной терапии на морфологию сперматозоидов, которое согласуется с данными других исследователей [13]. Более глубокий анализ показал, что прием «БЕСТФертила» снижал концентрацию активных форм кислорода в эякуляте и индекс фрагментации ДНК сперматозоидов. Известно, что фрагментация ДНК сперматозоидов негативно сказывается на вероятности зачатия и может быть одной из причин потери плода на ранних сроках [14, 15]. Пагубное влияние высокого индекса фрагментации ДНК наиболее сильно выражено в отношении этапа формирования бластоцисты [16]. Это делает особенно перспективным изучение использования комплекса «БЕСТФертил» в условиях подготовки пар к применению вспомогательных репродуктивных технологий.

Присутствие в эякуляте активных форм кислорода также является серьезным патогенетическим фактором мужской субфертильности, через который реализуется негативное влияние стресса, воспаления и инфекции [17, 18]. Кроме того, активные формы кислорода выступают регуляторами подвижности сперматозоидов, и их чрезмерно высокая концентрация может привести к альтерации этой функции [19].

Таким образом, нам удалось подтвердить положительное влияние изучаемого комплекса на суррогатные конечные точки в эмпирической терапии мужской инфертильности. Что касается истинных конечных точек, т.е. частоты наступления беременности и частоты рождения детей, мы также получили многообещающие результаты: у 12 пар из 55 наступила беременность в течение всего лишь 3 мес, в ходе которых проводилось исследование. Однако окончательные выводы можно будет сделать только после проведения крупного и достаточно продолжительного исследования с включением группы сравнения, в котором акцент будет делаться именно на репродуктологические исходы. Показания к применению антиоксидантных комплексов могут быть расширены. Так, они могут применяться с хорошим результатом не только при идиопатическом мужском бесплодии, но и в составе адъювантной терапии после хирургического лечения варикоцеле [20]. Это направление также является перспективным для проведения дальнейших исследований.

Еще одним важным результатом нашего исследования является доказательство того, что двухэтапный прием препарата, разделенного на утреннюю и вечернюю дозы, вопреки нашим опасениям, практически не оказывает негативного влияния на комплаентность пациентов. Приверженность лечению, которая во многом определяет успех эмпирической терапии мужского бесплодия, при назначении комплекса «БЕСТФертил» оставалась на высоком уровне.

Заключение

Комплекс «БЕСТФертил» обладает хорошим профилем безопасности и может успешно применяться в эмпирической терапии идиопатического мужского бесплодия. Раздельный прием утренней и вечерней доз ингредиентов препарата несущественно сказывается на комплаентности пациентов, в то же время потенциально улучшая результаты лечения благодаря разделению биохимически несовместимых компонентов. Эффект терапии может быть сложно отследить по параметрам рутинной спермограммы, так как действие «БЕСТФертила» опосредовано в первую очередь снижением концентрации активных форм кислорода и индекса фрагментации ДНК сперматозоидов.

ЛИТЕРАТУРА / REFERENCES

1. Dubin L., Amelar R.D. Etiologic factors in 1294 consecutive cases of male infertility. Fertil Steril 1971;22(8):469–74. PMID: 4398669.
2. Greenberg S.H., Lipshultz L.I., Wein A.J. Experience with 425 subfertile male patients. J Urol 1978;119(4):507–10. PMID: 25971.
3. Punab M., Poolamets O., Paju P. Causes of male infertility: a 9-year prospective monocentre study on 1737 patients with reduced total sperm counts. Hum Reprod 2017;32(1):18–31. PMID: 27864361. DOI: 10.1093/humrep/dew284.
4. Камалов А.А., Чалый М.Е., Епифанова М.В. Эмпирические подходы к лечению мужского бесплодия. Эффективная фармакотерапия 2015;(27):22–4. [Kamalov A.A., Chaly M.Y., Yepifanova M.V. Empirical approaches to treatment of male infertility. Effektivnaya farmakoterapiya = Effective Pharmacotherapy 2015;(27):22–4. (In Russ.)].
5. Henkel R., Sandhu I.S., Agarwal A. The excessive use of antioxidant therapy: A possible cause of male infertility? Andrologia 2019;51(1):e13162. PMID: 30259539. DOI: 10.1111/and.13162.
6. Chen P., Stone J., Sullivan G. et al. Supplementary glutathione counteracts with pharmacologic ascorbate in preclinical cancer models. Free Radic Biol Med 2011;51(3):681–7.
7. Овчинников Р.И., Попова А.Ю., Гамидов С.И., Квасов А.В. Антиоксидантная терапия – ключ к лечению идиопатического мужского бесплодия. Медицинский совет 2017;(20):177–81. [Ovchinnikov R.I., Popova A.Yu., Gamidov S.I., Kvasov A.V. Antioxidant therapy is the key to the treatment of idiopathic male infertility. Meditsinsky sovet = Medical Council 2017;(20):177–81. (In Russ.)].
8. Виноградов И.В., Габлия М.Ю., Родионов М.А., Виноградова Л.М. Результаты общероссийского исследования эффективности комплекса ацетил-L-карнитина и L-карнитина фумарата в лечении бесплодия у мужчин. Андрология и генитальная хирургия 2014;15(3):80–3. [Vinogradov I.V., Gablya M.Y., Rodionov M.A., Vinogradova L.M. The results of nationwide survey efficiency of the complex acetyl-L-carnitine and L-carnitine fumarate in the treatment of infertile marriages due to the presence of male factor. Andrologiya i genital'naya khirurgiya = Andrology and Genital Surgery. 2014;15(3):80–3. (In Russ.)]. DOI: 10.17650/2070-9781-2014-3-80-83.
9. Zöpfgen A., Priem F., Sudhoff F. et al. Relationship between semen quality and the seminal plasma components carnitine, alpha-glucosidase, fructose, citrate and granulocyte elastase in infertile men compared with a normal population. Hum Reprod 2000;15(4):840–5. PMID: 10739829.
10. Balercia G., Regoli F., Armeni T. et al. Placebo-controlled double-blind randomized trial of the use of l-carnitine, l-acetylcarnitine, or combined l-carnitine and l-acetylcarnitine in men with idiopathic asthenozoospermia. Fertil Steril 2005;84(3):662–71. PMID: 16169400. DOI: 10.1016/j.fertnstert.2005.03.064.
11. Sigman M., Glass S., Campagnone J., Pryor J.L. Carnitine for the treatment of idiopathic asthenospermia: a randomized, double-blind, placebo-controlled trial. Fertil Steril 2006;85(5):1409–14. PMID: 16600222. DOI: 10.1016/j.fertnstert.2005.10.055.
12. Salas-Huetos A., Rosique-Esteban N., Becerra-Tomás N. et al. The effect of nutrients and dietary supplements on sperm quality parameters: a systematic review and meta-analysis of randomized clinical trials. Adv Nutr 2018;9(6):833–48. PMID: 30462179. DOI: 10.1093/advances/nmy057.
13. Ефремов Е.А., Касатонова Е.В., Мельник Я.И., Никушина А.А. Изолированная тератозооспермия: есть ли место антиоксидантной терапии? Урология 2017;(5):124–31. [Efremov E.A., Kasatonova E.V., Mel'nik Ya.I., Nikushina A.A. Isolated teratozoospermia: is there a role for antioxidant therapy? Urologiya = Urology 2017;(5):124–31. (In Russ.)]. DOI: 10.18565/urology.2017.5.124-131.
14. Овчинников Р.И., Гамидов С.И., Попова А.Ю. и др. Причины репродуктивных потерь у мужчин – фрагментация ДНК сперматозоидов. Русский медицинский журнал 2015;23(11):634–8. [Ovchinnikov R.I., Hamidov S.I., Popova A.Yu. et al. Causes of reproductive losses in men is fragmentation of sperm DNA. Russky meditsinsky zhurnal = Russian Medical Journal 2015;23(11):634–8. (In Russ.)].
15. Коршунов М.Н., Коршунова Е.С., Даренков С.П. Прогностическая ценность показателя ДНК-фрагментации сперматозоидов в успехе программ вспомогательных репродуктивных технологий. Эмпирическая антиоксидантная терапия в коррекции ДНК-фрагментации на фоне патологического окислительного стресса эякулята. Экспериментальная и клиническая урология 2017;(3):70–7. [Korshunov M.N., Korshunova E.S., Darenkov S.P. Predictive value of DNA fragmentation index in sperm cells for the success of assisted reproductive techniques. Empirical antioxidant therapy for the correction of DNA fragmentation in the setting of pathological oxidative stress of the ejaculate. Eksperimentalnaya i klinicheskaya urologiya = Experimental and Clinical Urology 2017;(3):70–7. (In Russ.)].
16. Виноградов И.В., Виноградова Л.М., Базанов П.А., Юткин Е.В. Лечение мужского бесплодия, обусловленного высокой степенью фрагментации ДНК сперматозоидов. Проблемы репродукции 2014;20(3):67–72. [Vinogradov I.V., Vinogradova L.M., Bazanov P.A., Iutkin E.V. Treatment of male infertility due to sperm DNA fragmentation. Problemy reproduktsii = Russian Journal of Human Reproduction 2014;20(3):67–72. (In Russ.)].
17. Agarwal A., Rana M., Qiu E. et al. Role of oxidative stress, infection and inflammation in male infertility. Andrologia 2018;50(11):e13126. PMID: 30569652. DOI: 10.1111/and.13126.
18. Roychoudhury S., Sharma R., Sikka S., Agarwal A. Diagnostic application of total antioxidant capacity in seminal plasma to assess oxidative stress in male factor infertility. J Assist Reprod Genet

2016;33(5):627–35. PMID: 26941096. DOI: 10.1007/s10815-016-0677-5.
19. Алоян К.А., Матвеев А.В., Морев В.В., Корнеев И.А. Физиологические механизмы обеспечения подвижности сперматозоидов. Урологические ведомости 2013;3(4):14–9. [Aloyan K.A., Matveyev A.V., Morev V.V., Korneyev I.A. Physiology of sperm motility. Urologicheskie vedomosti = Urological Statements 2013;3(4):14–9. (In Russ.)].
20. Гамидов С.И., Попков В.М., Шатылко Т.В. и др. Место медикаментозной терапии в лечении мужчин с варикоцеле. Урология 2018;(5):114–21. [Gamidov S.I., Popkov V.M., Shatylko T.V. et al. The role of drug therapy in the management of varicocele. Urologiya = Urology 2018;(5):114–21. (In Russ.)]. DOI: 10.18565/urology.2018.5.114-121.

Конфликт интересов. Авторы заявляют об отсутствии конфликта интересов.
Conflict of interest. The authors declare no conflict of interest.

Финансирование. Исследование проведено без спонсорской поддержки.
Financing. The study was performed without external funding.

Информированное согласие. Все пациенты подписали информированное согласие на участие в исследовании.
Informed consent. All patients gave written informed consent to participate in the study.

Вклад авторов
С.И. Гамидов: разработка дизайна исследования, лечение пациентов, наблюдение за пациентами, контакт с пациентами, сбор первичных данных, написание текста статьи;
А.Ю. Попова: разработка дизайна исследования, лечение пациентов, наблюдение за пациентами, контакт с пациентами, сбор первичных данных;
Н.Г. Гасанов: лечение пациентов, наблюдение за пациентами, контакт с пациентами, сбор первичных данных;
Р.И. Овчинников: лечение пациентов, наблюдение за пациентами, контакт с пациентами, сбор первичных данных;
Т.В. Шатылко: разработка дизайна исследования, обработка статистических данных, написание текста статьи.
Authors' contributions
S.I. Gamidov: developing the research design, patient treatment, patient monitoring, contact with patients, primary data collecting, article writing;
A.Yu. Popova: developing the research design, patient treatment, patient monitoring, contact with patients, primary data collecting;
N.G. Gasanov: patient treatment, patient monitoring, contact with patients, primary data collecting;
R.I. Ovchinnikov: patient treatment, patient monitoring, contact with patients, primary data collecting;
T.V. Shatylko: developing the research design, statistical data processing, article writing.

ORCID авторов/ORCID of authors
С.И. Гамидов/S.I. Gamidov: https://orcid.org/0000-0002-9128-2714
А.Ю. Попова/A.Yu. Popova: https://orcid.org/0000-0003-1163-5602
Н.Г. Гасанов/N.G. Gasanov: https://orcid.org / 0000-0003-4695-9789
Р.И. Овчинников/R.I. Ovchinnikov: https://orcid.org/0000-0001-8219-5216
Т.В. Шатылко/T.V. Shatylko: https://orcid.org/0000-0002-3902-9236

Статья поступила: 10.02.2019. **Принята к публикации:** 10.03.2019.
Article received: 10.02.2019. **Accepted for publication:** 10.03.2019.

Негативное влияние антиретровирусной терапии на показатели спермограммы у мужчин, инфицированных ВИЧ

Е.В. Митюрина, С.Г. Перминова, Ф.Н. Селимова, А.Ю. Попова, А.Н. Абубакиров, Т.А. Назаренко

ФГБУ «Национальный медицинский исследовательский центр акушерства, гинекологии и перинатологии им. В.И. Кулакова»; Россия, 117997 Москва, ул. Академика Опарина, 4

Контакты: *Елена Викторовна Митюрина mity-elena@yandex.ru*

Цель исследования *– оценить показатели спермограммы мужчин, инфицированных ВИЧ и принимающих антиретровирусные препараты.*

Материалы и методы. *В проспективное исследование «случай–контроль» вошли 115 мужчин: в основную группу – 51 пациент с ВИЧ-инфекцией, в контрольную группу – 64 пациента с отрицательным результатом серологического исследования на наличие ВИЧ и нормальными показателями спермограммы. Проведена оценка 97 и 111 образцов спермы. Статус пациентов с ВИЧ-инфекцией оценивали на основании данных о стадии и фазе заболевания, уровне вирусной нагрузки, уровне лимфоцитов CD3+, CD4+, CD8+ и длительности антиретровирусной терапии (АРВТ).*

Результаты. *«Стаж» ВИЧ-инфекции варьировал от 2 до 9 лет (медиана 5 лет). Антиретровирусные препараты принимали все пациенты. Медиана продолжительности приема препаратов – 1,5 года. У 48,4 % ВИЧ-инфицированных пациентов выявлена нормозооспермия. В структуре патозооспермии преобладала тератозооспермия (40 %), при этом доля патологических форм сперматозоидов у мужчин с ВИЧ-инфекцией была существенно больше по сравнению с таковой у мужчин без ВИЧ (соответственно 97 (96–98) и 96 (95–96) %, p = 0,0001). Объем эякулята (2,7 (2,0–3,4) и 3,1 (2,3–4,0) мл, p = 0,003), общее количество (89,1 (47,3–153,0) и 198,8 (138,5–272,8) млн, p = 0,0001), концентрация (36 (21–52) и 63,5 (46–91) млн/мл, p = 0,0001), доля прогрессивно-подвижных (40 (31–53) и 55 (48,7–62,2) %, p = 0,0001) и жизнеспособных сперматозоидов (78 (71,5–81,0) и 84 (82–87) %, p = 0,0001) были статистически значимо меньше, а число неподвижных форм (50 (39–55,5) и 38 (31,7–42,2) %, p = 0,0001) существенно больше у ВИЧ-инфицированных пациентов, чем у мужчин без ВИЧ. Установлена отрицательная корреляция числа аномальных сперматозоидов с уровнем лимфоцитов CD4+ (r = –0,362, p = 0,026), длительности заболевания с концентрацией сперматозоидов (r = –0,242, p = 0,020), доли прогрессивно-подвижных форм категории B с длительностью заболевания (r = –0,241, p = 0,024). Длительность АРВТ отрицательно коррелировала с долей прогрессивно-подвижных сперматозоидов категории B (r = –0,224, p = 0,036). Доля сперматозоидов с фрагментированной ДНК была существенно больше у пациентов с ВИЧ-инфекцией, чем у мужчин без ВИЧ (соответственно 15,8 (12,4–23,0) и 9,95 (7,3–12,4) %, p = 0,001).*

Заключение. *У ВИЧ-инфицированных пациентов, принимающих антиретровирусные препараты, усиливается фрагментация ДНК сперматозоидов и увеличивается доля их патологических форм. Доля аномальных форм сперматозоидов выше при низких показателях CD4+ лимфоцитов. Концентрация сперматозоидов снижается, а доля их неподвижных форм увеличивается при длительном течении ВИЧ-инфекции. АРВТ оказывает негативное влияние на подвижность сперматозоидов.*

Ключевые слова: *ВИЧ, антиретровирусная терапия, фрагментация ДНК, фертильность, бесплодие, спермограмма*

Для цитирования: *Митюрина Е.В., Перминова С.Г., Селимова Ф.Н. и др. Негативное влияние антиретровирусной терапии на показатели спермограммы у мужчин, инфицированных ВИЧ. Андрология и генитальная хирургия 2019;20(1):99–107.*

DOI: 10.17650/2070-9781-2019-20-1-99-107

Negative effect of antiretroviral therapy on spermogram values in HIV-positive men

E.V. Mityurina, S.G. Perminova, F.N. Selimova, A.Yu. Popova, A.N. Abubakirov, T.A. Nazarenko

V.I. Kulakov National Research Center of Obstetrics, Gynecology and Perinatology, Ministry of Health of Russia; 4 Akademika Oparina St., Moscow 117997, Russia

The study objective is *to analyze spermogram values in HIV-positive men receiving antiretroviral therapy (ART).*

Materials and methods. *The prospective case-controlled study included 115 men: the main group consisted of 51 patients with HIV, control group consisted of 64 patients with negative serological test for HIV and normal spermogram values. In total, 97 and 111 sperm samples were analyzed. HIV status was evaluated based on disease stage and phase, viral load, CD3+, CD4+, CD8+ lymphocyte counts and ART duration.*

Results. *History of HIV varied between 2 and 9 years (median 5 years). All patients were receiving ART. Median duration of drug administration was 1.5 years. In 48.4 % of HIV-positive patients, normozoospermia was observed. In the structure of pathological zoospermia, teratozoospermia was the most prevalent (40 %), and the percentage of pathological forms of spermatozoa in HIV-positive men was significantly*

higher than in HIV-negative men (97 (96–98) and 96 (95–96) %, p = 0.0001, respectively). Ejaculate volume (2.7 (2.0–3.4) and 3.1 (2.3–4.0) ml, p = 0.003), total count (89.1 (47.3–153.0) and 198.8 (138.5–272.8) million, p = 0.0001), concentration (36 (21–52) and 63.5 (46–91) million/ml, p = 0.0001), percentage of progressive motile (40 (31–53) and 55 (48.7–62.2) %, p = 0.0001) and viable sperm (78 (71.5–81.0) and 84 (82–87) %, p = 0.0001) were significantly lower, and the number of immotile forms (50 (39–55.5) and 38 (31.7–42.2) %, p = 0.0001) significantly higher in HIV-positive patients than in men without HIV. Negative correlations between the number of abnormal spermatozoa and CD4+ lymphocyte count (r = –0.362, p = 0.026), disease duration and sperm concentration (r = –0.242, p = 0.020), percentage of progressive motile sperm (grade B) and disease duration (r = –0.241, p = 0.024) were established. ART duration negatively correlated with the percentage of progressive motile sperm (grade B) (r = –0.224, p = 0.036). Percentage of sperm with fragmented DNA was significantly higher in HIV-positive patients compared to HIV-negative men (15.8 (12.4–23.0) and 9.95 (7.3–12.4) %, p = 0.001, respectively).

Conclusion. In HIV-positive patients receiving ART, sperm DNA fragmentation and the number of pathological forms are increased. Percentage of abnormal forms is higher for lower CD4+ lymphocyte counts. Sperm concentration decreases, and percentage of immobile forms increases with duration of HIV infection. ART negatively affects sperm motility.

Key words: *HIV, antiretroviral therapy, DNA fragmentation, fertility, infertility, spermogram*

For citation: *Mityurina E.V., Perminova S.G., Selimova F.N. et al. Negative effect of antiretroviral therapy on spermogram values in HIV-positive men. Andrologiya i genital'naya khirurgiya = Andrology and Genital Surgery 2019;20(1):99–107.*

Введение

В настоящее время около 37 млн человек в мире живут с ВИЧ-инфекцией [1]. Общее число ВИЧ-инфицированных в Российской Федерации составило 1 272 403 человека (по состоянию на 1-е полугодие 2018 г.). Наиболее высокая частота инфицированности ВИЧ наблюдается среди лиц 30–44 лет. Среди больных преобладают мужчины (63 %), из них 3,3 % – в возрасте 35–39 лет, многие планируют стать отцами[1].

Антиретровирусная терапия (АРВТ) позволяет этим пациентам безопасно реализовать репродуктивную функцию. АРВТ проводят по трехкомпонентной схеме. Цель терапии – подавление репликации вируса и снижение количества РНК ВИЧ до неопределяемых значений как в крови, так и в семенной плазме [2, 3].

Исследователи не выявили на поверхности сперматозоидов рецепторы, необходимые для проникновения ВИЧ в клетку, а именно CD4, CXCR4 и CCR5 [4], тем не менее остается много вопросов о влиянии ВИЧ-инфекции на фертильность мужчин. Одни исследователи опубликовали данные о том, что у ВИЧ-инфицированных пациентов уменьшается объем эякулята, общее количество, концентрация, подвижность сперматозоидов [5–7], а также доля сперматозоидов с нормальной морфологией [5, 7, 8]. В других исследованиях не выявлено снижения фертильности ВИЧ-инфицированных мужчин [9–12], за исключением тех пациентов, общее состояние которых резко ухудшилось по причине прогрессирующей иммуносупрессии [12].

Роль АРВТ в развитии изменений сперматогенеза остается до конца не ясной. Согласно данным J.D. Nicopoullos и соавт. (2011), АРВТ может отрицательно влиять на показатели сперматогенеза, что проявляется в снижении концентрации, подвижности сперматозоидов, увеличении доли патологических форм [13]. W.A. Robbins и соавт. (2001), напротив, при оценке качества спермы у 26 мужчин не выявили отрицательного воздействия АРВТ на параметры сперматогенеза [14]. Более того, существует мнение, что если наличие ВИЧ ухудшает качество спермы, то противовирусное лечение способно его улучшить у мужчин с длительным «стажем» заболевания и/или наличием симптомов [15].

Одним из возможных механизмов негативного влияния АРВТ, в частности нуклеотидных ингибиторов обратной транскриптазы (НИОТ), на качество спермы может быть изменение метаболизма сперматозоидов [16] из-за митохондриальной токсичности препаратов [3, 17, 18]. В работе T. Hulgan и соавт. (2003) показано, что токсический эффект АРВТ обусловлен развитием оксидативного стресса [19]. Образование активных форм кислорода усиливает перекисное окисление липидов и приводит к повреждению хроматина сперматозоидов и нарушению целостности их ДНК [20, 21]. Кроме того, активные формы кислорода повреждают мембрану сперматозоидов, в результате чего снижается их подвижность и способность оплодотворять яйцеклетку [22].

В последние годы большое внимание уделяется изучению фрагментации ДНК сперматозоидов как основной причине мужского бесплодия. Известно, что фрагментация ДНК сперматозоидов вызывает нарушение фертилизации, ухудшение качества эмбрионов, увеличение частоты самопроизвольных абортов и снижение частоты наступления беременности при зачатии естественным путем или с помощью вспомогательных репродуктивных технологий [23, 24]. По данным V. Savasi и соавт. (2018), доля сперматозоидов

[1]По данным Федерального научно-методического центра по профилактике и борьбе со СПИДом ФБУН «Центральный научно-исследовательский институт эпидемиологии» Роспотребнадзора (справка от 30.06.2018).

с фрагментированной ДНК увеличивается у ВИЧ-инфицированных пациентов, принимающих антиретровирусные препараты, по сравнению с пациентами, не проходящими терапию [25].

Отсутствие однозначных данных о фертильности у мужчин с ВИЧ-инфекцией на фоне АРВТ послужило основанием для проведения настоящего исследования.

Цель исследования – оценить показатели спермограммы мужчин, инфицированных ВИЧ и принимающих антиретровирусные препараты.

Материалы и методы

Проведено проспективное исследование «случай – контроль» с участием 115 мужчин, которые обратились в 1-е гинекологическое отделение (руководитель к.м.н. А.Н. Абубакиров) ФГБУ «Научный центр акушерства, гинекологии и перинатологии им. В.И. Кулакова» Минздрава России для оценки фертильности и получения медицинской помощи в реализации репродуктивной функции.

Основную группу составил 51 мужчина с ВИЧ-инфекцией, контрольную группу – 64 пациента с отрицательным результатом серологического исследования на наличие ВИЧ и нормальными показателями спермограммы (в соответствии с критериями Всемирной организации здравоохранения (2010) [26]), которые предоставили образец спермы в лабораторию в течение периода исследования.

Критерии включения в основную группу: наличие ВИЧ-инфекции, стадии 3 субклиническая, 4а, 4б, 4в, фаза ремиссии, проведение АРВТ, неопределяемая вирусная нагрузка в 2 последовательных исследованиях, проведенных с интервалом ≥3 мес.

Критерии невключения в основную группу: отсутствие АРВТ, определяемая вирусная нагрузка в крови, гепатит В и/или С.

Критерии включения в контрольную группу: отсутствие ВИЧ, нормальные показатели спермограммы.

ВИЧ-статус пациентов оценивали на основании данных о стадии и фазе заболевания, уровне вирусной нагрузки, числе лимфоцитов CD3+ CD4+, CD8+, иммунореактивном индексе и длительности АРВТ.

Проведена оценка 97 и 111 образцов спермы соответственно у пациентов основной и контрольной групп.

Образцы спермы были получены посредством мастурбации после 3–7-дневного сексуального воздержания. Все образцы были проанализированы и обработаны одним и тем же биологом в течение 2 ч после семяизвержения. Параметры оценены в соответствии с критериями Всемирной организации здравоохранения (2010) [26].

Долю сперматозоидов с фрагментированной ДНК определяли с помощью метода TUNEL (terminal deoxynucleotidyl transferases (TdT) dUTP end labeling) с помощью набора реактивов ApopTag In Situ Apoptosis Detection Kits (Millipore, США). На предметное стекло, покрытое Polysine (Thermo), наносили препарат сперматозоидов, отмытых от спермальной жидкости. Препарат высушивали и фиксировали в 1 % растворе параформальдегида в течение 10 мин. Затем дважды промывали в фосфатном буфере и помещали в раствор этанола и уксусной кислоты (2: 1) на 5 мин при –20 °С. Затем вновь дважды промывали в фосфатном буфере. Далее на препарат наносили раствор фермента TdT Enzyme (время инкубации 60 мин) и раствор Anty-Digoxigenin Conjugate, содержащий флюоресцентный краситель (родамин) и инкубировали в течение 30 мин. В последующем образец спермы вновь дважды промывали в фосфатном буфере и инкубировали в растворе ядерного флюоресцентного красителя DAPI в течение 5 мин. Затем препарат четырежды промывали в фосфатном буфере и покрывали стеклом. Анализ проводили на флюоресцентном микроскопе Olympus с 2 фильтрами (с длиной волны 350 и 560 нм). Препарат просматривали в нескольких полях зрения, оценивали 1000 клеток. Полученные изображения анализировали в программе Imedge Pro для подсчета количества ядер сперматозоидов с фрагментацией ДНК и общего количества неповрежденных ядер. В итоге подсчитывали в среднем долю фрагментированных ядер в препарате каждого пациента.

Статистическая обработка данных выполнена с использованием программы IPM SPSS Statistics версии 21. Количественные показатели представлены в виде Me (L – H), где Me – медиана, L – 25-й (нижний) квартиль, H – 75-й (верхний) квартиль. Оценка силы взаимосвязи между показателями произведена с использованием коэффициента корреляции Спирмена. Статистически значимыми считали отличия при $p < 0{,}05$ (95 % уровень значимости).

Результаты

Медиана возраста мужчин с ВИЧ-инфекцией составила 36 (33–39) лет. Длительность «стажа» ВИЧ-инфекции на момент включения в исследование – 5 (2–9) лет. Путь инфицирования был неизвестен у 32 (62,7 %) пациентов, а 5 (9,8 %) указали на употребление наркотиков. В остальных случаях (27,5 %) определен гетеросексуальный половой путь инфицирования. Преобладала стадия 3 субклиническая (66,7 %). Пациенты со стадией заболевания 4а (17,6 %), 4б (5,9 %) и 4в (9,8 %) находились в фазе ремиссии.

У всех пациентов проводилась АРВТ, из них 30 (48,8 %) принимали НИОТ в сочетании с ненуклеозидными ингибиторами обратной транскриптазы, 16 (31,4 %) – НИОТ и ингибиторы протеаз, 4 (7,8 %) – НИОТ и ингибиторы интегразы, 1 (2 %) – 3 препарата группы НИОТ. Медиана продолжительности приема препаратов составила 1,5 года (1–4 года). Вирусная нагрузка

в крови была неопределяемой в 100 % случаев; иммунологический статус представлен в табл. 1.

Таблица 1. *Иммунологический статус пациентов с ВИЧ-инфекцией, n = 51*

Table 1. *Immunological status of HIV-positive patients, n = 51*

Параметр Parameter	Медиана Median	Нижний квартиль–верхний квартиль Lower quartile–higher quartile
CD4+, кл/мкл CD4+, cells/μl	535,5	367–653
CD4+, %	28	19–34
CD8+, кл/мкл CD8+, cells/μl	873	696–1060
CD8+, %	44	39,7–58,2
Иммунореактивный индекс Immunoreactivity index	0,50	0,37–0,74

При анализе спермограмм ВИЧ-инфицированных пациентов в 48,4 % случаев (47 из 97 образцов спермы) диагностирована нормозооспермия. В структуре патозооспермии преобладала тератозооспермия (40 %), в 22 % и 16 % случаев наблюдалась олигоастенотератозооспермия и астенотератозооспермия соответственно. Другие патологии встречалась существенно реже (астенозооспермия – в 8 %, олигоастенозооспермия – в 4 %, олиготератозооспермия – в 4 %, олигозооспермия – в 2 %, азооспермия – в 4 %).

Основная и контрольная группы были сопоставимы по возрасту пациентов (36 (33–39) и 36 (32,0–37,5) лет, p = 0,544). Количество лейкоцитов в основной и контрольной группах (соответственно 0,2 (0,1–0,8) и 0,2 (0,1–0,7) млн, p = 0,518), а также круглых клеток (0,4 (0,2–1,1) и 0,5 (0,3–1,3), p = 0,106), уровень pH (7,5 (7,3–7,7) и 7,6 (7,3–7,8), p = 0,354), доля непрогрессивно-подвижных форм сперматозоидов (7 (5–11) и 7 (5–9) %, p = 0,176) и результат MAR-теста (7 (1–15) и 4 (0,0–13,7) %, p = 0,475) находились в пределах нормативных значений и статистически значимо не различались (табл. 2).

Другие параметры не имели существенных отклонений от нормы, однако объем эякулята (2,7 (2,0–3,4) и 3,1 (2,3–4,0) мл, p = 0,003), общее количество сперматозоидов (89,1 (47,3–153,0) и 198,8 (138,5–272,8) млн, p = 0,0001), их концентрация (36 (21–52) и 63,5 (46–91) млн/мл, p = 0,0001), доля прогрессивно-подвижных (40 (31–53) и 55 (48,7–62,2) %, p = 0,0001) и жизнеспособных (78 (71,5–81) и 84 (82–87) %, p = 0,0001) сперматозоидов были статистически значимо меньше, а доля неподвижных (50 (39,0–55,5) и 38 (31,7–42,2) %, p = 0,0001) была существенно больше, чем в группе мужчин с нормозооспермией.

Доля патологических форм сперматозоидов у ВИЧ-инфицированных мужчин была больше, чем у здоровых мужчин без ВИЧ-инфекции (97 (96–98) и 96 (95–96), p = 0,0001). Более того, при проведении корреляционного анализа установлена умеренная отрицательная взаимосвязь числа аномальных сперматозоидов и уровня лимфоцитов CD4+ (r = –0,362, p = 0,026).

Далее в основной группе оценивали силу взаимосвязи между отличающимися от нормы показателями спермы и длительностью заболевания, наличием АРВТ, уровнем лимфоцитов CD4+ в крови (табл. 3). Выявлена статистически значимая отрицательная взаимосвязь между длительностью заболевания и концентрацией сперматозоидов (r = –0,242, p = 0,020), долей прогрессивно-подвижных сперматозоидов категории B (r = –0,241, p = 0,024), совокупной долей прогрессивно-подвижных и непрогрессивно-подвижных сперматозоидов (r = –0,276, p = 0,012). Также обнаружена положительная корреляция между длительностью ВИЧ-инфекции и количеством неподвижных сперматозоидов (r = 0,220, p = 0,040).

Длительность АРВТ отрицательно коррелировала с числом прогрессивно-подвижных сперматозоидов категории B (r = –0,224, p = 0,036) и совокупной долей прогрессивно-подвижных и непрогрессивно-подвижных сперматозоидов (r = –0,255, p = 0,021). Обнаружена статистически значимая положительная взаимосвязь между долей прогрессивно-подвижных сперматозоидов категории B (r = 0,294, p = 0,032) и уровнем лимфоцитов CD4+.

Оценка доли сперматозоидов с фрагментированной ДНК показала, что этот показатель был существенно выше у ВИЧ-инфицированных пациентов, чем у здоровых мужчин без ВИЧ-инфекции (15,8 (12,4–23,0) и 9,95 (7,3–12,4) %, p = 0,001). Статистически значимой взаимосвязи между долей сперматозоидов с фрагментированной ДНК и длительностью заболевания (r = 0,200, p = 0,493), уровнем лимфоцитов CD4+ (r = –0,097, p = 0,789) не выявлено. Имеется тенденция к корреляции доли сперматозоидов с фрагментированной ДНК и продолжительности АРВТ (r = 0,504, p = 0,066), однако различия не достигают порога статистической значимости.

Обсуждение

Разработка и внедрение в клиническую практику препаратов для АРВТ, обусловившее рост продолжительности жизни и улучшение ее качества у пациентов с ВИЧ-инфекцией, позволяет им безопасно реализовать репродуктивную функцию. Возможность самостоятельного зачатия требует изучения уровня фертильности ВИЧ-инфицированных мужчин. Большинство исследований свидетельствует о снижении фертильности у этих пациентов [5–8, 27]. Обсуждается роль как самого вируса, так и АРВТ в развитии нарушений

Таблица 2. *Показатели спермограммы ВИЧ-инфицированных пациентов, проходящих антиретровирусную терапию, в сравнении с показателями пациентов без ВИЧ*

Table 2. *Spermogram values for HIV-positive patients receiving antiretroviral therapy compared to HIV-negative patients*

Показатель Parameter	ВИЧ-инфицированные пациенты (n = 97), Me (Q_{25}–Q_{75}) HIV-positive patients (n = 97), Me (Q_{25}–Q_{75})	Пациенты без ВИЧ (n = 111), Me (Q_{25}–Q_{75}) HIV-negative patients (n = 111), Me (Q_{25}–Q_{75})	Статистическая значимость различий p Significance level p
Объем эякулята, мл Ejaculate volume, ml	2,7 (2,0–3,4)	3,1 (2,3–4,1)	0,003
Лейкоциты, млн Leukocytes, million	0,2 (0,1–0,8)	0,2 (0,1–0,7)	0,518
Круглые клетки, млн Round cells, million	0,4 (0,2–1,1)	0,5 (0,3–1,3)	0,106
Общее количество сперматозоидов, млн Total sperm count, million	89,1 (47,3–153,0)	198,8 (138,5–272,8)	0,0001
Концентрация сперматозоидов, млн/мл Sperm concentration, million/ml	36 (21–52)	63,5 (46–91)	0,0001
pH	7,5 (7,3–7,7)	7,6 (7,3–7,8)	0,354
Прогрессивно-подвижные сперматозоиды категории А, % Progressive motile sperm (grade A), %	10 (5–16)	17 (14,7–21,0)	0,0001
Прогрессивно-подвижные сперматозоиды категории В, % Progressive motile sperm (grade B), %	31 (22,7–38)	38 (33,0–42,2)	0,0001
Сперматозоиды с поступательным движением (категорий А и В), % Progressive motile sperm (grades A and B), %	40 (31–53)	55 (48,7–62,2)	0,0001
Сперматозоиды с непоступательным движением (категории С), % Non-progressive motile sperm (grade C), %	7 (5–11)	7 (5–9)	0,176
Сперматозоиды с поступательным движением + сперматозоиды с непоступательным движением, % Progressive motile + non-progressive motile sperm, %	50 (44–59)	61,5 (57,0–68,2)	0,0001
Неподвижные сперматозоиды, % Non-motile sperm, %	50 (39,0–55,5)	38 (31,7–42,2)	0,0001
Жизнеспособные сперматозоиды, % Viable sperm, %	78 (71,5–81,0)	84 (82–87)	0,0001
Патологические формы, % Pathological forms, %	97 (96–98)	96 (95–96)	0,0001
Результат MAR-теста (доля сперматозоидов, покрытых антиспермальными антителами) Result of MAR test (percentage of sperm covered in antisperm antibodies)	7 (1–15)	4 (0,0–13,7)	0,475

Таблица 3. *Взаимосвязь между параметрами спермограммы ВИЧ-инфицированных пациентов, длительностью заболевания, наличием антиретровирусной терапии, уровнем лимфоцитов CD4+ (коэффициенты корреляции Спирмена)*

Table 3. *Association between spermogram characteristics of HIV-positive patients, disease duration, antiretroviral therapy administration, CD4+ lymphocyte count (Spearman's rank correlation)*

Показатель Parameter	Длительность ВИЧ-инфекции HIV infection duration	Статистическая значимость различий *p* Significance level *p*	Длительность антиретровирусной терапии Antiviral therapy duration	Статистическая значимость различий *p* Significance level p	Уровень CD4+ CD4+ count	Статистическая значимость различий *p* Significance level p
Объем эякулята Ejaculate volume	0,021	0,843	–0,151	0,159	0,238	0,086
Общее количество сперматозоидов Total sperm count	–0,226	0,065	–0,129	0,235	–0,076	0,590
Концентрация сперматозоидов Sperm concentration	–0,242	0,020	–0,078	0,456	–0,178	0,189
Доля прогрессивно-подвижных сперматозоидов категории А Progressive motile sperm (grade A)	–0,150	0,163	–0,153	0,156	–0,257	0,063
Доля прогрессивно-подвижных сперматозоидов категории В Progressive motile sperm (grade B)	–0,241	0,024	–0,224	0,036	0,294	0,032
Доля сперматозоидов с поступательным движением (категорий А и В) Progressive motile sperm (grades A and B)	–0,141	0,179	–0,108	0,303	0,001	0,996
Доля сперматозоидов с поступательным движением и сперматозоидов с непоступательным движением Progressive motile + non-progressive motile sperm	–0,276	0,012	–0,255	0,021	–0,051	0,726
Доля неподвижных сперматозоидов Non-motile sperm	0,220	0,040	0,126	0,246	–0,034	0,817
Доля жизнеспособных сперматозоидов Viable sperm	–0,195	0,423	–0,191	0,433	0,180	0,670
Доля патологических форм Pathological forms	0,122	0,346	0,175	0,173	–0,362	0,026
Доля сперматозоидов с фрагментированной ДНК Proportion of sperm with fragmented DNA	0,200	0,493	0,504	0,066	–0,097	0,789

репродуктивной функции ВИЧ-инфицированных пациентов.

У пациентов с ВИЧ-инфекцией длительность «стажа» заболевания была небольшой – 5 (2–9) лет; все они (100 %) принимали антиретровирусные препараты в течение 1,5 (1–4) года. Уровень лимфоцитов CD4+ в крови (535,5 (367–653) кл/мл) и неопределяемая вирусная нагрузка свидетельствовали о достаточно благополучном состоянии иммунной системы, несмотря на наличие ВИЧ-инфекции.

Мы не обнаружили существенных различий в количестве лейкоцитов (0,2 (0,1–0,8) и 0,2 (0,1–0,7) млн, $p = 0,518$), круглых клеток (0,4 (0,2–1,1) и 0,5 (0,3–1,3) млн, $p = 0,106$), уровне pH (7,5 (7,3–7,7) и 7,6 (7,3–7,8), $p = 0,354$),

доле непрогрессивно-подвижных сперматозоидов (7 % (5–11) и 7 (5–9) %, $p = 0,176$) и результатах MAR-теста (7 (1–15) и 4 (0,0–13,7) %, $p = 0,475$) между ВИЧ-инфицированными пациентами и мужчинами без ВИЧ-инфекции. Полученные результаты согласуются с данными большинства исследователей [5, 7, 8]. L. Bujan и соавт. (2007), напротив, у мужчин с ВИЧ-инфекцией обнаружили увеличение уровня pH [27], а F. Dondero и соавт. (1996) – увеличение количества круглых клеток [8].

Фертильность определяют такие факторы, как жизнеспособность, подвижность и морфология сперматозоидов, а также состав семенной жидкости. Общее число сперматозоидов в эякуляте и концентрация сперматозоидов – параметры, которые влияют на быстроту наступления беременности при зачатии естественным путем, поэтому их используют для ее прогнозирования [27].

В нашем исследовании объем эякулята (2,7 (2,0–3,4) и 3,1 (2,3–4,0), $p = 0,003$), общее количество сперматозоидов (89,1 (47,3–153,0) и 198,8 (138,5–272,8) млн, $p = 0,0001$), их концентрация (36 (21–52) и 63,5 (46–91) млн/мл, $p = 0,0001$), доля прогрессивно-подвижных (40 (31–53) и 55 (48,7–62,2) %, $p = 0,0001$) и жизнеспособных сперматозоидов (78 (71,5–81,0) и 84 (82–87) %, $p = 0,0001$) не имели существенных отклонений от нормы, однако были статистически значимо меньше, а доля неподвижных форм (50 (39,0–55,5) и 38 (31,7–42,2) %, $p = 0,0001$) была существенно больше, чем у мужчин с нормозооспермией. Полученные данные можно объяснить небольшой длительностью «стажа» ВИЧ-инфекции (медиана 5 лет) и АРВТ (медиана 1,5 года). Можно предположить, что при включении в анализ пациентов с большей длительностью заболевания и АРВТ вышеуказанные параметры окажутся ниже нормативных значений. Данное предположение отражает отрицательные взаимосвязи между длительностью заболевания и концентрацией сперматозоидов ($r = -0,242$, $p = 0,020$), долей прогрессивно-подвижных сперматозоидов категории B ($r = -0,241$, $p = 0,024$), подвижных сперматозоидов ($r = -0,276$, $p = 0,012$). L. Bujan и соавт. (2007) [27], N. Garrido и соавт. (2005) [28] не выявили взаимосвязи между параметрами спермы и продолжительностью лечения.

Известно, что вероятность наступления беременности определяется долей прогрессивно-подвижных сперматозоидов в эякуляте. В нашей работе доля прогрессивно-подвижных сперматозоидов у ВИЧ-инфицированных пациентов находилась в пределах нормативных значений, однако была статистически значимо меньше, чем у здоровых мужчин без ВИЧ-инфекции (40 (31–53) и 55 (48,7–62,2) %, $p = 0,0001$). При этом доля прогрессивно-подвижных сперматозоидов категории B отрицательно коррелировала с длительностью ВИЧ-инфекции ($r = -0,241$, $p = 0,024$), продолжительностью АРВТ ($r = -0,224$, $p = 0,036$) и положительно коррелировала с уровнем лимфоцитов CD4+ ($r = 0,294$, $p = 0,032$). Положительная корреляция между уровнем лимфоцитов CD4+ и подвижностью сперматозоидов была обнаружена и в исследованиях F. Dondero и соавт. (1996) [8], C.H. Muller и соавт. (1998) [5], N. Garrido и соавт. (2005) [28]. Более низкий уровень лимфоцитов CD4+ (<200 кл/мл) коррелировал с меньшим количеством подвижных сперматозоидов. У мужчин без ВИЧ-инфекции объем эякулята, концентрация и подвижность сперматозоидов были существенно большими, чем у ВИЧ-инфицированных пациентов. Общее количество сперматозоидов у тех и других было сопоставимым [5, 8, 28].

Анализ образцов спермы показал, что у каждого 2-го (51,6 %) пациента с ВИЧ-инфекцией имелась патозооспермия, наиболее часто – тератозооспермия (у 40 %). Полученные результаты согласуются с данными научной литературы. Уменьшение доли сперматозоидов с нормальной морфологией наблюдалось и в исследованиях F. Dondero и соавт. (1996) [8], C.H. Muller и соавт. (1998) [5], J.D. Nicopoullos и соавт. (2004) [7], L. Bujan и соавт. (2007) [27]. В работе E. Duliouist и соавт. (2002), напротив, показано, что у пациентов с ВИЧ-инфекцией доля сперматозоидов с нормальной морфологией была сопоставима с таковой у мужчин без ВИЧ-инфекции [6].

В нашем исследовании доля аномальных сперматозоидов не зависела от «стажа» ВИЧ-инфекции и продолжительности АРВТ и находилась в отношениях обратной зависимости с уровнем лимфоцитов CD4+ ($r = -0,362$, $p = 0,026$). Обратная корреляция между уровнем лимфоцитов CD4+ и долей патологических форм сперматозоидов была показана в работе F. Dondero и соавт. (1996) [8]. Полученные данные авторы объясняют снижением содержания тестостерона в крови ВИЧ-инфицированных с низким уровнем лимфоцитов CD4+, что нарушает процесс созревания сперматозоидов [8]. C.H. Muller и соавт. (1996) также отметили, что у ВИЧ-инфицированных доля аномальных сперматозоидов статистически значимо больше, чем у здоровых мужчин без ВИЧ-инфекции [5]. Исследователи считают, что многие ВИЧ-инфицированные мужчины имеют нормальный анализ спермы, но по мере прогрессирования заболевания количество патологических форм сперматозоидов увеличивается [5].

Оценка количества сперматозоидов с фрагментацией ДНК показала, что данный показатель был существенно выше у ВИЧ-инфицированных пациентов, чем у здоровых мужчин без ВИЧ-инфекции (15,8 (12,4–23,0) и 9,95 (7,3–12,4) %, $p = 0,001$). Умеренная корреляция между продолжительностью антиретровирусных препаратов и количеством сперматозоидов с фрагментированной ДНК ($r = 0,504$, $p = 0,066$) была статистически незначимой, что можно объяснить малой продолжительностью приема антиретровирусных препаратов в нашем исследовании (медиана 1,5 года).

В научной литературе обсуждается возможное влияние АРВТ на целостность ДНК сперматозоидов. Так, V. Savasi и соавт. (2018) сравнили количество сперматозоидов с фрагментированной ДНК у мужчин с ВИЧ-инфекцией, принимающих и не принимающих антиретровирусные препараты. Ученые обнаружили увеличение данного показателя соответственно у 67,9 и 37,5 % пациентов ($p = 0,02$) [25]. C. Frainais и соавт. (2010) также установили, что у мужчин с ВИЧ-инфекцией, принимающих антиретровирусные препараты, количество сперматозоидов с фрагментацией ДНК существенно больше, чем у пациентов без ВИЧ-инфекции (соответственно 6,38 и 3,39 %, $p < 0,05$). Авторы считают, что как прямые, так и косвенные эффекты ВИЧ могут изменять ядерную ДНК сперматозоидов, а некоторые антиретровирусные препараты могут повредить ее [29].

Таким образом, в данном исследовании при длительном течении ВИЧ-инфекции, продолжительной АРВТ, а также при низком уровне лимфоцитов CD4+ выявлено снижение подвижности сперматозоидов, в большей степени за счет категории B. Противоречие полученных результатов состоит в том, что, с одной стороны, АРВТ повышает уровень лимфоцитов CD4+ и улучшает подвижность сперматозоидов, а с другой – длительный прием препаратов ухудшает параметры спермы. Возможно, это связано с тем, что гонадотоксичное влияние АРВТ зависит не только от длительности лечения, но и от используемых препаратов, что требует дополнительных исследований. У ВИЧ-инфицированных пациентов, принимающих антиретровирусные препараты, усиливается фрагментация ДНК сперматозоидов и увеличивается число патологических форм сперматозоидов. Доля аномальных форм сперматозоидов находится в отношениях обратной зависимости с уровнем лимфоцитов CD4+. Концентрация сперматозоидов снижается, а количество их неподвижных форм увеличивается при длительном «стаже» ВИЧ-инфекции. АРВТ оказывает негативное влияние на подвижность сперматозоидов. При оценке параметров спермограммы у ВИЧ-инфицированных пациентов следует учитывать иммунологический статус, продолжительность заболевания и длительность АРВТ.

ЛИТЕРАТУРА / REFERENCES

1. Deeks S.G., Overbaugh J., Phillips A., Buchbinder S. HIV infection. Nat Rev Dis Primers 2015;1:15035. DOI: 10.1038/nrdp.2015.35.
2. Адамян Л.В., Афонина Л.Ю., Баранов И.И. и др. Применение антиретровирусных препаратов в комплексе мер, направленных на профилактику передачи ВИЧ от матери ребенку. Клинические рекомендации (протокол лечения). Доступно по: http://childhiv.ru/primenenie-antiretrovirusnykh-prepar/ [Adamyan L.V., Afonina L.Yu., Baranov I.I. et al. The use of antiretroviral drugs in a set of measures aimed at preventing mother-to-child transmission of HIV. Clinical recommendations(treatment protocol). Available at: http://childhiv.ru/primenenie-antiretrovirusnykh-prepar/ (In Russ.)].
3. Селимова Ф.Н., Перминова С.Г., Митюрина Е.В. и др. Реализация репродуктивной функции у мужчин с ВИЧ-инфекцией. Акушерство и гинекология 2018;(5):36–43. [Selimova F.N., Perminova S.G., Mityurina E.V. et al. Reproductive function realization in HIV-infected men. Akusherstvo i ginekologiya = Obstetrics and Gynecology 2018;(5):36–43. (In Russ.)]. DOI: 10.18565/aig.2018.5.36-42.
4. Muciaccia B., Padula F., Gandini L. et al. HIV-1 chemokine co-receptor CCR5 is expressed on the surface of human spermatozoa. AIDS 2005;19(13):1424–6. PMID: 16103775.
5. Muller C.H., Coombs R.W., Krieger J.N. Effects of clinical stage and immunological status on semen analysis results in human immunodeficiency virus type 1-seropositive men. Andrologia 1998;30 Suppl 1:15–22. PMID: 9629438.
6. Duliouist E., Du A.L., Costagliola D. et al. Semen alterations in HIV-1 infected men. Hum Reprod 2002;17(8):2112–8. PMID: 12151446.
7. Nicopoullos J.D., Almeida P.A., Ramsay J.W. et al. The effect of human immunodeficiency virus on sperm parameters and the outcome of intrauterine insemination following sperm washing. Hum Reprod 2004;19(10):2289–97. DOI: 10.1093/humrep/deh426. PMID: 15242991.
8. Dondero F., Rossi T., D'Offizi G. et al. Semen analysis in HIV seropositive men and in subjects at high risk for HIV infection. Hum Reprod 1996;11(4):765–8. PMID: 8671325.
9. Bujan L., Pasquier C., Labeyrie E. et al. Insemination with isolated and virologically tested spermatozoa is a safe way for HIV-1 virus sero-discordant couples with an infected male partner to have a child. Fertil Steril 2004;82(4):857–62. DOI: 10.1016/j.fertnstert.2004.02.128. PMID: 15482760.
10. Pilatz A., Discher T., Lochnit G. et al. Semen quality in HIV patients under stable antiretroviral therapy is impaired compared to WHO 2010 reference values and on sperm proteome level. AIDS 2014;28(6):875–80. DOI: 10.1097/QAD.0000000000000161. PMID: 24614089.
11. Van Leeuwen E., Cornelissen M., de Vries J.W. et al. Semen parameters of a semen donor before and after infection with human immunodeficiency virus type 1: case report. Hum Reprod 2004;19(12):2845–53. DOI: 10.1093/humrep/deh510. PMID: 15358720.
12. Van Leeuwen E., Wit F.W., Prins J.M. et al. Semen quality remains stable during 96 weeks of untreated human immunodeficiency virus-1 infection. Fertil Steril 2008;90(3):636–641. DOI: 10.1016/j.fertnstert.2007.06.102. PMID: 18023441.
13. Nicopoullos J.D., Almeida P., Vourliotis M. et al. A decade of the sperm-washing programme: correlation between markers of HIV and seminal parameters. HIV Med 2011;12(4):195–201. DOI: 10.1111/j.1468-1293.2010.00868.x. PMID: 20726903.
14. Robbins W.A., Witt K.L., Haseman J.K. et al. Antiretroviral therapy effects on genetic and morphologic end points in lymphocytes and sperm of men with human immunodeficiency virus infection. J Infect Dis 2001;184(2):127–35. DOI: 10.1086/322002. PMID: 11424008.
15. Drobnis E., Nangia K. Antivirals and male reproduction. Adv Exp Med Biol 2017;1034:163–8. DOI: 10.1007/978-3-319-69535-8_11. PMID: 29256131.

16. Kehl S., Weigel M., Müller D. et al. HIV-1 infection and modern antiretroviral therapy impair sperm quality. Arch Gynecol Obstet 2011;284(1):229–33. DOI: 10.1007/s00404-011-1898-6. PMID: 21448708.
17. Brinkman K., ter Hofstede H.J., Burger D.M. et al. Adverse effects of reverse transcriptase inhibitors: Mitochondrial toxicity as common pathway. AIDS 1998;12(14):1735–44. PMID: 9792373.
18. Lewis W., Dalakas M.C. Mitochondrial toxicity of antiviral drugs. Nat Med 1995;1(5):417–22. PMID: 7585087.
19. Hulgan T., Morrow J., D'Aquila R.T. et al. Oxidant stress is increased during treatment of human immunodeficiency virus infection. Clin Infect Dis 2003;37:1711–7. DOI: 10.1086/379776. PMID: 14689356.
20. Aitken R.J., Koppers A.J. Apoptosis and DNA damage in human spermatozoa. Asian J Androl 2011;13(1):36–42. DOI: 10.1038/aja.2010.68. PMID: 20802502.
21. Blumer C.G., Restelli A.E., Giudice P. et al. Effect of varicocele on perm function and semen oxidative stress. BJU Int 2012;109(2):259–65. DOI: 10.1111/j.1464-410X.2011.10240.x. PMID: 21592296.
22. Божедомов М.В., Торопцева И.В., Ушакова И.В. и др. Активные формы кислорода и репродуктивная функция мужчин: фундаментальные и клинические аспекты (обзор литературы). Андрология и генитальная хирургия 2011;12(3):10–6. [Bozhedomov V.A., Toroptseva M.V., Ushakova I.V. et al. Reactive oxygen species and the reproductive function of men: basic and clinical aspects (review). Andrologiya i genital'naya khirurgiya = Andrology and Genital Surgery 2011;12(3):10–6. (In Russ.)].
23. Evenson D.P. Sperm Chromatin Structure Assay (SCSA): 30 years of experience with the SCSA. In: Sperm Chromatin: biological and clinical applications in male infertility and assisted reproduction. Ed. by A. Zini, A. Agarwal. Springer, 2011. Pp. 125–149. DOI: 10.1007/978-1-4419-6857-9.
24. Robinson L., Gallos I.D., Conner S.J. et al. The effect of sperm DNA fragmentation on miscarriage rates: a systematic review and meta-analysis. Hum Reprod 2012;27(10):2908–17. DOI: 10.1093/humrep/des261. PMID: 22791753.
25. Savasi V., Oneta M., Laoreti A. et al. Effects of antiretroviral therapy on sperm DNA integrity of HIV-1-infected men. Am J Mens Health 2018;12(6):1824–42. DOI: 10.1177/1557988318794282. PMID: 30132391.
26. Руководство ВОЗ по исследованию и обработке эякулята человека. Пер. с англ. Н.П. Макарова. Науч. ред. Л.Ф. Курило. 5-е изд. М.: Капитал Принт, 2012. [WHO Laboratory manual for the examination and processing of human semen. Trans. from English by N.P. Makarov. Scientific ed. by L.F. Kurilo. 5th edn. Moscow: Kapital Print, 2012. (In Russ.)].
27. Bujan L., Sergerie M., Moinard N. et al. Decreased semen volume and spermatozoa motility in HIV-1-infected patients under antiretroviral treatment. J Androl 2007;28(3):444–52. DOI: 10.2164/jandrol.106.001529. PMID: 17215546.
28. Garrido N., Meseguer M., Remohì J. et al. Semen characteristics in human immunodeficiency virus (HIV)- and hepatitis C (HCV)-seropositive males: predictors of the success of viral removal after sperm washing. Hum Reprod 2005;20(4):1028–34. DOI: 10.1093/humrep/deh699. PMID: 15608027.
29. Frainais C., Vialard F., Rougier N. et al. Impact of freezing/thawing technique on sperm DNA integrity in HIV-1 patients. J Assist Reprod Genet 2010;27(7):415–21. DOI: 10.1007/s10815-010-9417-4. PMID: 20496107.

Вклад авторов
Е.В. Митюрина: анализ полученных данных, написание текста статьи;
С.Г. Перминова: разработка дизайна исследования, обзор публикаций по теме статьи;
Ф.Н. Селимова: обзор публикаций по теме статьи, получение данных для анализа;
А.Ю. Попова: получение данных для анализа;
А.Н. Абубакиров: получение данных для анализа;
Т.А. Назаренко: разработка дизайна исследования, обзор публикаций по теме статьи.
Authors' contributions
E.V. Mityurina: analysis of the obtained data, article writing;
S.G. Perminova: developing the research design, reviewing of publications of the article's theme;
F.N. Selimova: reviewing of publications of the article's theme, obtaining data for analysis;
A.Yu. Popova: obtaining data for analysis;
A.N. Abubakirov: obtaining data for analysis;
T.A. Nazarenko: developing the research design, reviewing of publications of the article's theme.

ORCID авторов/ORCID of authors
Е.В. Митюрина/E.V. Mityurina: https://orcid.org/0000-0001-8830-2158
С.Г. Перминова/S.G. Perminova: https://orcid.org/0000-0003-4438-1354
Ф.Н. Селимова/F.N. Selimova: https://orcid.org/0000-0003-1121-9772
А.Н. Абубакиров/A.N. Abubakirov: https://orcid.org/0000-0003-4875-5309
А.Ю. Попова/A.Yu. Popova: https://orcid.org/0000-0003-1163-5602
Т.А. Назаренко/T.A. Nazarenko: https://orcid.org/0000-0002-5823-1667

Конфликт интересов. Авторы заявляют об отсутствии конфликта интересов.
Conflict of interest. The authors declare no conflict of interest.

Финансирование. Исследование проведено без спонсорской поддержки.
Financing. The study was performed without external funding.

Информированное согласие. Все пациенты подписали информированное согласие на участие в исследовании.
Informed consent. All patients gave written informed consent to participate in the study.

Статья поступила: 15.01.2018. **Принята к публикации:** 18.12.2018.
Article received: 15.01.2018. **Accepted for publication:** 18.12.2018.

Влияние биологически активной добавки «АндроДоз»® на показатели спермограммы у мужчин с идиопатическим бесплодием в форме олигозооспермии в сочетании с астено- и/или тератозооспермией: данные открытого рандомизированного многоцентрового проспективного исследования

В.А. Божедомов[1–3], А.А. Камалов[1], Г.Е. Божедомова[3], В.И. Козлова[3], Р.А. Камарина[3], Е.А. Епанчинцева[4]

[1]Кафедра урологии и андрологии факультета фундаментальной медицины ФГБОУ ВО «Московский государственный университет им. М.В. Ломоносова»; Россия, 119991 Москва, Ленинские горы, 1;
[2]ФГБУ «Национальный медицинский исследовательский центр акушерства, гинекологии и перинатологии им. В.И. Кулакова»; Россия, 117997 Москва, ул. Академика Опарина, 4;
[3]ФБГУ «Поликлиника №3» Управления делами Президента РФ; Россия, 129090 Москва, Грохольский пер., 31;
[4] ФГБНУ «Федеральный исследовательский центр фундаментальной и трансляционной медицины»; Россия, 630117 Новосибирск, ул. Тимакова, 2

Контакты: *Владимир Александрович Божедомов vbojedomov@mail.ru*

Цель исследования *– оценить влияние отечественной биологически активной добавки «АндроДоз»® – источника L-карнозина, карнитина, коэнзима Q_{10}, глицирризиновой кислоты, селена, цинка, витаминов Е и А – на параметры эякулята за 12-недельный период наблюдения у мужчин с идиопатическим бесплодием в форме олигозооспермии в сочетании с астено- и/или тератозооспермией.*

Материалы и методы. *Обследование мужчин из бесплодных пар проводили на базе амбулаторных подразделений специализированных клиник уроандрологического профиля в соответствии с рекомендациями Всемирной организации здравоохранения (2010). Пациенты, соответствующие критериям включения, были рандомизированы на 2 группы: пациенты основной группы (n = 33) принимали «АндроДоз»® в суточной дозе 4 капсулы по 410 мг; пациенты контрольной группы (n = 23) не проходили лечение. Повторное обследование проведено через 12 нед. Все пациенты получили подробную инструкцию по ведению здорового образа жизни.*

Результаты. *В основной группе средняя концентрация сперматозоидов выросла на 5,3 млн/мл (p <0,05), медиана – на 2 млн/мл (p <0,05), в контрольной группе – соответственно на 7,4 млн/мл (p >0,05) и 3 млн/мл (p >0,05). В основной группе концентрация увеличилась в 58 % случаев (p >0,05), в контрольной – в 52 % (p >0,05). Средняя доля сперматозоидов с быстрым поступательным движением (категории А) в основной группе увеличилась на 6,6 %, медиана – на 9 % (p <0,05), в контрольной группе – соответственно на 5,6 % (p <0,05) и 6 % (p <0,05). Положительная динамика этого показателя наблюдалась в основной группе в 73 % случаев (p <0,05), в контрольной – в 65 % (p >0,05). Изменения доли сперматозоидов других категорий (B, C и D) и доли сперматозоидов с нормальной морфологией в обеих группах были разнонаправленными и статистически незначимыми (p >0,05).*

Заключение. *У 73 % пациентов с олигозооспермией, получающих «АндроДоз»®, статистически значимо увеличилось количество сперматозоидов с быстрым поступательным движением. Однако статистически значимые различия между основной и контрольной группами не обнаружены, что может быть связано с недостаточной мощностью исследования. Требуется продолжение исследований на большей выборке пациентов с учетом выраженности у них оксидативного стресса.*

Ключевые слова: *спермограмма, идиопатическое бесплодие, олигозооспермия, астенозооспермия, тератозооспермия, биологически активная добавка «АндроДоз»*

Для цитирования: *Божедомов В.А., Камалов А.А., Божедомова Г.Е. и др. Влияние биологически активной добавки «АндроДоз»® на показатели спермограммы у мужчин с идиопатическим бесплодием в форме олигозооспермии в сочетании с астено- и/или тератозооспермией: данные открытого рандомизированного многоцентрового проспективного исследования. Андрология и генитальная хирургия 2019;20 (1):108–19.*

DOI: 10.17650/2070-9781-2019-20-1-108-119

Effect of the AndroDoz® nutritional supplement on spermogram values in men with idiopathic infertility in the form of oligospermia in combination with astheno- and/or teratozoospermia: data from an open randomized prospective multicenter study

V.A. Bozhedomov[1–3], A.A. Kamalov[1], G.E. Bozhedomova[3], V.I. Kozlova[3], R.A. Kamarina[3], E.A. Epanchintseva[4]

[1]Department of Urology and Andrology, Faculty of Fundamental Medicine, Lomonosov Moscow State University; Bld. 12, 1 Leninskie Gory, Moscow 119234, Russia;

[2]V. I. Kulakov National Research Center of Obstetrics, Gynecology and Perinatology, Ministry of Health of Russia; 4 Akademika Oparina St., Moscow 117997, Russia;
[3]Clinic No. 3 of Administration Affairs of the President of Russia; 31 Grokholsky Lane, Moscow 129090, Russia;
[4]Federal Research Center for Basic and Translational Medicine; 2 Timakova St., Novosibirsk 630117, Russia

The study objective *is to evaluate the effect of the Russia-made nutritional supplement AndroDoz® – a source of L-carnosine, coenzyme Q_{10}, glycyrrhizate, selenium, zinc, vitamins A and E – on ejaculate characteristics in 12-week observational period in men with idiopathic infertility in the from of oligospermia in combination with astheno- and/or teratozoospermia.*

Materials and methods*. Examination of men from infertile pairs was performed at out-patient subdivisions of specialized uroandrological clinics in accordance with the World Health Organization guidelines (2010). Patients satisfying inclusion criteria were randomized into 2 groups: the treatment group (n = 33) received AndroDoz® as 410 mg capsules 4 times a day; the control group (n = 23) didn»t receive treatment. Repeat examination was performed 12 weeks later. All patients received detailed instructions on healthy lifestyle.*

Results. *In the treatment group, mean sperm concentration increased by 5.3 million/ml (p <0.05), median by 2 million/ml (p <0.05), in the control group it increased by 7.4 million/ml (p >0.05) and by 3 million/ml (p >0.05), respectively. In the treatment group, concentration increased in 58 % of cases (p >0.05), in the control group in 52 % (p >0.05). Mean percentage of fast progressive motile sperm (grade A) in the treatment group increased by 6.6 %, median by 9 % (p <0.05), in the control group by 5.6 % (p <0.05) and 6 % (p <0.05), respectively. Positive dynamics of this characteristic was observed in the treatment group in 73 % of cases (p <0.05), in the control group in 65 % of cases (p >0.05). Changes in percentage of sperm of other grades (B, C and D) and percentage of sperm with normal morphology in both groups were bidirectional and insignificant (p >0.05).*

Conclusions. *In 73 % of patients with oligospermia receiving AndroDoz®, percentage of fast progressive motile sperm significantly increased. However, no significant differences were observed between the treatment and control groups which can be caused by insufficient power of the study. Continuation of the studies is required using larger patient samples and taking into account oxidative stress.*

Key words: *spermogram, idiopathic infertility, oligospermia, asthenozoospermia, teratozoospermia, AndroDoz® nutritional supplement*

For citation: *Bozhedomov V.A., Kamalov A.A., Bozhedomova G.E. et al. Effect of the AndroDoz® nutritional supplement on spermogram values in men with idiopathic infertility in the form of oligospermia in combination with astheno- and/or teratozoospermia: data from an open randomized prospective multicenter study. Andrologiya i genital'naya khirurgiya = Andrology and Genital Surgery 2019;20 (1):108–19.*

Введение

По данным Всемирной организации здравоохранения (ВОЗ), мужской фактор становится причиной бесплодия в браке в половине случаев. В настоящее время принято считать, что наиболее часто (в 35–40 % случаев) мужское бесплодие вызвано идиопатической олиго-, астено- и/или тератозооспермией [1–5]. При этой форме бесплодия нарушения количественных и качественных показателей спермы наблюдаются при отсутствии анамнестических факторов риска, нормальных данных медицинского осмотра и без отклонений в результатах эндокринных исследований.

Для улучшения качества спермы при идиопатическом бесплодии используются различные лекарственные препараты, очень часто – антиоксиданты: витамины, микроэлементы, карнитины, биофлавоноиды [1–4, 6–11].

Весьма подробный кокрейновский метаанализ применения антиоксидантов при мужской субфертильности был выполнен M. Showell и соавт. [12]. На основании анализа 48 исследований (в которых совокупно приняли участие 2466 мужчин, проходивших лечение, и 1713 мужчин, получавших плацебо или не проходивших лечение) авторы пришли к выводу, что антиоксиданты:

– увеличивают концентрацию сперматозоидов через 3 мес в среднем на 5,32 млн/мл (95 % доверительный интервал (ДИ) от –0,62 до 11,26), при этом через 6 мес дальнейшее увеличение концентрации не происходит – 5,46 (1,81–9,11), а через 9 мес имеет место уменьшение эффекта – 3,66 (от –0,31 до 7,64);
– антиоксиданты увеличивают общую подвижность сперматозоидов через 3 мес в среднем на 10,02 % (95 % ДИ 3,79–16,25), но через 6 и 9 мес наблюдается постепенное 3-кратное снижение этого эффекта – 6,86 (3,78–9,94) и 3,17 % (от –0,10 до 6,45) соответственно;
– на фоне приема антиоксидантов через 8–10 нед уменьшение фрагментации ДНК сперматозоидов составляет 13,85 % (95 % ДИ от –17,28 до –10,41); однако в основе вывода – всего 2 исследования по применению витамина Е в комплексе с витамином С или докозагексаеновой кислотой с числом обследованных 100 человек. Заметим, что недавнее плацебоконтролируемое исследование, выполненное в Швеции, не показало уменьшения числа сперматозоидов с фрагментированной ДНК при применении комплекса нутриентов для лечения пациентов с астенотератозооспермией и долей сперматозоидов с фрагментацией ДНК >25 % [13];
– на фоне антиоксидантов увеличивается частота наступления беременности (отношение шансов (ОШ) 3,43 (95 % ДИ 1,92–6,11)); в основе вывода – всего 7 исследований, в том числе 2 из них рассматривали случаи беременности, наступившей

естественным путем, 2 – после экстракорпорального оплодотворения, 2 – после варикоцелэктомии, 1 – после внутриматочной инсеминации;
– на фоне приема антиоксидантов увеличивается вероятность рождения живых детей (ОШ 4,21 (95 % ДИ 2,08–8,51), что в абсолютных значениях составляет 5 % в группе наблюдения и 10–31 % в группе получавших лечение; вывод сделан на основе всего 3 исследований (общее число обследованных – 277) с применением витамина Е, цинка и комплекса антиоксидантов;
– прямое сравнение разных антиоксидантов не показало различий в параметрах спермограммы, частоте наступления беременности и частоте живорождения;
– уровень достоверности доказательств при этом низкий и очень низкий [12].

Данных о влиянии антиоксидантов на морфологию сперматозоидов в обзоре нет, что, очевидно, отражает отсутствие такого влияния [12].

Недавно группа английских авторов [13] представила результаты нового систематического обзора данных о применении различных пищевых добавок в лечении идиопатического мужского бесплодия (полученных с помощью Ovid Medline, PubMed и Embase). Только 17 из 1745 статей соответствовали критериям включения, т. е. представляли собой описание рандомизированного плацебоконтролируемого исследования. По мнению авторов, даже несмотря на то, что имеются данные об улучшении параметров спермы при использовании некоторых нутриентов (коэнзима Q_{10}, L-карнитина, витамина Е, отдельных омега-3-полиненасыщенных жирных кислот, селена) и увеличении при этом частоты наступления беременности на 3,4–21,2 %, доказательства того, что это коррелирует с улучшением реальной рождаемости, очень слабые [13].

По мнению авторов последнего Руководства по мужскому бесплодию Европейской ассоциации урологов (European Association of Urology guidelines on male infertility) [5], назначение антиоксидантов при подготовке мужчин к участию в процедуре экстракорпорального оплодотворения можно считать достаточно обоснованным, но их эффективность при планировании естественной беременности нуждается в дальнейших исследованиях. Только что вышедший обзор на эту тему, подготовленный J.Y. Clark, называется «Эмпирическая медикаментозная терапия и диетотерапия идиопатического мужского бесплодия: насколько хорошо доказано, что работает, а что нет?», т. е. содержит вопрос, а не ответ [11].

Таким образом, показания и ожидаемая эффективность лечения мужского бесплодия нутриентами-антиоксидантами как в режиме монотерапии, так и при комбинированном использовании остаются не вполне ясными. При этом данные о применении антиоксидантов при олигозооспермии, полученные в рандомизированных контролируемых исследованиях, практически отсутствуют (исходная концентрация в опубликованных работах с 3-месячным периодом наблюдения в среднем превышает 15 млн и варьирует от 15,4 ± 6,7 до 44,6 ± 41,1 млн/мл) [12].

Цель исследования – оценить влияние отечественной биологически активной добавки «АндроДоз»® – источника L-карнозина, карнитина, коэнзима Q_{10}, глицирризиновой кислоты, селена, цинка, витаминов Е и А – на параметры эякулята за 12-недельный период наблюдения у мужчин с идиопатическим бесплодием в форме олигозооспермии в сочетании с астено- и/или тератозооспермией.

Материалы и методы

Тип исследования: открытое, рандомизированное, многоцентровое, проспективное.

Обследование мужчин проводили на базе амбулаторных подразделений специализированных клиник уроандрологического профиля, где работают авторы, в соответствии с рекомендациями ВОЗ [14, 15]. Все мужчины, включенные в исследование, дали свое информированное согласие.

Методы исследования:
– общеклиническое обследование;
– ультразвуковое исследование предстательной железы и органов мошонки;
– оценка качества эякулята в соответствии с требованиями ВОЗ [15];
– определение числа сперматозоидов, покрытых антиспермальными антителами типа G и A, методом MAR с помощью SpermMar Kit (FertiPro, Бельгия);
– определение интенсивности свободнорадикальных процессов и антиокислительной активности методом хемилюминесценции; оксидативный стресс характеризовали, оценивая продукцию активных форм кислорода методом люминолзависимой хемилюминесценции с помощью хемилюминометра LKB-Wallac 1256 (Финляндия), хемилюминометра-003 (УГАТУ, Россия). Об интенсивности хемилюминесценции судили по светосумме и максимальной амплитуде свечения, которые соответствовали скорости образования активных форм кислорода; определяли уровень активных форм кислорода в нативном эякуляте и отмытых сперматозоидах в соответствии с протоколом, описанным A. Agarwal и соавт. [16] и в руководстве ВОЗ [15];
– определение содержания лейкоцитов в секрете предстательной железы методом световой микроскопии;
– определение уровня гормонов (фолликулостимулирующего, лютеинизирующего, пролактина, тестостерона, эстрадиола, глобулина, связывающего

половые гормоны) в периферической крови методом иммуноферментного анализа;
– обнаружение инфекций репродуктивной системы методами полимеразной цепной реакции и иммуноферментного анализа, путем посева на питательные среды (инфекционный скрининг проводился на базе лаборатории «МобилМед» на лицензированном оборудовании в соответствии с утвержденными протоколами);
– статистическая обработка результатов с применением программ Microsoft Excel и Statistica (StatSoft, США); вычисление медианы (Me), среднего значения (M), стандартного отклонения (SD); 25-го и 75-го процентилей; значимость различий устанавливали по критериям Манна–Уитни и Вилкоксона, критерию χ^2, критерию знаков; выполняли корреляционный анализ (вычисляли коэффициенты r, γ);
– описание количественных признаков и сравнение средних значений проводили с учетом соответствия распределения значений изучаемого признака закону нормального распределения. При этом в качестве критерия применяли тест Шапиро–Уилка как наиболее надежный.

Критерии включения в исследование:
– отсутствие беременности в браке в течение >12 мес половой жизни без контрацепции;
– идиопатическая олигозооспермия (концентрация сперматозоидов 5–15 млн/мл) в сочетании с астено- и/или тератозооспермией;
– отсутствие инфекций репродуктивной системы (*Chlamydia trachomatis, Mycoplasma genitalium, Ureaplasma urealyticum, M. hominis, Trichomonas vaginalis*), диагностированных методом полимеразной цепной реакции;
– отсутствие клинических и лабораторных признаков воспалительного процесса дополнительных половых желез (концентрация спермальных лейкоцитов <1 млн/мл);
– отсутствие выраженной аутоиммунной реакции на сперматозоиды, при которой антиспермальные антитела покрывают не более половины подвижных гамет (результат MAR-теста на иммуноглобулин типа G <50 %);
– отсутствие пальпируемого варикоцеле;
– отсутствие выраженной соматической патологии;
– отсутствие психосексуальной и эякуляторной дисфункций.

Пациенты, соответствующие критериям включения (n = 56), с помощью компьютерного генератора случайных чисел в программе Statisica (StatSoft, США) были распределены по 2 группам; четные числа соответствовали основной группе, нечетные – контрольной.

В основную группу вошли 33 мужчины из бесплодных пар с нарушением качества спермы в форме олигозооспермии в сочетании с астено- и/или тератозооспермией. Они принимали БАД «АндроДоз»® в дозе 4 капсулы в сутки в течение ≥12 нед. Принимая суточную дозу (4 капсулы по 410 мг), пациенты получали 720 мг L-аргинина, 240 мг L-карнитина, 92 мг L-карнозина, 10 мг коэнзима Q_{10}, 6 мг глицирризиновой кислоты, 4,8 мг цинка, 3,2 мг витамина Е, 0,36 мг витамина А, 0,034 мг селена, что составляет от 12 до 80 % рекомендуемого уровня их суточного потребления.

Контрольная группа включала 23 мужчины из бесплодных пар с нарушением качества спермы в форме олигозооспермии в сочетании с астено- и/или тератозооспермией, не проходивших специфического лечения и повторно обследованных через 12 нед.

С пациентами обеих групп с самого начала проводилась беседа о необходимости вести здоровый образ жизни, что включало отказ от курения, тепловых процедур (сауна, горячая ванна и др.), прием алкоголя – из расчета не более 20 мл/сут чистого этанола, употребление в пищу достаточного количества рыбы, морепродуктов, свежих овощей, фруктов и орехов, гигиену сна и регулярную половую жизнь не реже 2 раз в неделю.

Результаты

Особенности сформированных групп. Возраст пациентов, включенных в исследование, составлял в основной группе 33,9 ± 6,6 года, в контрольной – 32,7 ± 7,5 года (p >0,05). В основной группе бесплодие было первичным в 73 % случаев, в контрольной – в 58 %, длительность бесплодия (медиана) составила 24 (12–94) и 21 (12–60) мес соответственно (p >0,05).

В основной группе олигоастенотератозооспермия имела место в 83 %, олиготератозооспермия – в 17 %, олигоастенозооспермия – в 0 % случаев. В контрольной группе олигоастенотератозооспермия наблюдалась в 78 % случаев, олиготератозооспермия – в 18 %, олигоастенозооспермия – в 4 %. Различия между группами в частоте различных нарушений спермограммы статистически незначимы (p >0,05).

Анализ полученных эмпирических данных выявил (табл. 1 и 2), что отдельные показатели спермограммы имеют различный вид распределения. Соответствовали закону нормального распределения в обеих группах объем эякулята и процент прогрессивно-подвижных сперматозоидов (W-тест ≥0,05), не соответствовали – концентрация сперматозоидов, количество сперматозоидов различных категорий (A, B, C и D), доля патологических форм (W-тест <0,05). Поэтому при оценке изменения объема и процента прогрессивно-подвижных сперматозоидов в качестве главного критерия различий считали Т-критерий Стьюдента для попарно связанных переменных. Для других показателей спермограммы определяющими считали различия по критерию Манна–Уитни.

АНДРОЛОГИЯ И ГЕНИТАЛЬНАЯ ХИРУРГИЯ | ANDROLOGY AND GENITAL SURGERY 1 ТОМ 20 / VOL. 20 2019

Таблица 1. *Показатели спермограммы пациентов с идиопатическим бесплодием в форме олигозооспермии в сочетании с астено- и/или тератозооспермией через 12 нед терапии комплексом нутриентов («АндроДоз»®) (n = 33)*

Table 1. *Spermogram characteristics in patients with idiopathic infertility in the form of oligospermia in combination with astheno- and/or teratozoospermia after 12 weeks of therapy with a nutritional supplement (AndroDoz®) (n = 33)*

Показатели Characteristic	Исходно Baseline		Лечение 3 мес 3-month treatment		Изменения показателя Changes									Es
	M ± S	Медиана (25–75 %) Median (25–75 %)	M ± S	Медиана (25–75 %) Median (25–75 %)	Нормальность распределения. W-тест Normality, W-test	Изменения средней, абс. (%) Mean changes, abs. (%)	Изменения медианы, абс. (%) Median changes, abs. (%)	Случаи улучшения показателя (%) Characteristic improvement incidence (%)	Увеличение показателя максимальное Characteristic icrease, maximal	Уменьшение показателя максимальное Characteristic decrease, maximal	Вероятность отсутствия различий, *p* Probability of absence of differences, *p*			
											t st	W	Z	
Объем, мл Volume, ml	4,2 ±1,5	4,1 (3,2–5,1)	4,5 ± 1,5	4,4 (3,6–5,4)	>0,05	0,3 (+5,9)	0,3 (+7,3)	19/33 (58)	+3,4	–3,2	>0,05	>0,05	>0,05	0,22
Концентрация сперматозоидов, млн/мл Sperm concentration, mil/ml	10,3 ± 3,6	11 (7–14)	15,6 ± 13,0	13 (8–19)	<0,05	5,3 (+51,1)	2 (+18,2)	19/33 (58)	+49	–11	<0,05	<0,05	>0,05	0,42
Прогрессивная подвижность, % Progressive motility, %	28,2 ± 15,9	29 (17–38)	31,1 ± 14,7	34 (25–39)	>0,05	2,8 (+10,0)	5 (+17,2)	19/33 (58)	+36	–35	>0,05	>0,05	>0,05	0,20
Категория А, % Grade A, %	13,6 ± 13,0	11 (2–24)	20,2 ± 13,7	20 (8–32)	<0,05	6,6 (+48,6)	9 (+81,8)	24/33 (73)	+38	–18	<0,05	<0,05	<0,05	0,49
Категория В, % Grade B, %	12,1 ± 9,5	12 (4–17)	11,1 ± 10,0	7 (5–13)	<0,05	–1,1 (–8,8)	– 5 (–41,7)	12/33 (36 %)	+27	–14	>0,05	>0,05	>0,05	0,10
Категория С, % Grade C, %	12,0 ± 8,6	10 (6–14)	9,0 ± 6,5	7 (4–12)	<0,05	–3 – 25)	–3 (–30,0)	20/33 (61)	+13	–28	>0,05	>0,05	>0,05	0,35
Патологические формы, %* Pathological forms, %*	96,0 ± 3,3	97 (95–98)	95,7 ± 3,0	96 (94–98)	<0,05	–0,3 (–0,3)	–1 (–1,0)	14/33 (42)	+5	–7	>0,05	>0,05	>0,05	0,09

Окончание табл. 1

The end of the table 1

Показатели Characteristic	Исходно Baseline		Лечение 3 мес 3-month treatment		Изменения показателя Changes									
	M ± S	Медиана (25–75 %) Median (25–75 %)	M ± S	Медиана (25–75 %) Median (25–75 %)	Нормальность распределения. W-тест Normality, W-test	Изменения средней, абс. (%) Mean changes, abs. (%)	Изменения медианы, абс. (%) Median changes, abs. (%)	Случаи улучшения показателя (%) Characteristic improvement incidence (%)	Увеличение показателя максимальное Characteristic icrease, maximal	Уменьшение показателя максимальное Characteristic decrease, maximal	Вероятность отсутствия различий, *p* Probability of absence of differences, *p*			Es
											t st	W	Z	
Количество прогрессивно-подвижных сперматозоидов, млн/эякулят Number of progressive motile sperm, mil/ejaculate	12,8 ± 9,5	12,2 (3,4–18,2)	29,5 ± 40,8	14,9 (5,6–37,8)	>0,05	16,7 (+130,5)	2,7 (+22,1)	21/33 (64)	+168,1	–14,4	<0,05	<0,05	>0,05	0,46

Примечание. *t st – статистическая значимость изменения средних значений по t-критерию Стьюдента для попарно связанных вариант; W – статистическая значимость изменения парных значений по критерию Вилкоксона; Z – статистическая значимость направления изменений показателя по критерию знаков; Es – стандартизованный эффект (стандартизованное различие); медиана, 25-й и 75-й процентили вычислялись с исключением выбросов; p >0,05 – различия статистически незначимы.*

**Окраска препаратов с применением Spermstain; диагноз тератозооспермии ставили при доле патологических форм >85 %.*

Note. *t st – significance of mean value changes per the Student's paired t-test; W – significance of paired values changes per the Wilcoxon test; Z – significance of the direction of changes per the sign test; Es – standardized effect size (standardized difference); median and 25 % – 75 % were calculated with exclusion of outliers; p > 0.05 – differences are not significant.*

**Staining with Spermstain; teratozoospermia diagnosis was made for percentage of pathological forms above 85 %.*

АНДРОЛОГИЯ И ГЕНИТАЛЬНАЯ ХИРУРГИЯ | ANDROLOGY AND GENITAL SURGERY 1 ТОМ 20 / VOL. 20 2019

Таблица 2. *Показатели спермограммы пациентов с идиопатическим бесплодием в форме олигозооспермии в сочетании с астено- и/или тератозооспермией, не получавших лечения, через 12 нед наблюдения*

Table 2. *Spermogram characteristics in patients with idiopathic infertility in the form of oligospermia in combination with astheno- and/or teratozoospermia without treatment after 12 weeks of observation*

Показатели Characteristic	Исходно Baseline		Лечение 3 мес After 3 mo		Изменения показателя Changes									
	M ± SD	Медиана (25–75 %) Median (25–75 %)	M ± SD	Медиана (25–75 %) Median (25–75 %)	Нормальность распределения, W-тест Normality, W-test	Изменения средней, абс. (%) Mean changes, abs. (%)	Изменения медианы, абс. (%) Median changes, abs. (%)	Случаи улучшения показателя Characteristic improvement incidence	Увеличение показателя максимальное Characteristic icrease, maximal	Уменьшение показателя максимальное Characteristic decrease, maximal	Вероятность отсутствия различий, *p* Probability of absence of differences, *p*			Es
											t st	W	Z	
Объем, мл Volume, ml	3,3 ± 1,4	3,2 (2,0–4,0)	4,0 ± 1,6	3,7 (2,8–5,6)	>0,05	0,7 (+20,3)	0,5 (+15,6)	15/23 (65 %)	+3,0	–1,0	<0,05	<0,01	>0,05	0,62
Концентрация сперматозоидов, млн/мл Sperm concentration, million/ml	9,5 ± 2,7	9 (7–12)	16,9 ± 18,4	12 (6–21)	>0,05	7,4 (+76,8)	3 (+33,3)	12/23 (52 %)	+54	–12	>0,05	>0,05	>0,05	0,38
Прогрессивная подвижность, % Progressive motility, %	29,4 ± 9,6	29 (23–35)	30,6 ± 16,0	31 (18–46)	>0,05	1,2 (+4,2)	2 (+6,9)	13/23 (57 %)	+35	–51	>0,05	>0,05	>0,05	0,06
Категория А, % Grade A, %	13,6 ± 7,9	13 (9–18)	19,2 ± 15,0	19 (5–25)	>0,05	5,6 (+41,1)	6 (+46,2)	15/23 (65 %)	+35	–14	<0,05	<0,05	>0,05	0,51
Категория В, % Grade B, %	16,0 ± 10,2	15 (8–18)	12,1 ± 10,4	11 (5–16)	<0,05	–3,8 (–23,9)	–4 (–26,7)	5/23 (22 %)	+35	–37	>0,05	>0,05	>0,05	0,30
Категория С, % Grade C, %	12,4 ± 8,8	10 (7–15)	13,0 ± 10,0	10 (6–16)	<0,05	0,7 (+5,6)	0 (0)	12/23 (52 %)	+46	–37	>0,05	>0,05	>0,05	0,06
Патологические формы, %* Pathological forms, %*	94,9 ± 3,9	95 (82–98)	93,4 ± 3,9	94 (81–97)	<0,05	–1,5 (–1,6)	–1 (–1,0)	13/23 (57 %)	+2	–7	>0,05	>0,05	>0,05	0,25
Количество прогрессивно-подвижных сперматозоидов, млн/эякулят Number of progressive motile sperm, mil/ejaculate	10,1 ± 8,1	8,2 (5,5–11,3)	28,5 ± 35,8	13,9 (4,4–50,3)	<0,05	18,4 (+182,2)	5,7 (+69,5)	16/23 (70 %)	+135,6	–40,1	<0,05	<0,05	>0,05	0,53

Примечание. *t st – статистическая значимость изменения средних значений по t критерию Стьюдента для попарно связанных вариант; W – статистическая значимость изменения парных значений по критерию Вилкоксона; Z – статистическая значимость направления изменений показателя по критерию знаков; Es – стандартизованный эффект (стандартизованное различие); медиана, 25-й и 75-й процентили вычислялись с исключением выбросов; p >0,05 – различия статистически незначимы.*
**Окраска препаратов с применением Spermstain; диагноз тератозооспермии ставили при доле патологических форм >85 %.*

Note. *t st – significance of mean value changes per the Student»s paired t-test; W – significance of paired values changes per the Wilcoxon test; Z – significance of the direction of changes per the sign test; Es – standardized effect size (standardized difference); median and 25 % – 75 % were calculated with exclusion of outliers; p > 0.05 – differences are not significant.*
**Staining with Spermstain; teratozoospermia diagnosis was made for percentage of pathological forms above 85 %.*

Таблица 3. *Данные рандомизированных сравнительных исследований по оценке влияния антиоксидантов на показатели спермограммы у пациентов с относительно низкой концентрацией сперматозоидов (адаптировано из [12])*

Table 3. *Randomized comparative trials data on evaluation of the effect of antioxidants on spermogram characteristics in patients with relatively low sperm concentration (adapted from 12])*

Авторы, год Authors, year	Нутриент Nutrient	Антиоксиданты Antioxidants			Плацебо, или отсутствие лечения Placebo or absence of treatment			Срок наблюдения, мес Follow-up period, months	Средние различия Mean difference	95 % ДИ 95 % CI
		M	SD	n	M	SD	*n*			
Концентрация сперматозоидов Sperm concentration										
Dimitriadis (2010)	Карнитины и плацебо Carnitines и placebo	15,4	6,7	26	16,3	7,0	22	3	–0,90	–4,80; 3,00
Nadjarzadeh (2011)	Коэнзим Q_{10} и плацебо Coenzyme Q_{10} и placebo	16,1	12,9	23	16,2	27,7	24	3	–0,12	–12,39; 12,15
Morgante (2010)	N-ацетилцистеин N-acetylcysteine	18,2	3,5	90	19,1	3,0	90	3	–0,90	–1,85; 0,05
Rolf (1999)	Витамин E + витамин C Vitamin E + vitamin C	20,6	13,5	15	25,0	17,8	16	3	–4,40	–15,48; 6,68
Ciftci (2009)	Комбинация антиоксидантов Combination of antioxidants	21,9	11,1	60	22,3	22,0	60	3	–0,47	–6,70; 5,76
Zavaczki (2003)	Магнезия и плацебо Magnesia и placebo	16,1	10,2	10	10,9	7,4	10	3	5,20	–2,61; 13,01
Lenzi (2004)	Карнитины Carnitines	22,1	9,1	30	22,2	16,9	26	6	–0,08	–7,36; 7,20
Wong (1983)	Комбинация антиоксидантов Combination of antioxidants	11,1	5,8	11	8,3	5,6	7	6	2,8	–2,58; 8,18
Safarinejad (2009)	Коэнзим Q_{10} Coenzyme Q_{10}	22,8	3,8	98	21,2	3,8	96	9	1,60	0,53; 2,67
Safarinejad (2012)	Коэнзим Q_{10} Coenzyme Q_{10}	22,4	4,2	112	16,2	3,7	113	9	6,20	5,17; 7,23
Общая подвижность сперматозоидов Total motile sperm										
Dimitriadis, 2010	Карнитины и плацебо Carnitines & placebo	35,6	15,5	26	24,7	10,8	22	3	10,90	3,43; 18,37
Nadjarzadeh, 2011	КоэнзимQ_{10} и плацебо Coenzyme Q_{10} & placebo	41,91	15,6	23	38,3	18,4	24	3	3,58	–6,16; 13,32
Morgante, 2010	N-ацетилцистеин N-acetylcysteine	40,3	6,4	90	25,1	4,2	90	3	15,20	13,62; 16,78
Rolf, 1999	Витамин E + витамин C Vitamin E + vitamin C	34,1	11,8	15	33,9	16,3	16	3	0,20	–9,77; 10,17
Ciftci, 2009	Комбинация антиоксидантов Combination of antioxidants	31,29	8,62	60	20,33	8,43	60	3	10,96	7,91; 14,01
Zavaczki, 2003	Магнезия/плацебо Magnesia/placebo	33,5	29,8	10	19,0	14,4	10	3	14,50	–6,01; 35,01
Lenzi, 2004	Карнитины Carnitines	31,11	13,46	30	29,55	9,50	26	6	1,56	–4,48; 7,60
Wang, 1983	Комбинация антиоксидантов Combination of antioxidants	–	–	–	–	–	–	–	–	–
Safarinejad, 2009	Коэнзим Q_{10} Coenzyme Q_{10}	24,2	2,1	98	22,8	2,2	96	9	1,40	0,79; 2,01
Safarinejad, 2012		31,2	2,4	112	25,8	2,2	113	9	5,40	4,80; 6,00

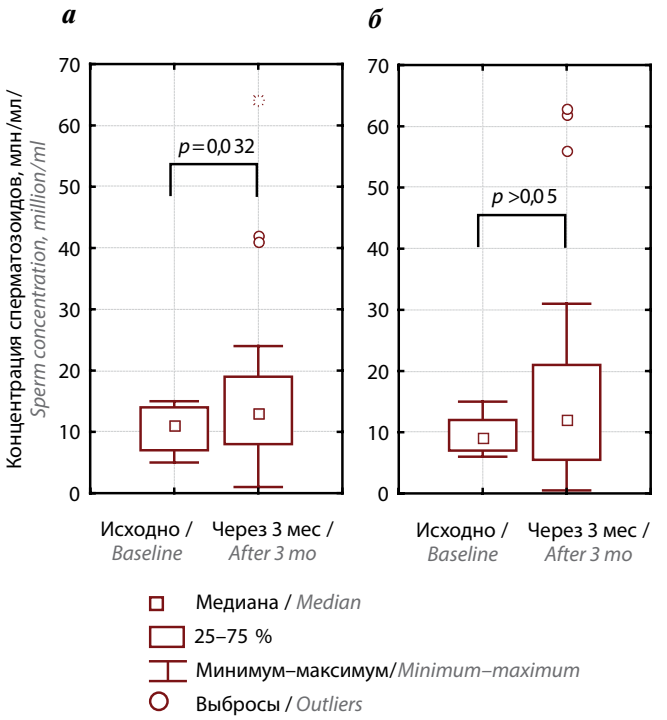

Рис. 1. *Концентрация сперматозоидов у пациентов с умеренной олигозооспермией в сочетании с астено- и/или тератозооспермией, принимавших «АндроДоз»® (n = 33) (а), и у мужчин, не проходивших лечения (n = 33) (б)*

Fig. 1. *Sperm concentration in patients with moderate oligospermia in combination with astheno- and/or teratozoospermia receiving AndroDoz (a) and in men not receiving treatment (б)*

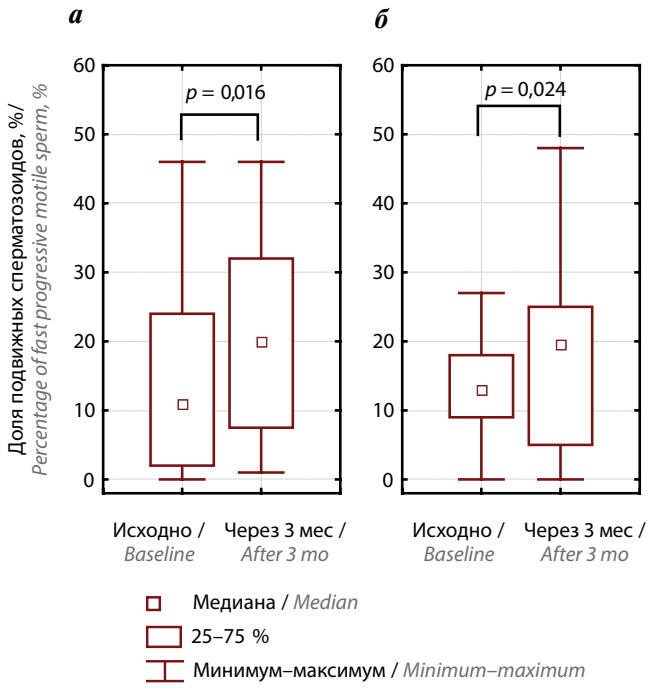

Рис. 2. *Доля сперматозоидов с быстрым поступательным движением (категории А) у пациентов с умеренной олигозооспермией в сочетании с астено- и/или тератозооспермией, принимавших «АндроДоз»® (а), и у мужчин, не проходивших лечения (б)*

Fig. 2. *Percentage of fast progressive motile sperm (grade A) in patients with moderate oligospermia in combination with astheno- and/or teratozoospermia receiving AndroDoz (a) and in men not receiving treatment (б)*

Объем эякулята в группе получающих БАД «АндроДоз»® (см. табл. 1) увеличился на 0,3 мл ($p \geq 0{,}05$).

В контрольной группе (см. табл. 2) изменения в среднем составили 0,7 мл для средней арифметической и 0,5 мл для медианы ($p < 0{,}05$ и $p < 0{,}01$ соответственно); положительная динамика имела место в 65 % случаев ($p \geq 0{,}05$).

Концентрация сперматозоидов в группе получающих БАД «АндроДоз»® (см. табл. 1), в среднем выросла за 3 мес на 5,3 млн/мл ($p < 0{,}05$), медиана – на 2 млн/мл ($p < 0{,}05$) (рис. 1). Увеличение концентрации имело место в 58 % случаев ($p \geq 0{,}05$).

В контрольной группе (см. табл. 2) средняя концентрация увеличилась на 7,4 млн/мл ($p \geq 0{,}05$), медиана – на 3 млн/мл ($p \geq 0{,}05$); увеличение показателя имело место в 52 % случаев ($p \geq 0{,}05$).

Доля прогрессивно-подвижных сперматозоидов в группе получающих БАД «АндроДоз»® (см. табл. 1) в среднем не изменилась; индивидуальные изменения были разнонаправленными ($p \geq 0{,}05$). В контрольной группе (см. табл. 2) различия средних значений были статистически незначимыми ($p \geq 0{,}05$).

Доля сперматозоидов с быстрым поступательным движением (категории А) в группе получающих БАД «АндроДоз»® (см. табл. 1, рис. 1) увеличилась: среднее значение – на 6,6 %, медиана – на 9 % ($p < 0{,}05$); положительная динамика имела место в 73 % случаев ($p < 0{,}05$).

В контрольной группе (см. табл. 2, рис. 2) средняя доля сперматозоидов категории А увеличилась в среднем на 5,6 % ($p < 0{,}05$), медиана – на 6 % ($p < 0{,}05$); увеличение данного показателя наблюдалось в 65 % случаев ($p \geq 0{,}05$).

Изменение количества сперматозоидов с другим характером движения (категорий B, C и D) в обеих группах было разнонаправленным и статистически незначимым ($p \geq 0{,}05$).

Доля патологических форм также изменялась разнонаправлено и статистически несущественно как в группе получающих «АндроДоз»® (см. табл. 1; $p \geq 0{,}05$), так и в контрольной группе (см. табл. 2; $p \geq 0{,}05$).

Среднее количество прогрессивно-подвижных сперматозоидов в эякуляте увеличилось в группе получающих БАД «АндроДоз»® (см. табл. 1) на 16,7 млн ($p < 0{,}05$), медиана – на 2,7 млн ($p < 0{,}05$), положительная динамика была в 64 % случаев ($p \geq 0{,}05$).

В контрольной группе (см. табл. 2) средняя величина показателя увеличилась на 18,4 млн ($p < 0{,}05$), медиана – на 5,7 млн ($p < 0{,}05$); позитивная динамика имела место в 70 % случаев ($p \geq 0{,}05$).

Обсуждение

Полученные данные показывают, что в 2 группах пациентов – принимавших БАД «АндроДоз»® и не проходивших лечения – в течение 3 мес происходило сходное в количественном выражении статистически значимое увеличение концентрации сперматозоидов и доли сперматозоидов с быстрым прогрессивным движением (во всех случаях $p < 0{,}05$). При этом частота улучшения в обеих группах незначительно превышает 50 %, статистическая значимость таких изменений (по критерию знаков и χ^2) отсутствует ($p \geq 0{,}05$). Иначе говоря, фактически в этих группах изменения показателей являются разнонаправленными. Например, изменения концентрации сперматозоидов варьировали от +49 до –11 млн/мл в основной группе и от +54 до –12 млн/мл в контрольной; изменения доли сперматозоидов категории А – от +38 до –18 % в основной и от +35 до –14 % в контрольной. Очевидно, в оцениваемых группах у части пациентов улучшение связано с назначенным лечением и/или изменением образа жизни (или восстановлением после разового влияния некоего негативного фактора в прошлом, о котором пациент не сообщил врачу), а у другой части пациентов патогенез бесплодия не может быть скорректирован только используемыми нами мероприятиями или могли появиться некие воздействия отрицательного характера в период наблюдения, о которых пациенты не знали или не сообщили о них врачу. Но обращает на себя внимание то, что максимальное увеличение параметра в обеих группах явно больше, чем его снижение: для концентрации сперматозоидов – более чем в 4 раза, для подвижности категории А – более чем в 2 раза. Следовательно, потенциально негативное влияние неких неучтенных факторов на качество спермы не являлось критичным и существенно не снижало достоверность полученных результатов.

Качественные изменения показателей спермограммы в динамике без всякого лечения хорошо известны и охарактеризованы в руководстве ВОЗ [15].

Формально при сходных в количественном выражении изменениях концентрации и прогрессивной подвижности в основной и контрольной группах у получающих БАД «АндроДоз»® изменения статистически более значимы.

Концентрация сперматозоидов в группе получающих БАД «АндроДоз»® (см. табл. 1) в среднем выросла за 3 мес на 5,3 млн/мл ($p < 0{,}05$), медиана – на 2 млн/мл (см. рис. 1; $p < 0{,}05$). В контрольной группе (см. табл. 2) концентрация увеличилась даже больше в количественном выражении – на 7,4 млн/мл для средней и на 3 млн/мл для медианы, но при этом изменения не являются статистически значимыми ($p > 0{,}05$).

Отметим, что при анализе изменений концентрации сперматозоидов в обеих группах через 3 мес наблюдений имели место выбросы. В группах по 3 таких значения, и все они отражают резкий рост параметра. Эти показатели настолько сильно отличаются от среднего значения, что с точки зрения статистики считаются случайными отклонениями и не включаются в общий анализ. Поэтому изменения медианы происходят на значительно меньшую величину, чем изменения средней арифметической. Можно было бы предположить, что такой блестящий результат получен у пациентов, наиболее подходящих для терапии «АндроДозом», поскольку бесплодие у них обусловлено оксидативным стрессом. Но в контрольной группе имеются аналогичные выбросы, так что более уместно предположить, что у этих пациентов в прошлом (до включения в исследование) существовали некие неизвестные нам (возможно, им тоже) факторы, отрицательно влияющие на сперматогенез: стрессы, интоксикации, перегревание и др. Спустя некоторое время произошло восстановление сперматогенеза, и мы наблюдали существенный рост концентрации сперматозоидов. Учитывая, что на момент включения в исследование показатели спермограммы этих пациентов не выходили за границы ДИ и что подобные выбросы были и в основной, и в контрольной группе, мы не считаем необходимым исключать данные этих пациентов из исследования.

Поскольку распределение значений концентрации в наших исследованиях в обеих группах отличается от нормального, мы обязаны для оценки наблюдаемых изменений опираться на данные непараметрических критериев. Таким образом, мы считаем, что в группе получающих БАД «АндроДоз»® стандартизованная эффективность (Es) была несколько больше (0,42), чем в контрольной (0,38).

Положительные изменения в обеих группах отчасти определяются изменением образа жизни, что включало более правильное питание, отказ от вредных привычек (курения, злоупотребления алкоголем и др.), устранение потенциально вредных факторов (перегрев в сауне, горячей ванне), гигиену сна и сексуальной жизни.

Полученные нами данные полностью согласуются с результатами опубликованных рандомизированных контролируемых исследований аналогичных групп пациентов. Из представленных в табл. 3 данных видно, что для групп с относительно низкой исходной концентрацией сперматозоидов (мы включили в таблицу работы с самой маленькой средней концентрацией – от 11 до 23 млн/мл) различия между группами пациентов, проходивших лечение каким-либо препаратом, и контрольными группами составляют от –4,4 (–15,48; 6,68) до 6,20 (5,17; 7,23).

Несколько иначе выглядит ситуация с подвижностью сперматозоидов. В обеих группах в течение 3-месячного периода наблюдения общая прогрессивная подвижность менялась несущественно, но доля сперматозоидов с быстрым поступательным движением

(категории А) увеличилась в каждой группе. Это произошло за счет уменьшения доли сперматозоидов с медленным поступательным движением (категории В). Изменение подвижности в количественном выражении было больше у получающих БАД «АндроДоз»® (см. табл. 1, рис. 1).

Учитывая, что распределение подвижности сперматозоидов категории А отличается от нормального, заключаем, что доля сперматозоидов с быстрым поступательным движением в группе получающих БАД «АндроДоз»® выросла в абсолютном значении на 9 % (медиана) (+82 % к исходному значению), в контрольной группе – на 6 % (+46 % к исходному значению). Иначе говоря, по отношению к исходному уровню у получающих лечение мужчин прирост доли сперматозоидов с быстрым поступательным движением почти в 2 раза превышает таковой в контрольной группе. Статистически значимо чаще у проходивших лечение наблюдалась положительная динамика доли сперматозоидов категории А (73 %; p <0,05), в то время как в контрольной группе число случаев улучшения не было достоверным (65 %; $p \geq 0{,}05$).

В целом это согласуется с результатами опубликованных работ. Как видно из табл. 3, в группах мужчин, принимавших антиоксиданты, подвижность всегда увеличивается в большей степени, чем в контрольных группах. Различие общей подвижности составляет при этом от 0,20 (– 9,77; 10,17) до 15,20 (13,62; 16,78).

Вероятно, улучшение подвижности при использовании антиоксидантов связано с уменьшением отрицательного действия избытка свободных радикалов на сперматозоиды [1, 7, 16]. Причем, как было недавно показано в наших исследованиях, увеличение доли прогрессивно-подвижных сперматозоидов зависит от исходного уровня радикалов фазно: отсутствует при низком (нормальном) уровне, значимо при умеренно повышенных уровнях и незначительно у пациентов, имеющих избыток свободных радикалов в нативной сперме [17].

Полученные результаты пока не позволяют делать какие-либо окончательные выводы, поскольку из-за небольшого числа пациентов в группах статистическая мощность выполненного исследования является невысокой (0,5). Для минимально необходимой рекомендуемой мощности в 80 % (0,8) и минимального уровня значимости в 0,05 при максимально достигнутой в нашем исследовании Es=0,51 необходимый объем выборки (обе группы) должен составить не менее 120 пациентов.

Заключение

Результаты открытого рандомизированного многоцентрового проспективного исследования по оценке влияния БАД «АндроДоз»® – источника L-карнозина, карнитина, коэнзима Q_{10}, глицирризиновой кислоты, селена, цинка, витаминов Е и А – на показатели спермограммы у мужчин с идиопатическим бесплодием в форме олигозооспермии в сочетании с астено- и/или тератозооспермией показали, что имеется более значимое увеличение доли сперматозоидов с быстрым поступательным движением (категории А) через 3 мес лечения по сравнению с контрольной группой без лечения: 9 % (+82 % к исходному значению) при 6 % (+46 % к исходному значению); положительная динамика в группах наблюдается в 73 и 65 % случаев; Es является средней (0,49 и 0,51 соответственно).

Увеличение концентрации сперматозоидов через 3 мес наблюдения является значимым в обеих группах, при этом в группе получающих БАД «АндроДоз»® Es несколько больше (0,42), чем в контрольной (0,38).

Морфология сперматозоидов через 3 мес не изменилась в обеих группах.

Полученные результаты следует считать предварительными, поскольку статистическая мощность выполненного исследования из-за небольшого числа пациентов в группах оказалась невысокой (0,5), что не позволяет исключить ошибку 2-го типа – необоснованное отрицание различий.

ЛИТЕРАТУРА / REFERENCES

1. Божедомов В.А., Громенко Д.С., Ушакова И.В. и др. Оксидативный стресс сперматозоидов в патогенезе мужского бесплодия. Урология 2009;(2):51–6. [Bozhedomov V.A., Gromenko D.S., Ushakova I.V. et al. Oxidative stress of sperm in the pathogenesis of male infertility. Urologiya = Urology 2009;(2):51–6. (In Russ.)].
2. Божедомов В.А. Мужской фактор бездетного брака – пути решения проблемы. Урология 2016;(1-S1):28–34. [Bozhedomov V.A. The male factor in childless marriage – problem-solving strategies. Urologiya = Urology 2016;(1-S1):28–34. (In Russ.)].
3. Andrology: male reproductive health and dysfunction. Ed. by E. Nieschlag, H.M. Behre, Nieschlag S. 3rd edn. Berlin; Heidelberg: Springer-Verlag, 2010. 629 p.
4. Male infertility: contemporary clinical approaches, andrology, ART & antioxidants. Ed. by S.J. Parekattil, A. Agarwal. New York: Springer, 2012. 518 p.
5. EAU guidelines on male infertility. Ed. by A. Jungwirth. European Association of Urology. 2018. 42 p.
6. Garg H., Kumar R. Empirical drug therapy for idiopathic male infertility: what is the new evidence? Urology 2015;86(6):1065–75. DOI: 10.1016/j.urology.2015.07.030. PMID: 26255035.
7. Ahmadi S., Bashiri R., Ghadiri-Anari A., Nadjarzadeh A. Antioxidant supplements and semen parameters: an evidence based review. Int J Reprod Biomed (Yazd) 2016;14(12):729–36. DOI: 10.29252/ijrm.14.12.729. PMID: 28066832.
8. Micic S., Latic N., Bojanic N. et al. Assessment of sperm motility in oligo-

asthenospermic men, treated with metabolic and essential nutrients, in randomizd, double blind, placebo study. Abstracts of the 32nd Annual Meeting of the European Society of Human Reproduction & Embryology. Helsinki, 2016. P. 151.
9. Calogero A.E., Condorelli R.A., Russo G.I., La Vignera S. Conservative nonhormonal options for the treatment of male infertility: antibiotics, anti-inflammatory drugs, and antioxidants. Biomed Res Int 2017;2017:4650182. DOI: 10.1155/2017/4650182. PMID: 28164122.
10. Cardoso J.P., Cocuzza M., Elterman D. Optimizing male fertility: oxidative stress and the use of antioxidants. World J Urol 2019. DOI: 10.1007/s00345-019-02656-3. PMID: 30719570.
11. Clark J.Y. Empiric medical and nutritional therapy for idiopathic male infertility: how good is the evidence for what works and does not? Eur Urol 2019. DOI: 10.1016/j.eururo.2019.01.024. PMID: 30711332.
12. Showell M.G., Mackenzie-Proctor R., Brown J. et al. Antioxidants for male subfertility. Cochrane Database Syst Rev 2014;(12):CD007411. DOI: 10.1002/14651858.CD007411.pub3. PMID: 25504418.
13. Vaidya A., Ahmed A., Brunckhorst O. et al. Nutritional supplements in idiopathic male infertility: a systematic review. Eur Urol Suppl 2018;17(2);e222. DOI: 10.1016/S1569-9056(18)31000-5.
14. WHO Manual for the standardized investigation, diagnosis and management of the infertile male. Cambridge: Cambridge University Press, 2000. 91 p.
15. WHO laboratory manual for the examination and processing of human semen. 5th edn. WHO, 2010. 271 p.
16. Agarwal A., Rana M., Qiu E. et al. Role of oxidative stress, infection and inflammation in male infertility. Andrologia 2018;50(11):e13126. DOI: 10.1111/and.13126. PMID: 30569652.
17. Божедомов В.А., Камалов А.А., Божедомова Г.Е. и др. Применение комплекса нутриентов при идиопатическом мужском бесплодии в форме астено- и/или тератозооспермии: поиск предикторов эффективности лечения (предварительные результаты). Урология 2018;(5):53–9. [Bozhedomov V.A., Kamalov A.A., Bozhedomova G.E. et al. The use of nutrient complexes in idiopathic male infertility associated with asteno- and/or teratozoospermia: the search of predictors of treatment efficiency (preliminary results)]. Urologiya = Urology 2018;(5):53–9. (In Russ.)]. DOI: 10.18565/urology.2018.5.53-59.

Вклад авторов
В.А. Божедомов: разработка дизайна исследования, обзор публикаций по теме статьи, получение данных для анализа, анализ полученных данных, написание текста статьи;
А.А. Камалов: разработка дизайна исследования;
Г.Е. Божедомова: получение данных для анализа;
В.И. Козлова: получение данных для анализа;
Р.А. Камарина: получение данных для анализа;
Е.А. Епанчинцева: получение данных для анализа.

Authors' contributions
V.A. Bozhedomov: developing the research design, reviewing of publications of the article's theme, obtaining data for analysis, analysis of the obtained data, article writing;
A.A. Kamalov: developing the research design;
G.E. Bozhedomova: obtaining data for analysis;
V.I. Kozlova: obtaining data for analysis;
R.A. Kamarina: obtaining data for analysis;
E.A. Epanchintseva: obtaining data for analysis.

ORCID авторов/ORCID of authors
В.А. Божедомов/V.A. Bozhedomov: https://orcid.org/0000-0003-2750-0382
А.А. Камалов/A.A. Kamalov: https://orcid.org/0000-0003-4251-7545
Г.Е. Божедомова/G.E. Bozhedomova: https://orcid.org/0000-0001-7585-2310
В.И. Козлова/V.I. Kozlova: https://orcid.org/0000-0001-7585-2310
Р.А. Камарина/R.A. Kamarina: https://orcid.org/0000-0002-9616-4717
Е.А. Епанчинцева/E.A. Epanchintseva: https://orcid.org/0000-0002-9041-2687

Конфликт интересов. Авторы заявляют об отсутствии конфликта интересов.
Conflict of interest. The authors declare no conflict of interest.

Финансирование. Исследование было финансировано компанией «ШТАДА».
Financing. The study was performed with the support of STADA company.

Информированное согласие. Все пациенты подписали информированное согласие на участие в исследовании.
Informed consent. All patients gave written informed consent to participate in the study.

Статья поступила: 15.02.2019. **Принята к публикации:** 07.03.2019.
Article received: 15.02.2019. **Accepted for publication:** 07.03.2019.

Радиочастотная абляция опухолей почек. Клинический пример применения при опухоли трансплантированной почки

В.В. Землянский[1], О.Б. Жуков[2], Н.Б. Табынбаев[1], И.Э. Тен[1], Ж.Д. Жумагазин[1], Т.А. Курманов[1], Р. Оразбаева[1]

[1]Национальный научный центр онкологии и трансплантологии Корпоративного фонда University Medical Center; Республика Казахстан, 010000 Астана, ул. ханов Керея и Жанибека, 3;

[2]Научно-исследовательский институт урологии и интервенционной радиологии им. Н.А. Лопаткина – филиал ФГБУ «Национальный медицинский исследовательский центр радиологии» Минздрава России; Россия, 105425 Москва, ул. 3-я Парковая, 51, стр. 1

***Контакты:** Олег Борисович Жуков ob.zhukov@yandex.ru*

***Цель исследования** – описать собственные результаты радиочастотной абляции (РЧА) опухолей почек, в том числе опухоли единственной трансплантированной почки у пациента с терминальной хронической почечной недостаточностью.*

***Материалы и методы.** В 2016–2018 гг. РЧА по поводу новообразования почки осуществлена у 12 пациентов (2 женщин и 10 мужчин). Возраст пациентов варьировал от 25 до 67 лет. Приведен клинический пример выполнения РЧА опухоли почки, которая ранее была трансплантирована от живого донора по поводу терминальной хронической почечной недостаточности в исходе врожденной дисплазии почек, вторичного пиелонефрита непрерывно-рецидивирующего течения.*

***Результаты.** При гистологическом исследовании диагностирована светлоклеточная почечно-клеточная карцинома (G_1). Послеоперационный период протекал без особенностей. На момент выписки состояние пациентки было удовлетворительным. При контрольной магнитно-резонансной томографии через 6 мес не обнаружены признаки рецидива или повторного роста опухоли в месте деструкции. Через 2 года после РЧА по данным контрольных исследований трансплантата признаков рецидива новообразования не выявлено.*

***Заключение.** РЧА можно рассматривать как безопасный и эффективный метод лечения небольших опухолей почки, в том числе трансплантированной.*

***Ключевые слова:** радиочастотная абляция, рак почки, трансплантация*

***Для цитирования:** Землянский В.В., Жуков О.Б., Табынбаев Н.Б. и др. Радиочастотная абляция опухолей почек. Клинический пример применения при опухоли трансплантированной почки. Андрология и генитальная хирургия 2019;20(1):120–26.*

DOI: 10.17650/2070-9781-2019-20-1-120-126

Radiofrequency ablation of kidney tumors. Clinical case of use in a patient with a tumor of the transplanted kidney

V.V. Zemlyanskiy[1], O.B. Zhukov[2], N.B. Tabynbayev[1], I.E. Ten[1], Zh.D. Zhumagazin[1], T.A. Kurmanov[1], D.R. Orazbaeva[1]

[1]National Scientific Center for Oncology and Transplantation, Corporate Fund "University Medical Center"; 3 Kerey and Zhanibek Khandar St., Astana 010000, Kazakhstan;

[2]N.A. Lopatkin Scientific Research Institute of Urology and Interventional Radiology – branch of the National Medical Research Radiological Center, Ministry of Health of Russia; Build. 1, 51 3rd Parkovaya St., Moscow 105425, Russia

***The study objection** is to describe our results of radiofrequency ablation (RFA) of kidney tumors including tumors of the sole transplanted kidney in a patient with terminal renal failure.*

***Materials and methods.** In 2016–2018, RFA for kidney tumors was performed in 12 patients (2 women and 10 men). Patients' age varied between 25 and 67 years. A clinical case of performing RFA for kidney tumor which previously was transplanted from a living donor for treatment of terminal chronic renal failure as an outcome of congenital kidney dysplasia, secondary pyelonephritis of continuously recurrent course is presented.*

***Results.** Histological examination diagnosed clear-cell renal cell carcinoma (G_1). Postoperative period was within normal. At the time of release the patient»s health was satisfactory. Control magnetic resonance imaging after 6 months didn't show signs of recurrence or repeat tumor growth at the destruction site. Two years after RFA, control examinations of the transplant didn't show signs of recurrence.*

***Conclusion.** RFA can be considered a safe and effective method of treatment of small renal tumors including in transplanted kidneys.*

***Key words:** radiofrequency ablation, kidney cancer, transplantation*

***For citation:** Zemlyanskiy V.V., Zhukov O.B., Tabynbayev N.B. et al. Radiofrequency ablation of kidney tumors. Clinical case of use in a patient with a tumor of the transplanted kidney. Andrologiya i genital'naya khirurgiya = Andrology and Genital Surgery 2019;20(1):120–26.*

Введение

Заболеваемость раком почки в мире составляет 150 тыс. случаев в год, что составляет 2 % от общего числа злокачественных новообразований, в том числе и в Казахстане [1, 2]. Рак почки занимает 2-е место по величине прироста абсолютного числа впервые выявленные больных, которое ежегодно увеличивается на 2 % [2, 3]. Во многом это результат широкого использования в клинической практике современных методов визуализации – компьютерной (КТ) и магнитно-резонансной (МРТ) томографии, благодаря которым стало возможным раннее выявление опухолей малых размеров (стадии T1), развивающихся бессимптомно у 50 % пациентов [4, 5].

Опухоль трансплантированной почки – редкое явление, наблюдающееся, по данным литературы, в 0,19–0,50 % случаев [6, 7]. Еще в 1995 г. I. Penn отметил, что непосредственно в трансплантате злокачественная опухоль возникает лишь у 1 из 10 больных, хотя в целом распространенность злокачественных новообразований почек разной локализации у реципиентов выше [8].

Нередко новообразования почки диагностируют у пациентов, у которых невозможно выполнить стандартную радикальную или частичную нефрэктомию (резекцию почки). В этих случаях вариантами лечебной тактики остаются только динамическое наблюдение и паллиативная рентгеноэндоваскулярная эмболизация. Однако появление новых методов деструкции тканей позволило расширить показания к радикальному лечению опухолей почек. Один из таких методов – радиочастотная абляция (РЧА).

РЧА – это метод прямого направленного разрушения тканей путем нагрева, обусловленного воздействием электрического тока высокой частоты. Опухолевую ткань нагревают до температуры 90 °C, при которой происходят необратимые изменения в клетках и их некроз [9–11].

В настоящее время в мировой практике накоплен некоторый опыт применения РЧА. В сравнении с резекцией почки РЧА, как малоинвазивное вмешательство, имеет ряд преимуществ: более низкая травматичность, сохранение функции почки при меньшей частоте развития осложнений, более короткий период госпитализации, сравнительно меньшая стоимость оборудования, хороший объективный терапевтический эффект и почти полное отсутствие противопоказаний.

Цель нашего **исследования** – описать собственные результаты РЧА опухолей почек, в том числе опухоли единственной трансплантированной почки у пациента с терминальной хронической почечной недостаточностью.

В Национальном научном центре онкологии и трансплантологии (Астана, Казахстан) был создан внутренний протокол по лечению рака почки. При наличии противопоказаний к резекции почки или радикальной нефрэктомии рекомендовано проведение малоинвазивного альтернативного лечения – РЧА опухоли почки.

За последние 5 лет в нашей клинике выполнено более 200 резекций почки и радикальных нефрэктомий, 225 трансплантаций почки. В 1 случае после проведенной трансплантации обнаружен почечно-клеточный рак.

Материалы и методы

В 2016–2018 гг. РЧА по поводу новообразования почки осуществили у 12 пациентов (2 женщин и 10 мужчин). Возраст пациентов варьировал от 25 до 67 лет (рис. 1).

Новообразования были обнаружены у 7 пациентов в правой почке и у 5 – в левой почке (см. таблицу). Средний размер опухоли составлял 3 см.

Показаниями к РЧА опухоли почки служили ее размер <5 см (что определяется типом игольчатого электрода), локализация на наружной поверхности нижнего, иногда среднего, редко верхнего сегмента почки, экзофитный тип роста, хорошая топическая визуализация при навигации ультразвуковым методом и/или с помощью мультиспиральной КТ, наличие противопоказаний к резекции почки (единственная функционирующая почка, билатеральное и/или мультифокальное поражение (синдром Берта–Хога–Дьюба, болезнь Гиппеля–Линдау).

В 1 случае методом РЧА некротизировали опухоль единственной (правой) почки через 18 лет после нефрэктомии по поводу рака левой почки. В 1 случае РЧА позволила разрушить злокачественную опухоль трансплантированной почки через 2 года после ее пересадки по поводу хронической почечной недостаточности.

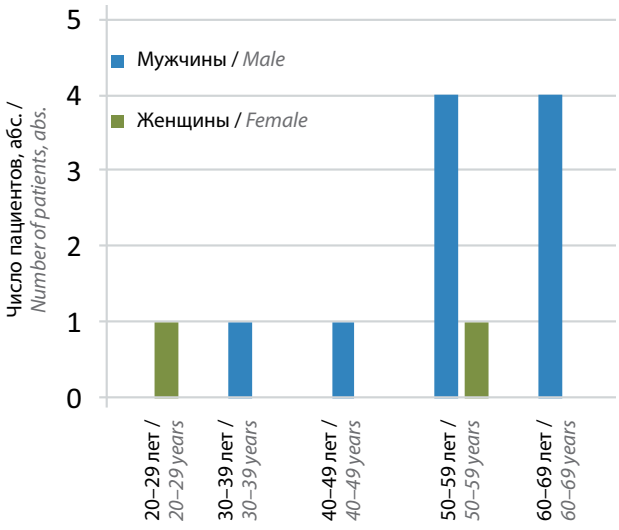

Рис. 1. *Распределение по полу и возрасту пациентов с опухолью почки, перенесших радиочастотную абляцию*

Fig. 1. *Distribution per sex and age of patients with tumor kidney who underwent radiofrequency ablation*

Распределение пациентов по локализации опухоли и ее размеру

Distribution of patients per tumor localization and size

Характеристика опухоли Tumor characteristic	Общее число пациентов (n = 12) Total number of patients (n = 12)	в том числе с опухолью размером including tumor of size	
		≤3 см (n = 10) ≤3 cm (n = 10)	≥3 см (n = 2) ≥3 cm (n = 2)
Рост: Growth:			
экзофитный exophytic	11	9	2
паренхиматозный parenchymal	1	1	–
Локализация: Localization:			
правая почка right kidney	7	6	1
левая почка left kidney	5	4	1

Локализация опухоли имеет большое значение при планировании РЧА, так как визуализация образования правой почки бывает трудновыполнимой из-за близкого расположения печени, которая часто прикрывает верхний полюс правой почки. Локализация опухоли в середине почки также вызывает трудности в связи с соседством крупных сосудов и вероятностью их повреждения иглой при биопсии и РЧА.

Обязательным условием проведения РЧА было предварительное выполнение биопсии новообразования. Таким образом злокачественный процесс был выявлен у 10 из 12 пациентов, доброкачественная опухоль – у 2.

Приводим клинический пример, иллюстрирующий безопасность и эффективность РЧА даже в случае опухоли единственной трансплантированной почки у пациента с терминальной хронической почечной недостаточностью.

Клиническое наблюдение

Пациентка Г., *1989 года рождения, находилась на стационарном лечении с диагнозом: хроническая болезнь почек (N18.8) III стадии (скорость клубочковой фильтрации 56 мл/мин). Хронический пиелонефрит трансплантата, обострение. Состояние после трансплантации почки от живого донора (19.11.2015). Терминальная хроническая почечная недостаточность в исходе врожденной дисплазии почек, вторичного пиелонефрита непрерывно-рецидивирующего течения.*

В 3-летнем возрасте при обследовании по поводу постоянного мочевого синдрома (лейкоцитурии) диагностирована врожденная дисплазия обеих почек. Постоянно лечится амбулаторно и стационарно. В 2000 г. выявлена азотемия, артериальная гипертензия. Со слов пациентки, ее состояние ухудшалось с середины 2015 г.: нарастала выраженность интоксикационного, гипертензивного, отечного синдромов. В ноябре 2015 г. диагностирована терминальная хроническая почечная недостаточность. От заместительной почечной терапии пациентка отказалась.

19.11.2015 проведена трансплантация почки от живого донора. Послеоперационный период протекал без осложнений, пациентка выписана с нормальными показателями азотистого обмена.

В дальнейшем пациентка отметила появление слабости, снижение аппетита, интенсивное выпадение волос, частые изменения настроения, при обследовании выявлена постоянная лейкоцитурия.

Проведено ультразвуковое исследование трансплантированной почки в стандартном и доплеровском режимах. В правой подвздошной области наблюдается трансплантированная почка размерами до 10,8 × 5,0 см, контур ровный, четкий. Паренхима толщиной до 2,0 см, кортикомедуллярная структура дифференцирована, пирамиды размером до 1,0–1,2 см. Под капсулой на границе средней и нижней третей визуализировано округлое образование повышенной эхогенности длиной 1,6 см с ровным контуром. В режиме цветного доплеровского картирования выявлены признаки васкуляризации образования.

Чашечно-лоханочная система почки расширена. Размер чашечки до 1 см, лоханки – 1,6 см, мочеточника – 1,0–1,2 см. Просвет однородный, в области устья мочеточника визуализация затруднена (мочевой пузырь не наполнен).

При цветном доплеровском картировании васкуляризация и перфузия трансплантата выраженная, кровоток по дуговым и междольковым артериям сохранен. Линейная скорость кровотока (ЛСК) по паренхиматозным артериям – 40–60 см/с. Индекс резистентности на уровне паренхиматозных артерий – 0,65–0,67. Кровоток в области анастомозов и основных стволах почечной вены и артерии сохранен. ЛСК по почечной артерии на уровне ворот – 120 см/с, индекс резистентности – 0,50. ЛСК в области анастомоза <350 см/с.

Заключение: гиперэхогенное образование трансплантированной почки. Уретеропиелокаликоэктазия трансплантата. Показатели кровотока по сосудам трансплантированной почки в пределах нормы.

В 2016 г. проведено КТ органов брюшной полости и забрюшинного пространства с контрастированием (рис. 2). Эффективная доза ионизирующего излучения – 12,7 мЗв. Исследование выполнено по стандартной программе (с шагом 1 и 5 мм) с внутривенным введением рентгеноконтрастного препарата (80 мл ультрависта 300).

Форма, положение печени не изменены, контуры ровные, плотность паренхимы печени +65...+67 HU, размеры не увеличены (19,3 × 11,8 × 15,6 см). Структура паренхимы однородная. Вне- и внутрипеченочные желчные протоки не расширены.

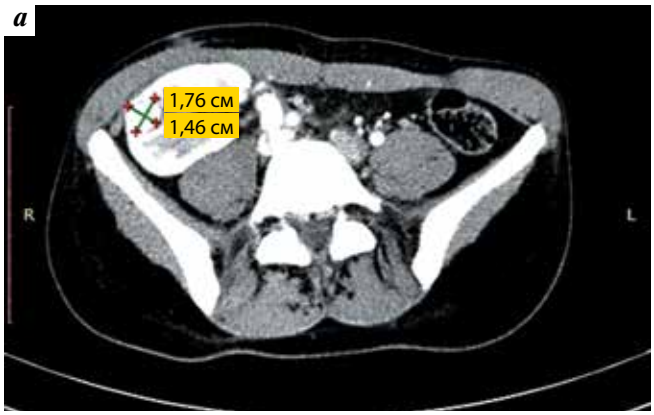

Рис. 2. *Компьютерная томография органов брюшной полости пациентки Г. до проведения радиочастотной абляции. Визуализирована опухоль: а – аксиальная проекция; б – фронтальная проекция*

Fig. 2. *Computed tomography of the abdominal organs of female patient Г. before radiofrequency ablation. The tumor was visualized: a – axial projection; б – frontal projection*

Желчный пузырь обычной формы, стенки не изменены.

Поджелудочная железа расположена обычно, размеры не увеличены, структура однородная. Окружающая поджелудочную железу клетчатка дифференцирована.

Селезенка расположена обычно, не увеличена в размерах (8,4 × 4,6 × 8,7 см), структура паренхимы однородная. Визуализируется добавочная доля селезенки размерами 0,8 × 0,8 см.

Надпочечники Y-образной формы, ножки дифференцированы, структура однородная.

Почки уменьшены в размерах (правая 4,9 × 2,2 см, левая 4,0 × 2,4 см), паренхима истончена местами до 0,3–0,5 см.

В подвздошной области справа наблюдается трансплантированная почка размерами 12,0 × 7,2 см. Структура неоднородная за счет субкапсулярного образования округлой формы с четкими контурами размерами 1,6 × 1,7 × 2,0 см, которое расположено в среднем сегменте, накапливает контраст, как и паренхима почки, и характеризуется изоденсивностью в отсроченной фазе.

На нижнем полюсе трансплантированной почки по ходу мочеточника до мочевого пузыря визуализирован обызвествленный участок неправильной формы протяженностью 8,9 см, шириной 1,1 см, плотностью +230 HU. Аналогичный участок обызвествления размерами 0,5 × 0,7 см обнаружен под прямой мышцей живота.

Брюшная аорта, чревный ствол и его ветви, почечные и брыжеечные артерии однородно заполняются контрастным веществом.

Патологической костной деструкции на исследованном уровне не выявлено.

Заключение: признаки сморщенной почки, образования трансплантированной почки (онкоцитома? с-r?), участки обызвествления подвздошной области справа.

Данные лабораторных и инструментальных исследований (май 2016 г.) приведены ниже.

Общий анализ крови: уровень гемоглобина – 132 г/л, число лейкоцитов – 6,0 × 10^9/л, эритроцитов – 4,0 × 10^{12}/л, тромбоцитов – 305 × 10^9/л, доля палочкоядерных нейтрофилов – 4 %, сегментоядерных нейтрофилов – 17 %, моноцитов – 15 %, лимфоцитов – 64 %. Скорость оседания эритроцитов – 5 мм/ч.

Общий анализ мочи: цвет соломенно-желтый, плотность – 1025 г/л, белок и глюкоза не обнаружены. Число лейкоцитов – 0–1 в поле зрения, клеток плоского эпителия – 0–1 в поле зрения.

Биохимический анализ крови: уровень креатинина – 105 мкмоль/л, мочевины – 6,9 ммоль/л, С-реактивный белок не обнаружен.

Коагулограмма от 16.05.2016: активированное частичное тромбопластиновое время – 25,4 с, протромбиновое время – 9,8 с. Содержание фибриногена А – 2,1 г/л, растворимых фибрин-мономерных комплексов – 8,0 мг на 100 мл, антитромбин III – 125 %.

Результат иммуноферментного анализа на наличие гепатита В, С отрицательный.

Электрокардиограмма от 17.05.2016: ритм синусовый, нерегулярный, частота сердечных сокращений – 91 в минуту. Умеренные диффузные изменения миокарда.

Рентгенография органов грудной клетки: признаки хронического бронхита.

Консилиум с учетом отсутствия абсолютных противопоказаний к оперативному вмешательству вынес решение провести РЧА образования трансплантированной почки.

В мае 2016 г. под ультразвуковым контролем осуществили имплантацию координационных маркеров в опухоль трансплантированной почки справа.

Выполнили биопсию и РЧА опухоли трансплантированной почки (рис. 3).

В послеоперационном периоде назначили цефтриаксон в дозе 1 г внутривенно капельно в 100 мл 0,9 % водного

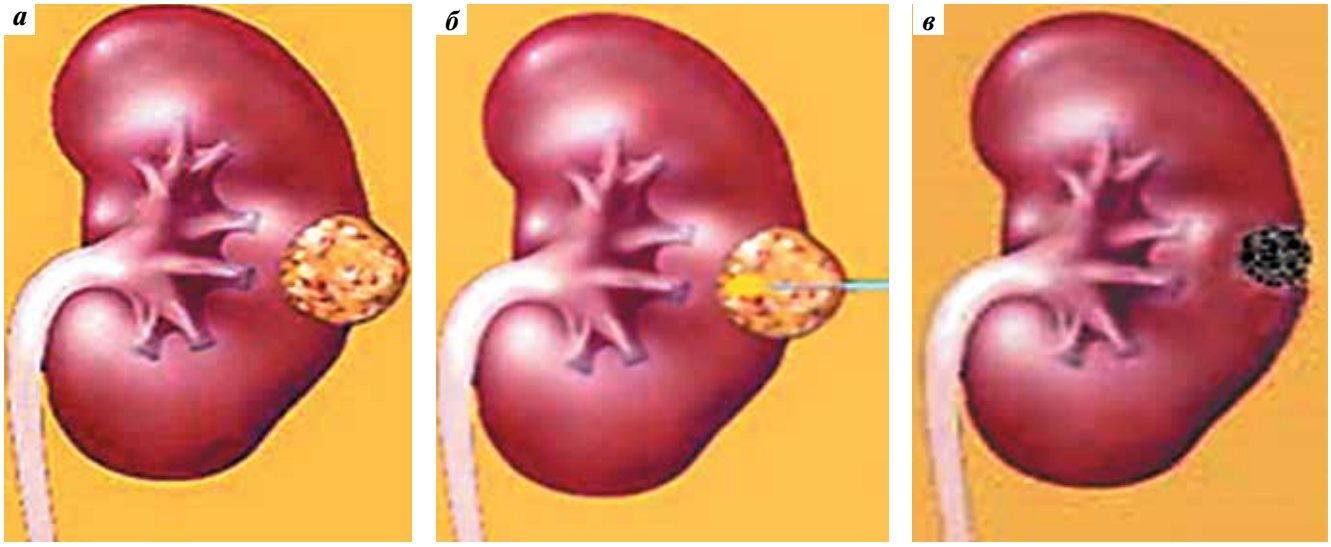

Рис. 3. *Схема удаления опухоли трансплантированной почки у пациентки Г.: а — до операции; б — радиочастотная абляция опухоли; в — результат вмешательства*

Fig. 3. *Outline of tumor removal in female patient Г.: а — prior to surgery; б — radiofrequency ablation of the tumor; в — result of intervention*

раствора хлорида натрия 1 раз в сутки в течение 5 дней; при болях — кетопрофен в дозе 2 мл внутримышечно.

Гистологическое исследование (май 2016 г.): патоморфологическая картина соответствует светлоклеточной почечно-клеточной карциноме почки, G_I. Для верификации диагноза и исключения светлоклеточной аденомы рекомендовано иммуногистохимическое исследование.

Послеоперационный период протекал без особенностей. На момент выписки состояние пациента было удовлетворительным. Кожные покровы обычной окраски. Артериальное давление — 110/70 мм рт. ст., температура тела — 36,6 °С. Живот мягкий, безболезненный. Мочеиспускание свободное, безболезненное.

Перед выпиской (май 2016 г.) проведены контрольные лабораторные анализы.

Общий анализ крови: уровень гемоглобина — 120 г/л, число лейкоцитов — 10,43 × 10^9/л, эритроцитов — 3,95 × 10^{12}/л, тромбоцитов — 211 × 10^9/л.

Общий анализ мочи: цвет соломенно-желтый, прозрачная, плотность — 1025 г/л, содержание белка — 0,2 г/л, глюкоза обнаружена в следовых количествах, число лейкоцитов — 42 (0—39) в поле зрения.

Биохимический анализ крови: уровень мочевины — 6,2 ммоль/л, креатинина — 94,0 мкмоль/л.

При контрольной МРТ через 6 мес не обнаружены признаки рецидива или повторного роста опухоли в месте деструкции (рис. 4). Это подтверждает высокую эффективность РЧА. Выявлены признаки нерезко выраженных инфильтративных изменений трансплантата с отеком преимущественно коркового вещества.

Повторные контрольные лабораторные анализы выполнены в ноябре 2016 г.

Общий анализ крови: число лейкоцитов — 11,4 × 10^9/л, тромбоцитов — 320 × 10^9/л, уровень гемоглобина — 126 г/л,

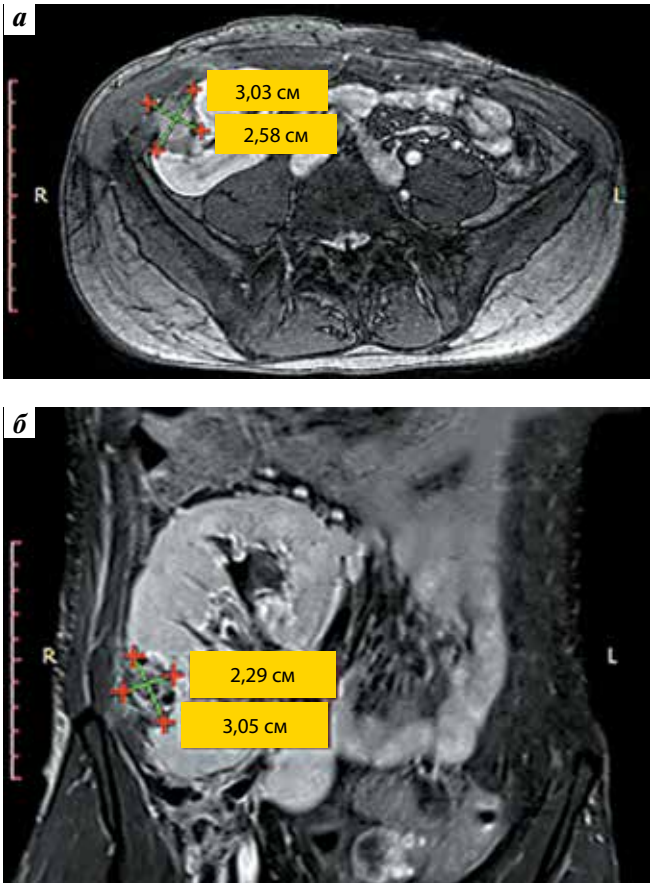

Рис. 4. *Контрольная магнитно-резонансная томография органов брюшной полости пациентки Г. после проведения радиочастотной абляции. Признаки рецидива опухоли почки отсутствуют: а — аксиальная проекция, б — фронтальная проекция*

Fig. 4. *Control magnetic resonance imaging of the abdominal organs of female patient Г. after the radiofrequency ablation. No signs of kidney tumor recurrence: а — axial projection; б — frontal projection*

доля нейтрофилов – 46 %, палочкоядерных – 5 %, сегментоядерных – 41 %, эозинофилов – 1 %, моноцитов – 10 %, лимфоцитов – 41 %, миелоцитов – 1 %. Скорость оседания эритроцитов – 35 мм/ч.

Общий анализ мочи: плотность – 1015 г/л, белок не обнаружен. Число клеток плоского эпителия – 1 в поле зрения, лейкоцитов – 6 в поле зрения, неизмененные эритроциты не обнаружены, число измененных эритроцитов – 1 в поле зрения. Бактерии отсутствуют.

Пациентка продолжает принимать циклоспорин (100 мг/сут).

Через 2 года после РЧА пациентка ведет активный образ жизни, является студенткой вуза. По данным лабораторных анализов, контрольных ультразвуковых исследований, МРТ трансплантата признаков рецидива новообразования не выявлено.

На частоту некрозов опухолей почек при РЧА влияет локализация и размеры опухолевых узлов, способ навигации, количество аппликаций и профессиональный опыт интервенционного хирурга. Малый срок наблюдения, от 3 мес до 3 лет, не позволяет в полной мере оценить частоту рецидивов заболевания после РЧА.

Заключение

РЧА можно рассматривать как безопасный и эффективный метод лечения небольших опухолей почки, особенно трансплантированной. Он обеспечивает достаточно полное удаление опухоли, а по сравнению с радикальными методами лечения после РЧА степень почечной недостаточности более низкая. В долгосрочной перспективе он может стать одним из главных способов лечения опухолей почки у пациентов с одной почкой и почечной недостаточностью.

ЛИТЕРАТУРА / REFERENCES

1. Godley P., Kim S.W. Renal cell carcinoma. Curr Opin Oncol 2002;14(3):280–5. PMID: 11981272.
2. Давыдов М.И., Аксель Е.М. Заболеваемость злокачественными новообразованиями населения России и стран СНГ в 2009 г. Вестник РОНЦ им. Н.Н. Блохина РАМН 2010;22(3):54–92. [Davydov M.I., Aksel E.M. Incidence of malignant neoplasms in Russia and CIS countries in 2009. Vestnik RONTS im. N.N. Blokhina = Journal of N.N. Blokhin Russian Cancer Research Center RAMS 2010;22(3):54–92. (In Russ.)].
3. Escudier B., Eisen T., Porta C. et al. Renal cell carcinoma: ESMO Clinical Practice Guidelines for diagnosis, treatment and followup. Ann Oncol 2012;23 Suppl 7:65–71. DOI: 10.1093/annonc/mds227. PMID: 22997456.
4. Miller D.C., Ruterbusch J., Colt J.S. et al. Contemporary clinical epidemiology of renal cell carcinoma: insight from a population based case-control study. J Urol 2010;184(6):2254–8. DOI: 10.1016/j.juro.2010.08.018. PMID: 20952033.
5. Sun M., Thuret R., Abdollah F. et al. Age-adjusted incidence, mortality, and survival rates of stage-specific renal cell carcinoma in North America: a trend analysis. Eur Urol 2011;59(1):135–41. DOI: 10.1016/j.eururo.2010.10.029. PMID: 21035250.
6. Tillou X., Doerfler A., Collonb S. et al.; Comité de Transplantation de l'Association Française d'Urologie (CTAFU). *De novo* kidney graft tumors: results from a multicentric retrospective national study. Am J Transplant 2012;12(12):3308–15. DOI: 10.1111/j.1600-6143.2012.04248.x. PMID: 22959020.
7. Rouprêt M., Peraldi M.N., Thaunat O. et al. Renal cell carcinoma of the grafted kidney: how to improve screening and graft tracking. Transplantation 2004;77(1):146–8. DOI: 10.1097/01.TP.0000097178.78160.F2. PMID: 14724453.
8. Penn I. Primary kidney tumors before and after renal transplantation. Transplantation 1995;59(4):480–5. PMID: 7878750.
9. Chambade D., Meria P., Tariel E. et al. Nephron sparing surgery is a feasible and efficient treatment of T1a renal cell carcinoma in kidney transplant: a prospective series from a single center. J Urol 2008;180(5):2106–9. DOI: 10.1016/j.juro.2008.07.055. PMID: 18804233.
10. Gebauer B., Werk M., Lopez-Hänninen E. et al. Radiofrequency ablation in combination with embolization in metachronous recurrent renal cancer in solitary kidney after contralateral tumor nephrectomy. Cardiovasc Intervent Radiol 2007;30(4):644–9. DOI: 10.1007/s00270-007-9012-y. PMID: 17436034.
11. Arima K., Yamakado K., Kinbara H. et al. Percutaneous radiofrequency ablation with transarterial embolization is useful for treatment of stage 1 renal cell carcinoma with surgical risk: results at 2-year mean follow up. Int J Urol 2007;14(7):585–90. DOI: 10.1111/j.1442-2042.2007.01740.x. PMID: 17645597.

Вклад авторов

В.В. Землянский: получение данных для анализа, анализ полученных данных, написание текста статьи;
О.Б. Жуков: разработка дизайна исследования, оперативное лечение больных, получение данных для анализа, анализ полученных данных;
Н.Б. Табынбаев: получение данных для анализа, анализ полученных данных;
И.Э. Тен: получение данных для анализа, анализ полученных данных; оперативное лечение больных;
Ж.Д. Жумагазин: разработка дизайна исследования, получение данных для анализа, анализ полученных данных;
Т.А. Курманов: получение данных для анализа, анализ полученных данных;
Р. Оразбаева: получение данных для анализа, анализ полученных данных.

Authors' contributions

V.V. Zemlyanskiy: obtaining data for analysis, analysis of the obtained data, article writing;
O.B. Zhukov: development of study design, obtaining data for analysis, analysis of the obtained data;
N.B. Tabynbayev: obtaining data for analysis, analysis of the obtained data;

I.E. Ten: obtaining data for analysis, analysis of the obtained data;
Zh.D. Zhumagazin: development of study design, obtaining data for analysis, analysis of the obtained data;
T.A. Kurmanov: obtaining data for analysis, analysis of the obtained data;
R. Orazbaeva: obtaining data for analysis, analysis of the obtained data.

ORCID авторов/ORCID of authors
В.В. Землянский/V.V. Zemlyanskiy: https://orcid.org/0000-0002-2458-8086
О.Б. Жуков/O.B. Zhukov: https://orcid.org/0000-0003-3872-5392

Конфликт интересов. Авторы заявляют об отсутствии конфликта интересов.
Conflict of interest. The authors declare no conflict of interest.

Финансирование. Исследование проведено без спонсорской поддержки.
Financing. The study was performed without external funding.

Информированное согласие. Все пациенты подписали информированное согласие на участие в исследовании.
Informed consent. All patients gave written informed consent to participate in the study.

Статья поступила: 19.10.2018. **Принята к публикации:** 18.12.2018.
Article received: 19.10.2018. **Accepted for publication:** 18.12.2018.

АНОНС

Монография Б.Н. Жиборева «Мужское бесплодие и хирургические заболевания органов половой системы»

В 2018 г. вышла в свет монография известного российского уролога д.м.н. Бориса Николаевича Жиборева – профессора кафедры урологии и нефрологии Рязанского государственного медицинского университета им. И.П. Павлова. В своей работе автор исследует проблему мужского бесплодия, развивающегося на фоне распространенных хирургических патологий органов половой системы.

«Мужской» фактор, как известно, становится причиной бесплодия в браке более чем в 40 % наблюдений. Репродуктивное здоровье привлекает внимание урологов, хирургов, детских хирургов при лечении распространенных заболеваний мужской половой системы. К числу таких «массовых» хирургических заболеваний относятся варикоцеле, паховая грыжа, кистозные заболевания придатка яичка, крипторхизм и др. По существующим в клинической практике представлениям, врач, как правило, оценивает нарушенную репродукцию у мужчины как прямое осложнение выявленного хирургического заболевания в зоне гениталий. Однако такой подход изначально исключает необходимость определения иных причин инфертильности, тестикулярной дисфункции, которые, как показано в настоящем исследовании, разнообразны по своей природе – собственно, как и проявления гипогонадизма.

Рассматриваемая тема многогранна, содержит противоречивые, порой принципиально различающиеся суждения. Автор книги анализирует и объединяет в явление системное и единое хирургическую, эндокринную, генетическую, репродуктивную составляющие распространенных хирургических заболеваний в области гениталий. Такая интерпретация проблемы не только привлекает внимание практикующих врачей, но и вызывает интерес у специалистов в области естественных наук, занимающихся проблемами репродуктивной медицины.

Известно, что косая паховая грыжа, варикоцеле, другие распространенные хирургические заболевания органов половой системы представляют собой проявления несовершенного эмбриогенеза – малые аномалии развития. Автор анализирует нарушения репродуктивной функции у больных с этими аномалиями **с позиций синдромологии**, находя ассоциацию распространенных хирургических заболеваний с проявлениями синдрома дисплазии соединительной ткани. Предлагаемая точка зрения актуальна в методологическом отношении, поскольку акцентирует внимание на этиопатогенетической диагностике мужского бесплодия, на определении **андрологического синдрома** (!) и андрологического статуса больного.

Такой подход **открывает новые перспективы в изучении сперматогенных нарушений в этой группе хирургических больных** на основе осмысления сущности патогенеза инфертильности **как явления мультидисциплинарного**. В симптомокомплексе «хирургическое заболевание и мужское бесплодие» данный подход позволяет различать и диагностировать причинную связь или ассоциацию двух самостоятельных категорий – инфертильности и хирургического заболевания. Это новый взгляд на лечение и профилактику бесплодия у пациентов с «массовыми» хирургическими заболеваниями гениталий.

В работе приводятся новые данные о репродуктивной функции и причинах гипогонадизма у пациентов с варикоцеле, паховой грыжей, сперматоцеле с учетом негативных эмбриогенетических влияний на формирование фенотипа мужчины. Результаты исследования развивают представления о мультидисциплинарной природе мужского бесплодия. Обсуждаются критерии обследования пациентов, которые нацелены на повышение эффективности лечения мужского бесплодия, на диагностику андрологического синдрома и профилактику инфертильности при этих заболеваниях.

Информация для авторов

При направлении статьи в редакцию журнала «Андрология и генитальная хирургия» авторам необходимо руководствоваться следующими правилами:

1. Общие правила

При первичном направлении рукописи в редакцию в копии электронного письма должны быть указаны все авторы данной статьи. Обратную связь с редакцией будет поддерживать ответственный автор, обозначенный в статье (см. пункт 2).

Представление в редакцию ранее опубликованных статей не допускается.

2. Оформление данных о статье и авторах

Первая страница должна содержать:

– название статьи,
– инициалы и фамилии всех авторов,
– ученые степени, звания, должности, место работы каждого из авторов, а также их ORCID (при наличии),
– полное название учреждения (учреждений), в котором (которых) выполнена работа,
– адрес учреждения (учреждений) с указанием индекса.

Последняя страница должна содержать сведения об авторе, ответственном за связь с редакцией:

– фамилия, имя, отчество полностью,
– занимаемая должность,
– ученая степень, ученое звание,
– персональный международный идентификатор ORCID (подробнее: http://orcid.org/),
– персональный идентификатор в РИНЦ (подробнее: http://elibrary.ru/projects/science_index/author_tutorial. asp),
– контактный телефон,
– адрес электронной почты.

3. Оформление текста

Статьи принимаются в форматах doc, docx, rtf.

Шрифт – Times New Roman, кегль 14, межстрочный интервал 1,5. Все страницы должны быть пронумерованы. Текст статьи начинается со второй страницы.

4. Объем статей (без учета иллюстраций и списка литературы)

Оригинальная статья – не более 12 страниц (бóльший объем допускается в индивидуальном порядке, по решению редакции).

Описание клинических случаев – не более 8 страниц.

Обзор литературы – не более 20 страниц.

Краткие сообщения и письма в редакцию – 3 страницы.

5. Резюме

Ко всем видам статей на отдельной странице должно быть приложено резюме на русском и английском (по возможности) языках. Резюме должно кратко повторять структуру статьи, независимо от ее тематики.

Объем резюме – не более 2500 знаков, включая пробелы. Резюме не должно содержать ссылки на источники литературы и иллюстративный материал.

На этой же странице помещаются ключевые слова на русском и английском (по возможности) языках в количестве от 3 до 10.

6. Структура статей

Оригинальная статья должна содержать следующие разделы:

– введение,
– цель,
– материалы и методы,
– результаты,
– обсуждение,
– заключение (выводы),
– вклад всех авторов в работу,
– конфликт интересов для всех авторов (в случае его отсутствия необходимо указать: «Авторы заявляют об отсутствии конфликта интересов»),
– информированное согласие пациентов (для статей с авторскими исследованиями и описаниями клинических случаев),
– при наличии финансирования исследования – указать его источник (грант и т. д.),
– благодарности (раздел не является обязательным).

7. Иллюстративный материал

Иллюстративный материал должен быть представлен в виде отдельных файлов и не фигурировать в тексте статьи. Данные таблиц не должны повторять данные рисунков и текста и наоборот.

Фотографии представляются в форматах TIFF, JPG с разрешением не менее 300 dpi (точек на дюйм).

Рисунки, графики, схемы, диаграммы должны быть редактируемыми, выполненными средствами Microsoft Office Excel или Office Word.

Все **рисунки** должны быть пронумерованы и снабжены подрисуночными подписями. Фрагменты рисунка обозначаются строчными буквами русского алфавита – «*а*», «*б*» и т. д. Все сокращения, обозначения в виде кривых, букв, цифр и т. д., использованные на рисунке, должны быть расшифрованы в подрисуночной подписи. Подписи к рисункам даются на отдельном листе после текста статьи в одном с ней файле.

Таблицы должны быть наглядными, иметь название и порядковый номер. Заголовки граф должны соответствовать их содержанию. Все сокращения расшифровываются в примечании к таблице.

8. Единицы измерения и сокращения

Единицы измерения даются в Международной системе единиц (СИ).

Сокращения слов не допускаются, кроме общепринятых. Все аббревиатуры в тексте статьи должны быть полностью расшифрованы при первом упоминании (например, компьютерная томография (КТ)).

9. Список литературы

На следующей после текста странице статьи должен располагаться список цитируемой литературы.

Все источники должны быть пронумерованы, нумерация осуществляется строго по порядку цитирования в тексте статьи, не в алфавитном порядке. Все ссылки на источники литературы в тексте статьи обозначаются арабскими цифрами в квадратных скобках начиная с 1 (например, [5]). Количество цитируемых работ: в оригинальных статьях – не более 20–25, в обзорах литературы – не более 60.

Ссылки должны даваться на первоисточники, цитирование одного автора по работе другого недопустимо.

Включение в список литературы тезисов возможно исключительно при ссылке на иностранные (англоязычные) источники.

Ссылки на диссертации и авторефераты, неопубликованные работы, а также на данные, полученные из неофициальных интернет-источников, не допускаются.

Для каждого источника необходимо указать: фамилии и инициалы авторов (если авторов более 4, указываются первые 3 автора, затем ставится «и др.» в русском или "et al." в английском в тексте). Авторы цитируемых источников должны быть указаны в том же порядке, что и в первоисточнике.

При ссылке на **статьи из журналов** после авторов указывают название статьи, название журнала, год, том, номер выпуска, страницы и DOI статьи (при наличии). При ссылке на **монографии** указывают также полное название книги, место издания, название издательства, год издания, число страниц.

Статьи, не соответствующие данным требованиям, к рассмотрению не принимаются.

Общие положения:

- Рассмотрение статьи на предмет публикации занимает не менее 8 недель.
- Все поступающие статьи рецензируются. Рецензия является анонимной.
- Редакция оставляет за собой право на редактирование статей, представленных к публикации.
- Редакция не предоставляет авторские экземпляры журнала. Номер журнала можно получить на общих основаниях (см. информацию на сайте).

Материалы для публикации принимаются по адресу androur@yandex.ru с пометкой «Ответственному секретарю» с обязательным указанием названия журнала.

Полная версия требований представлена на сайте журнала.