DOI: https://doi.org/10.17650/2070-9781-2023-24-4-144-154

CC BY 4.0

Хирургическая коррекция осложнений циркумцизии

С.И. Гамидов[1], Н.К. Дружинина[2], Т.В. Шатылко[1], Н.Г. Гасанов[1], Р.И. Сафиуллин[1], К.С. Гулузаде[3]

[1]ФГБУ «Национальный медицинский исследовательский центр акушерства, гинекологии и перинатологии им. В.И. Кулакова» Минздрава России; Россия, 117997 Москва, ул. Академика Опарина, 4;
[2]ФГБОУ ВО «Московский государственный медико-стоматологический университет им. А.И. Евдокимова» Минздрава России; Россия, 127206 Москва, ул. Вучетича, 21;
[3]ФГАОУ ВО Первый Московский государственный медицинский университет им. И.М. Сеченова Минздрава России (Сеченовский Университет); Россия, 119435 Москва, ул. Большая Пироговская, 2, стр. 4

Контакты: Надежда Константиновна Дружинина *kvdrdnk@mail.ru*

Введение. Круговое иссечение крайней плоти – одна из наиболее часто выполняемых плановых хирургических операций у мужчин. По данным официальной статистики, около 20 % мужчин в мире прошли процедуру обрезания. Иссечение крайней плоти позволяет профилактировать инфекционно-воспалительные заболевания нижних мочевыводящий путей у детей и взрослых, снижает риск заражения инфекциями, передаваемыми половым путем, что, в свою очередь, уменьшает риск развития рака головки полового члена у мужчин и дисплазии шейки матки у женщин. При проведении хирургического вмешательства необходимо знать об осложнениях, с которыми может столкнуться хирург в послеоперационном периоде. Эти знания позволяют определить методику выполнения оперативного вмешательства, а также тактику их хирургической коррекции.

Цель исследования – анализ осложнений *circumcisio* и тактики хирургической коррекции при осложнениях разной степени тяжести.

Материалы и методы. Проведен ретроспективный анализ серии случаев 53 пациентов с осложнениями после обрезания. Из них 30 пациентов прошли процедуру обрезания в детском возрасте (в среднем 3,2 ± 1,8 года), 23 пациента – во взрослом возрасте (в среднем 34,9 ± 7,8 года). Проанализированы возникшие осложнения в разных возрастных группах, а также способы их хирургической коррекции.

Результаты. В данном исследовании у пациентов наблюдались такие осложнения, как недостаточное иссечение крайней плоти, образование грубых рубцов на коже полового члена, рецидив фимоза, избыточное иссечение крайней плоти, оставленные синехии на головке полового члена, ампутация головки или висячей части полового члена, кровотечение или образование гематомы, гнойно-воспалительные заболевания кожи полового члена, осложнения, вызванные введением местных анестетиков, повреждение мочеиспускательного канала с последующим формированием фистулы, меатостеноз, повреждение уретры в сочетании с ишемией и гнойно-воспалительными изменениями головки полового члена. Всем пациентам была проведена хирургическая коррекция, позволяющая добиться высоких функциональных и косметических результатов.

Заключение. Понимание механизмов развития осложнений при проведении кругового иссечения крайней плоти, а также способов их хирургической коррекции является приоритетной задачей андрологического сообщества.

Ключевые слова: круговое иссечение крайней плоти, послеоперационные осложнения, хирургическая коррекция

Для цитирования: Гамидов С.И., Дружинина Н.К., Шатылко Т.В. и др. Хирургическая коррекция осложнений циркумцизии. Андрология и генитальная хирургия 2023;24(4):144–54. https://doi.org/10.17650/2070-9781-2023-24-4-144-154

Surgical correction of circumcision complications

S.I. Gamidov[1], N.K. Druzhinina[2], T.V. Shatylko[1], N.G. Gasanov[1], R.I. Safiullin[1], K.S. Guluzade[3]

[1]V.I. Kulakov National Medical Research Center of Obstetrics, Gynecology and Perinatology, Ministry of Health of Russia; 4 Akademika Oparina St., Moscow 117198, Russia;
[2]A.I. Yevdokimov Moscow State University of Medicine and Dentistry, Ministry of Health of Russia; 21 Vucheticha St., Moscow 127206, Russia
[3]I.M. Sechenov First Moscow State Medical University, Ministry of Health of Russia (Sechenov University); Bld. 4, 2 Bolshaya Pirogovskaya St., Moscow 119435, Russia

Contacts: Nadezhda Konstantinovna Druzhinina *kvdrdnk@mail.ru*

Background. Circumcision is one of the most commonly performed surgical procedures in men. Approximately 20 % of men in the world have undergone circumcision. It helps to prevent infections and inflammatory diseases of the lower urinary tract and reduces the risk of sexually transmitted diseases, helps to reduce the risk of developing glans cancer in men and cervical dysplasia in women. Being aware of complications that may occur after circumcision allows to conduct the surgery in a way that minimizes the risk of complications.
Aim. To analyze both the *circumcisio* complications and their surgical management.
Materials and methods. A retrospective analysis of a case series of 53 patients with complications after circumcision was performed: 30 patients underwent circumcision in childhood (average age 3.2 ± 1.8 years), 23 patients have been circumcised as adults (average age 34.9 ± 7.8 years). Complications that occurred in different age groups were analyzed, as well as their surgical management.
Results. In this study, complications such as insufficient foreskin excision, severe scarring of the penile skin, phimosis recurrence, excessive foreskin excision, residual synechiae on the glans, amputation of the glans or the shaft, bleeding or hematoma formation, purulent inflammatory disease of the penile skin and glans, complications caused by local anesthetics, urethral injury with subsequent fistula formation or ischemia, meatostenosis have been observed in patients. All patients underwent surgical correction to achieve high functional and cosmetic results.
Conclusion. Understanding the causes of circumcision complications and surgical management is a high priority task for the andrology community.

Keywords: circumcision, postoperative complications, surgical correction

For citation: Gamidov S.I., Druzhinina N.K., Shatylko T.V. et al. Surgical correction of circumcision complications. Andrologiya i genital'naya khirurgiya = Andrology and Genital Surgery 2023;24(4):144–54. (In Russ.). https://doi.org/10.17650/2070-9781-2023-24-4-144-154

Введение

Круговое иссечение крайней плоти – одна из наиболее часто выполняемых плановых хирургических операций у мужчин. По данным официальной статистики, около 20 % мужчин в мире прошли процедуру обрезания. Так, в Канаде данный показатель составляет 48 %, в Англии – 24 %, в США – 82 % среди белых мужчин и 54 % среди афроамериканцев [1]. *Circumcisio* – древняя хирургическая процедура, история которой насчитывает более 15 тыс. лет [2]. Изображения данного вмешательства можно найти на египетских папирусах, барельефах, гравюрах, обнаруженных в древних гробницах и священных текстах. На сегодняшний день данное вмешательство выполняется по религиозным [3], медицинским, эстетическим, гигиеническим причинам, а также как этап при операциях на половом члене. Выявлена корреляция между мужским обрезанием и женским здоровьем [4]. Иссечение крайней плоти позволяет снизить риск заражения вирусом простого герпеса 2-го типа [5], хламидиозом, сифилисом [6], вирусом иммунодефицита человека при гетеросексуальном контакте [7], вирусом папилломы человека 16-го и 18-го типов [8], что, в свою очередь, уменьшает риск развития рака и дисплазии шейки матки. Циркумцизия позволяет профилактировать инфекционно-воспалительные заболевания нижних мочевыводящих путей у детей и взрослых, снижает частоту развития рака головки полового члена [9], обеспечивает возможность проведения более качественной гигиены. Однако у данного оперативного пособия есть ряд противопоказаний, к которым относятся нарушения свертывающей системы крови [10], врожденные аномалии половых органов и мочевыводящих путей, требующие хирургической коррекции перед проведением обрезания (гипоспадия, эписпадия, искривление полового члена, скрытый половой член, хорда полового члена, перепончатый половой член) [11], острый баланит и баланопостит.

При проведении хирургического вмешательства необходимо знать об осложнениях, с которыми может столкнуться хирург в послеоперационном периоде. Эти знания позволяют не только определить методику выполнения оперативного вмешательства, сводя к минимуму вероятность наступления осложнений, но и более полно информировать пациента, что является основой доверительного контакта между пациентом и врачом. Частота развития осложнений зависит от множества факторов, включая анатомические особенности, сопутствующие заболевания, хирургическую технику и возраст пациента. Круговое иссечение крайней плоти считается условно-безопасным оперативным вмешательством. По данным статистических наблюдений, частота развития осложнений составляет 3,5 % при проведении процедуры в детском возрасте, у взрослых данный показатель варьирует от 0,9 до 8,8 % [12].

Целью нашего **исследования** явился анализ как самих осложнений *circumcisio*, так и тактики хирургической коррекции осложнений разной степени тяжести.

Материалы и методы

В ФГБУ «Национальный медицинский исследовательский центр акушерства, гинекологии и перинатологии им. В.И. Кулакова» Минздрава России обратились ряд пациентов с осложнениями после обрезания крайней плоти полового члена. Нами проведен ретроспективный анализ серии случаев 53 пациентов с осложнениями после обрезания. Все пациенты в нашем исследовании были направлены из других стационаров с целью хирургической коррекции осложнений. Из них 30 пациентов прошли процедуру обрезания в детском возрасте (в среднем 3,2 ± 1,8 года) и 23 пациента – во взрослом возрасте (в среднем 34,9 ± 7,8 года). Были проанализированы возникшие осложнения в разных возрастных группах, а также способы их хирургической коррекции.

Результаты

Данные о возникших осложнениях циркумцизии и их хирургической коррекции в проанализированной когорте пациентов (n = 53) представлены в табл. 1.

Как видно из табл. 1, в данном исследовании у пациентов наблюдались такие осложнения, как недостаточное иссечение крайней плоти, образование грубых рубцов на коже полового члена, рецидив фимоза, избыточное иссечение крайней плоти, остав-

Таблица 1. *Данные об осложнениях циркумцизии и их хирургической коррекции (n = 53)*
Table 1. *Data on complications of circumcision and their surgical correction (n = 53)*

Характер осложнений Type of complications	Число пациентов, *n* Number of patients, *n*	Обрезание проведено Circumcision performed		Тактика хирургической коррекции послеоперационных осложнений Surgical tactics for correction of postoperative complications
		в детском возрасте, *n* in childhood, *n*	во взрослом возрасте, *n* in adulthood, *n*	
Недостаточное удаление крайней плоти Insufficient lengthening of the foreskin	9	9	–	Иссечение оставленных участков крайней плоти Excision of the remaining parts of the foreskin
Рецидив фимоза Phimosis recurrence	7	6	1	Повторное круговое иссечение крайней плоти Repeat circular excision of the foreskin
Избыточное иссечение крайней плоти Excessive foreskin excision	5	2	3	Перемещение кожного лоскута из лобковой области или мошонки Transfer of a skin flap from the pubic area or scrotum
Оставленные синехии на головке полового члена Synechiae remaining on the glans penis	3	1	2	Иссечение или разделение остатков синехий Excision or separation of the remaining synechiae
Ампутация головки полового члена Amputation of the glans penis	4	4	–	Закрытие дефекта головки полового члена кожным графтом, забранным с передней брюшной стенки Closure of the glans penis defect with a skin graft taken from the anterior abdominal wall
Ампутация мобильной части полового члена Amputation of the mobile part of the penis	5	4	1	Рассечение подвешивающей связки полового члена с последующей имитацией головки полового члена кожным графтом Transection of the suspensory ligament of the penis with subsequent imitation of the glans penis using a skin graft
Кровотечение или гематома Hemorrhage or hematoma	4		4	Ревизия и дренирование раны Wound revision and draining
Гнойно-воспалительные заболевания кожи полового члена Purulent inflammatory diseases of the penile skin	6	–	6	Ревизия раны, иссечение гнойно-некротически измененных тканей, дренирование и ушивание раны Wound revision, excision of purulent necrotic tissues, wound draining and suturing

Окончание табл. 1
End of table 1

Характер осложнений Type of complications	Число пациентов, *n* Number of patients, *n*	Обрезание проведено Circumcision performed		Тактика хирургической коррекции послеоперационных осложнений Surgical tactics for correction of postoperative complications
		в детском возрасте, *n* in childhood, *n*	во взрослом возрасте, *n* in adulthood, *n*	
Осложнения, обусловленные интракавернозной анестезией (тотальный кавернозный фиброз, локальный некроз кожи и кавернозных тел, ишемические изменения головки полового члена, вызванные аллергическим отеком) Complications caused by intracavernous anesthesia (total cavernous fibrosis, local necrosis of the skin and corpora cavernosa, ischemic changes in the glans penis caused by allergic edema)	4	–	4	Иссечение рубцовой ткани с последующей имплантацией пенильных протезов, корпоропластика Excision of the scar tissue with subsequent implantation of penile prosthesis, corporoplasty
Повреждение мочеиспускательного канала и формирование фистулы Injury of the urethra and fistula formation	3	2	1	Ушивание свища уретры Suturing of urethral fistula
Частичное повреждение или электрический ожог головки полового члена (меатостеноз) Partial injury or electrical burn of the glans penis (meatal stenosis)	2	2		Меатотомия или бужирование уретры Meatotomy or bougieurage of the urethra
Повреждение уретры, ишемия и гнойно-воспалительные изменения головки полового члена Injury of the urethra, ischemia and purulent inflammatory changes of the glans penis	1	–	1	Буккальная уретропластика Buccal urethroplasty

ленные синехии на головке полового члена, ампутация головки или висячей части полового члена, кровотечение или образование гематомы, гнойно-воспалительные заболевания кожи полового члена, осложнения, вызванные введением местных анестетиков, повреждение мочеиспускательного канала с последующим формированием фистулы, меатостеноз, повреждение уретры в сочетании с ишемией и гнойно-воспалительными изменениями головки полового члена.

Недостаточное удаление крайней плоти или образование грубых рубцов на коже полового члена (рис. 1) наблюдались у 9 пациентов в нашей выборке. Всем пациентам иссечение крайней плоти было выполнено в детском возрасте (до 1 года – 3 пациентам, в возрасте 2 лет – 4, до 3 лет – 2). Четырем пациентам потребовалось повторное хирургическое вмешательство в молодом возрасте (18, 19, 21, 29 лет). Пяти пациентам хирургическая коррекция была проведена

Рис. 1. *Послеоперационные осложнения циркуцмизии: недостаточное удаление крайней плоти, образование грубых рубцов на коже полового члена*

Fig. 1. *Postoperative complications of circumcision: insufficient removal of the foreskin, formation of rough scars on the skin of the penis*

Рис. 2. *Послеоперационное осложнение циркумцизии (избыточное иссечение крайней плоти) и результаты его хирургической коррекции (абдоминопластика)*

Fig. 2. *Postoperative complication of circumcision (excessive excision of the foreskin) and the results of its surgical correction (abdominoplasty)*

в пубертатном периоде (в 12 лет – 2 пациентам, в 14 лет – 1, в 15 лет – 2).

Хирургическая коррекция: пациентам было проведено иссечение остатков крайней плоти и рубцово-измененных участков кожи полового члена (см. рис. 1).

Рецидив фимоза наблюдался у 7 пациентов. У 6 из них данное осложнение возникло в детском возрасте (1 год – 2 пациента, 2 года – 1 пациент, 4 года – 1 пациент, 5 лет – 2 пациента) в период от 3 до 9 мес после оперативного вмешательства, и у 1 пациента с сопутствующим сахарным диабетом 2-го типа в анамнезе рецидив фимоза возник в молодом возрасте (27 лет).

Хирургическая коррекция: всем пациентам было проведено повторное иссечение крайней плоти.

Избыточное иссечение крайней плоти отмечалось у 5 пациентов. В детском возрасте данное осложнение возникло у 2 пациентов (4 и 5 лет), в молодом возрасте – у 3 пациентов (25, 27, 31 год).

Хирургическая коррекция: проведено перемещение кожных лоскутов с лобковой области или области мошонки, также применялись операция Райха и паховая абдоминопластика (рис. 2).

Оставленные синехии на головке полового члена в нашей выборке наблюдались у 3 пациентов: у 1 пациента в возрасте 6 лет и у 2 пациентов в молодом возрасте (31 года, 35 лет).

Хирургическая коррекция: в одном случае было выполнено разъединение синехий тупым путем с последующим иссечением внутреннего листка крайней плоти; во 2-м случае проведено выделение острым путем внутреннего листка крайней плоти с закрытием дефекта кожным графтом, забранным с передней брюшной стенки; 3-му пациенту проведено иссечение синехий острым путем, открытие головки полового члена с последующим закрытием дефекта головки кожей мошонки совместно с рассечением пеноскротальной перепонки.

Ампутация головки полового члена наблюдалась у 4 пациентов, вошедших в наше исследование: все пациенты были в детском возрасте (2 года – 1 пациент, 3 года – 2, 6 лет – 1).

Хирургическая коррекция: проводили рассечение подвешивающей связки полового члена с последующим формированием имитации головки полового члена кожным графтом, забранным с передней брюшной стенки. Меатостеноз у 1 из пациентов разрешился при бужировании уретры (рис. 3).

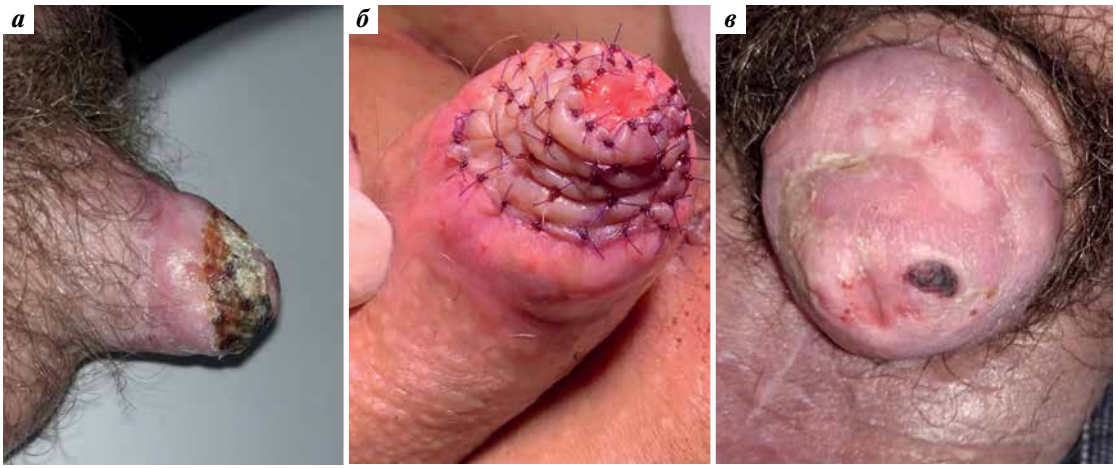

Рис. 3. *Послеоперационные осложнения циркумцизии (ампутация головки полового члена) и результаты хирургической коррекции: а – некротическое изменение головки полового члена; б – фиксированный графт; в – окончательный вид головки после оперативного лечения*

Fig. 3. *Postoperative complications of circumcision (amputation of the glans penis) and the results of surgical correction: a – necrotic change of the glans penis; б – fixed graft; в – the final appearance of the glans after surgical correction*

Рис. 4. *Послеоперационное осложнение: некроз полового члена после длительного наложения турникета во время циркумцизии*

Fig. 4. *Postoperative complications: necrosis of the penis after prolonged application of a tourniquet during circumcision*

Ампутация висячей части полового члена в нашей выборке наблюдалась у 5 пациентов: у 4 пациентов в детском возрасте (3 года – 2 пациента, 4 года – 1, 6 лет – 1) и у 1 пациента во взрослом возрасте (26 лет). У 2 пациентов в детском возрасте произошла электрическая травма во время проведения иссечения крайней плоти. У 1 из пациентов электротравма осложнилась повреждением висячей части уретры. У взрослого пациента и 1 ребенка было проведено длительное наложение турникета на корень полового члена (рис. 4), у 1 ребенка был неправильно наложен зажим.

Хирургическая коррекция: всем пациентам была выполнена мобилизация культи полового члена с последующим рассечением подвешивающей связки полового члена и имитацией головки полового члена кожным графтом, забранным с передней брюшной стенки. У пациента с повреждением уретры дополнительно был проведен 1-й этап буккальной уретеропластики с имитацией головки буккальным лоскутом (рис. 5).

Кровотечение или образование гематомы отмечалось у 4 пациентов в нашем исследовании. Все пациенты с данными осложнениями были взрослыми (29, 33, 39, 48 лет). Пациенты обратились в клинику на 2–7-е сутки после кругового иссечения крайней плоти.

Хирургическая коррекция: в одном из случаев было проведено дренирование гематомы с последующим наложением давящей повязки Peha Haft. У 3 пациентов были выполнены ревизия раны, дренирование гематомы, перевязка кровоточащих сосудов с последующим наложением давящей повязки на рану.

Гнойно-воспалительные заболевания кожи полового члена наблюдались у 6 пациентов. Всем пациентам *circumcisio* было выполнено во взрослом возрасте (29, 31, 35, 48, 52, 61 год). У 2 пациентов был выявлен сопутствующий сахарный диабет 2-го типа. Все пациенты до обращения в клинику получали различную антибиотикотерапию с применением как местных, так и системных препаратов. Средний период наблюдения после *circumcisio* составил 21 ± 5 дней.

Хирургическая коррекция: всем пациентам были выполнены ревизия раны, иссечение гнойно-некротически измененных тканей, дренирование и ушивание раны (рис. 6).

Осложнения, вызванные местными анестетиками, развились у 4 взрослых пациентов. В зависимости от разных способов использования анестетика наблюдались такие осложнения, как тотальный кавернозный фиброз и эректильная дисфункция (пациенты 24 и 28 лет);

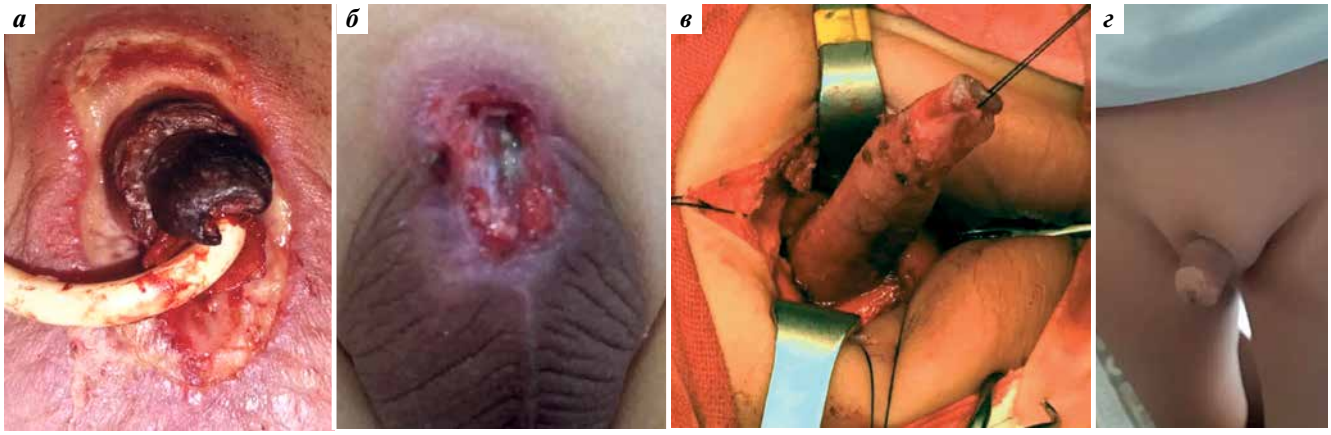

Рис. 5. *Послеоперационное осложнение циркумцизии (ампутация висячей части полового члена) и результаты хирургической коррекции: а – ампутация полового члена; б – культя полового члена; в – мобилизация культи полового члена; г – окончательный вид после операции*

Fig. 5. *Postoperative complication of circumcision (amputation of the hanging part of the penis) and the results of surgical correction: a – amputation of the penis; б – penile stump; в – mobilization of the penile stump; г – final appearance after surgical correction*

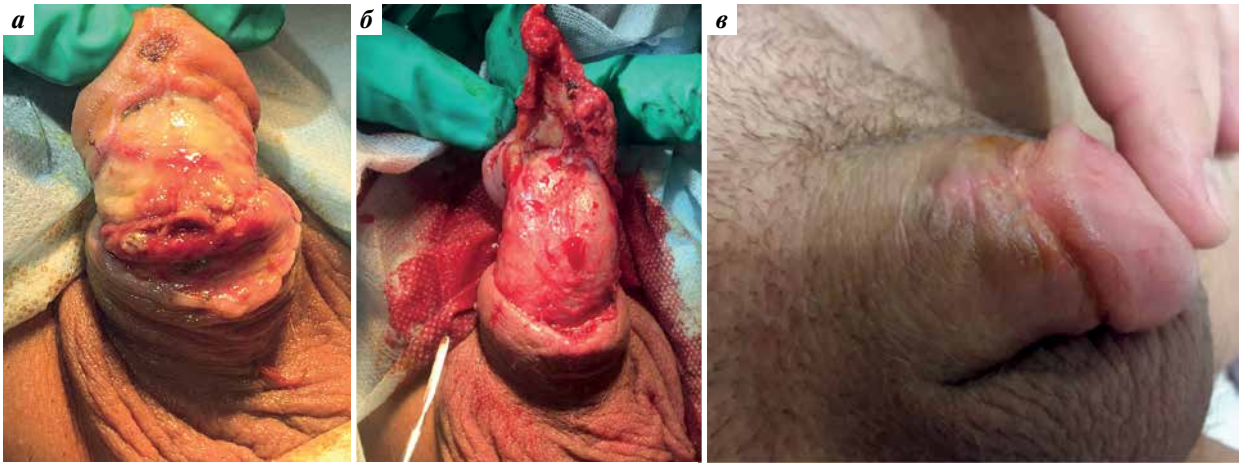

Рис. 6. *Послеоперационные осложнения циркумцизии (гнойно-воспалительные заболевания кожи полового члена) и их хирургическая коррекция: а — гнойно-воспалительные изменения после циркумцизии; б — иссечение измененных тканей; в — заживление раны*

Fig. 6. *Postoperative complications of circumcision (purulent-inflammatory diseases of the skin of the penis) and its surgical correction: a — purulent-inflammatory changes after circumcision; б — excision of altered tissues; в — wound healing*

локальный некроз кожи и кавернозных тел, вызвавший в дальнейшем искривление полового члена (пациент 32 лет); отек полового члена, предположительно аллергического генеза, что в дальнейшем привело к ишемическим изменениям головки полового члена (пациент 38 лет) (табл. 2, рис. 7).

Хирургическая коррекция: проведено иссечение рубцовой ткани с последующей имплантацией пенильных протезов. Одному из пациентов была выполнена корпоропластика. В одном из случаев было проведено иссечение крайней плоти с последующим консервативным лечением (см. рис. 7).

Повреждение мочеиспускательного канала с последующим формированием фистулы наблюдалось у 3 пациентов в нашей выборке: у 1 пациента в молодом возрасте (39 лет) и 2 пациентов в детском возрасте (4 и 5 лет).

Хирургическая коррекция: всем пациентам проведено закрытие свищевого хода.

Частичное повреждение или электрический ожог головки полового члена, приведшие к меатостенозу, были обнаружены у 2 пациентов в нашем исследовании. Иссечение крайней плоти обоим пациентам было проведено в детском возрасте (6 и 7 лет).

Таблица 2. *Осложнения циркумцизии, вызванные применением местных анестетиков (n = 4)*

Table 2. *Circumcision complications caused by the use of local anesthetics (n = 4)*

Использование анестетика Anesthetic use	Осложнение Complication	Возраст пациентов Age of patients
Интракавернозное введение 2 % раствора лидокаина совместно с раствором папаверина (20 мг) для достижения эрекции Intracavernous injection of 2 % lidocaine solution with papaverine solution (20 mg) to achieve erection	Тотальный кавернозный фиброз и эректильная дисфункция Total cavernous fibrosis and erectile dysfunction	24 года (*n* = 1) 28 лет (*n* = 1) 24 years (*n* = 1) 28 years (*n* = 1)
Интракавернозное введение раствора лидокаина совместно с адреналином Intracavernous injection of lidocaine solution with adrenaline	Локальный некроз кожи и кавернозных тел, вызвавший искривление полового члена Local skin and cavernous bodies necrosis causing penile curvature	32 года (*n* = 1) 32 years (*n* = 1)
Интракавернозное введение раствора лидокаина Intracavernous injection of lidocaine solution	Отек полового члена во время интракавернозного введения анестетика (предположительно аллергического генеза), приведший к ишемическим изменениям головки полового члена Edema of the penis during intracavernous anesthetic injection (presumably of allergic genesis) leading to ischemic changes in the glans penis	38 лет (*n* = 1) 38 years (*n* = 1)

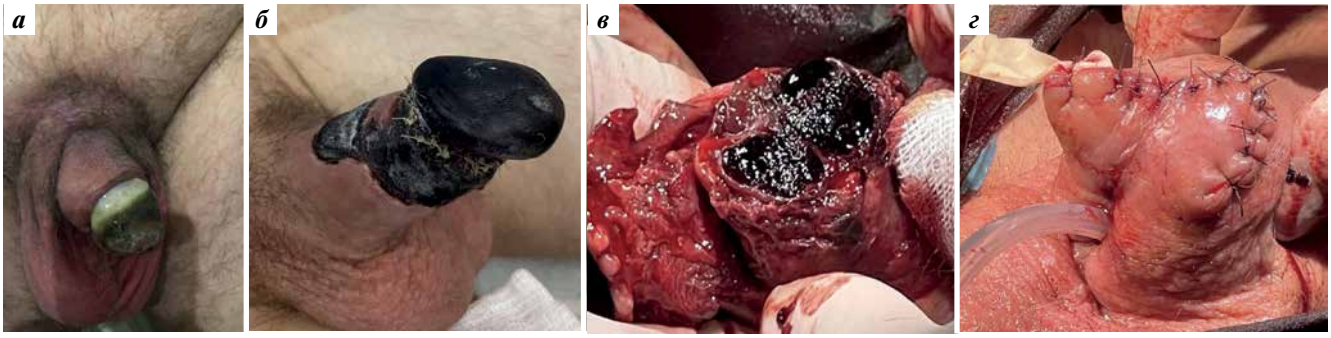

Рис. 7. *Послеоперационные осложнения циркумцизии, вызванные введением местных анестетиков, и результаты их хирургической коррекции: а – ишемия головки после проводниковой анастезии; б, в – некроз полового члена; г – результат хирургической коррекции*

Fig. 7. *Postoperative complications of circumcision caused by the introduction of local anesthetics and the results of their surgical correction: a – ischemia of the glans of the penis after conduction anesthesia; б, в, – necrosis of the penis; г – the result of surgical correction*

Хирургическая коррекция: в одном случае было выполнено бужирование уретры, во втором случае – меатотомия с положительным результатом.

Повреждение уретры в сочетании с ишемией и гнойно-воспалительными изменениями головки полового члена наблюдались у 1 пациента 35 лет, вошедшего в наше исследование.

Хирургическая коррекция: на 1-м этапе был установлен цистостомический дренаж, проведены антибактериальная и противовоспалительная терапия, на 2-м этапе – уретеропластика буккальным графтом по технологии inlay.

Обсуждение

Несмотря на легкость техники проведения обрезания, данное хирургическое вмешательство сопряжено с развитием ряда осложнений. Существуют упоминания о летальных исходах после данной процедуры [13]. E. Özdemir и соавт. проанализировали частоту развития осложнений в зависимости от квалификации человека, выполняющего оперативное вмешательство. В развитых странах, где обрезание выполняется квалифицированными специалистами, частота развития осложнений составляет 5 %; в развивающихся странах – 10 %; при проведении обрезаний человеком, не имеющим медицинского образования, данный показатель достигает 85 % [14].

Применение электрокоагуляции при проведении обрезания также сопряжено с развитием ряда осложнений [15]. В основе механизма электротравмы лежит термическое повреждение, формирующееся при преобразовании электрической энергии в тепловую [16]. Размер электрода играет ключевую роль в развитии термического повреждения ткани [17]. Уменьшение площади контакта электрода и ткани позволяет достичь желаемого хирургического эффекта и минимизировать повреждение тканей. Электротравма ассоциирована с повреждением нервных волокон, способна вызвать двигательные, сенсорные и вегетативные нарушения [18], формирование гранулем, сосудистые повреждения, ведущие к ишемическим инсультам и тромбозам в тканях полового члена, связана с прямой механической травмой, ведущей к формированию кожных мостиков и рубцов. Одним из грозных осложнений применения электрокоагуляции является гангрена головки полового члена. G. Uzun и соавт. связывают данное осложнение с применением монополярной коагуляции [19]. M. Srinivasan и соавт. проанализировали частоту развития осложнений среди разных этнических групп, продемонстрировав анализ результатов циркумцизии у 5129 детей. При анализе частоты выявленных осложнений было отмечено, что у детей, принадлежащих к европейской этнической группе (отношение шансов 2,60; 95 % доверительный интервал 1,48–4,89), осложнения развивались чаще по сравнению с афроамериканцами [20]. A.J. Krill и соавт. проанализировали применение зажимов Gomco, Mogen, а также метод Plastibell при проведении кругового обрезания крайней плоти [21]. Использование данных техник возможно исключительно при свободном отделении крайней плоти от головки полового члена. Осложнения, обусловленные применением зажима Gomco, связаны с техническими факторами: подбором колпачка неподходящего диаметра, недостаточным затягиванием винта, неправильным расположением зажима. Осложнения, развивающиеся при использовании зажима Mogen, ассоциируются с отсутствием прямого визуального контроля при закрытии зажима. При использовании метода Plastibell также необходимо подобрать колпачок соответствующего диаметра, контролировать время ношения кольца Plastibell.

Травматическая ампутация полового члена является редким осложнением обрезания [22], требующим немедленной реплантации. Применение зажимов при иссечении крайней плоти ассоциируется с данным осложнением. B. Khaireddine и соавт. описали 2 случая

успешной реплантации дистального отдела головки полового члена, ампутированной во время ритуального обрезания [23]. Аутотрансплантация, проведенная в первые 8 ч после получения травмы, ассоциируется с высокими показателями успешного проведения хирургической коррекции, восстановлением функциональных и эстетических параметров [24].

Выполнение анестезиологического пособия также сопряжено с развитием ряда осложнений. Совместное применение адреналина и анестетиков вызвает вазоспазм, ишемию и некроз тканей, что подтверждено фармакологическими рекомендациями. Так, использование адреналина способно вызвать фиброз пещеристых тел полового члена, приводящий к тяжелой эректильной дисфункции. M.A. Palinrungi и соавт. описали ишемию головки полового члена, возникшую через 24 ч после блокады дорсального нерва полового члена при совместном применении лидокаина и адреналина, а также сообщили о возникновении отека полового члена после инъекции местного анестетика [25]. Существует и альтернативная точка зрения. S.M. Schnabl и соавт. проанализировали данные 4 рандомизированных исследований, оценивающих положительные эффекты применения адреналина при проведении местной анестезии при иссечении крайней плоти [26]. Результаты показали, что добавление адреналина к растворам местных анестетиков увеличивает продолжительность анестезии, уменьшает количество необходимого анестетика, снижает его токсичность, а также снижает риск кровотечения в послеоперационном периоде. Блокада дорсального нерва полового члена может дополняться внутрикавернозным введением адреналина, что, по данным W. Hoda и соавт. [27], является безопасным и эффективным методом местной анестезии. G.L. Hsu и соавт. [28] разделяют данную точку зрения. Однако, по данным других авторов [29], интракавернозное введение вазоактивных веществ способно вызвать боль, образование гематомы [30], фиброз полового члена, постинъекционный кавернит. Также сообщалось о поломке иглы при выполнении внутрикавернозной инъекции. Так, R. Shamloul и соавт. [31] описали клинический случай поломки иглы при проведении внутрикавернозной инъекции папаверина. Интракавернозное введение препаратов, обеспечивающих местную анестезию, недопустимо ввиду развития грозных осложнений.

Наиболее распространенным осложнением после обрезания является кровотечение. Зачастую это обусловлено поспешностью при проведении манипуляции, отсутствием надлежащего гемостаза, неадекватной оценкой соматического состояния пациента, нарушениями свертывающей системы крови. Обычно кровотечение после циркумцизии незначительное, прекращается самостоятельно или при пережатии кровоточащего сосуда. Иногда кровотечение может быть обильным и потребовать ревизии раны.

Гематома после обрезания встречается с частотой от 0,46 до 7,7 % [32]. При возникновении гематомы полового члена тактика ведения пациента зависит от ее размеров, а также от присоединения инфекционных агентов. При травме дорсальных сосудов полового члена кровотечение ограничено, что приводит к тампонаде дорсальных артерий и последующей ишемии. Одна из причин более высоких показателей геморрагических осложнений мужского обрезания в подростковом и зрелом возрасте по сравнению с обрезанием новорожденных связана с возрастными изменениями крайней плоти у мужчин. Так, у новорожденных крайняя плоть менее васкуляризирована.

Еще одним из грозных осложнений обрезания является формирование кожно-уретрального свища [33]. Существует повышенный риск возникновения данного осложнения у детей и подростков в силу анатомических особенностей полового члена. Зачастую свищевой ход обнажается исключительно при полном рассасывании шовного материала или некрозе тканей.

Несмотря на то что большинство инфекционных осложнений, связанных с обрезанием, протекают в легкой форме, самоограничиваются и легко поддаются консервативному лечению антибиотиками, они способны вызвать серьезные клинические проявления. Так, инфекционные осложнения могут включать пиодермию, некротизирующий фасциит, гангрену Фурнье, гланулярный некроз, абсцесс мошонки и перитонит, а также системные инфекционные осложнения: бактериемию, раневой сепсис и менингит. M. Soumaré и соавт. описали 54 случая столбняка после проведения обрезания [34]. При использовании подгузников в послеоперационном периоде в связи с нахождением полового члена во влажной среде подгузника, а также обсеменением раны флорой толстой кишки увеличивается риск развития инфекционных осложнений.

Заключение

Снижение риска развития осложнений при проведении кругового иссечения крайней плоти является приоритетной задачей андрологического сообщества. На развитие осложнений влияют возраст и соматическое состояние пациента, уровень подготовки хирурга, место проведения хирургического вмешательства, оснащение хирургического стационара. Изучение механизмов развития осложнений при проведении обрезания, а также тактики их хирургической коррекции позволяют снизить частоту осложнений, добиться высоких как функциональных, так и эстетических результатов.

ЛИТЕРАТУРА / REFERENCES

1. Burgu B., Aydogdu O., Tangal S., Soygur T. Circumcision: pros and cons. Indian J Urol 2010;26(1):12–5. DOI: 10.4103/0970-1591.60437
2. Koc F., Aksit S., Koc G. et al. Parental attitudes and practices about circumcision in Izmir, Turkey. J Univers Surg 2013;2:1–6. DOI: 10.3823/808
3. Муртузаалиев З.Н., Махачев Б.М., Муртузаалиев Н.П. Осложнения обряда обрезания и бесшовный метод операции циркумцизии. Детская хирургия 2014;6:23–8. Murtuzaaliev Z.N., Makhachev B.M., Murtuzaaliev N.P. Complications of the circumcision rite and the seamless method of circumcision surgery. Detskaya Khirurgiya = Pediatric Surgery 2014;6:23–8. (In Russ.).
4. Grund J.M., Bryant T.S., Jackson I. et al. Association between male circumcision and women's biomedical health outcomes: a systematic review. Lancet Glob Health 2017;5(11):e1113–e22. DOI: 10.1016/S2214-109X(17)30369-8
5. Auvert B., Buvé A., Lagarde E. et al. Male circumcision and HIV infection in four cities in sub-Saharan Africa. AIDS 2001;15(Suppl 4): S31–40. DOI: 10.1097/00002030-200108004-00004
6. Weiss H.A., Thomas S.L., Munabi S.K., Hayes R.J. Male circumcision and risk of syphilis, chancroid, and genital herpes: a systematic review and meta-analysis. Sex Transm Infect 2006;82(2):101–9; discussion 110. DOI: 10.1136/sti.2005.017442
7. Tobian A.A., Serwadda D., Quinn T.C. et al. Male circumcision for the prevention of HSV-2 and HPV infections and syphilis. N Engl J Med 2009;360(13):1298–309. DOI: 10.1056/NEJMoa0802556
8. Senkomago V., Backes D.M., Hudgens M.G. et al. Acquisition and persistence of human papillomavirus 16 (HPV-16) and HPV-18 among men with high-HPV viral load infections in a circumcision trial in Kisumu, Kenya. J Infect Dis 2015;211(5):811–20. DOI: 10.1093/infdis/jiu535
9. Malone P., Steinbrecher H. Medical aspects of male circumcision. BMJ 2007;335(7631):1206–90. DOI: 10.1136/bmj.39385.382708.AD
10. Simpson E., Carstensen J., Murphy P. Neonatal circumcision: new recommendations & implications for practice. Mo Med 2014;111(3):222–30. PMID: 25011345.
11. Hurwitz R.S., Caldamone A.A. Anatomic contraindications to circumcision. In: -Surgical guide to circumcision Ed. by D.A. Bolnick, M. Koyle, A. Yosha. Springer, London, 2012. Pp. 33–43. DOI: 10.1007/978-1-4471-2858-8_5
12. El Bcheraoui C., Zhang X., Cooper C.S. et al. Rates of adverse events associated with male circumcision in U.S. medical settings, 2001 to 2010. JAMA Pediatr 2014;168(7):625–34. DOI: 10.1001/jamapediatrics.2013.5414
13. Nanteza B., Galukande M., Aceng J. et al. The burden of tetanus in Uganda. Springerplus 2016;5(1):705. DOI: 10.1186/s40064-016-2309-z
14. Ozdemir E. Significantly increased complication risks with mass circumcisions. Br J Urol 1997;80(1):136–9. DOI: 10.1046/j.1464-410x.1997.00218.x
15. Рыбченок В.В., Коварский С.Л., Струянский К.А. и др. Фаллопластика по методу де Кастро у ребенка с частичной ампутацией полового члена после электроожога наружных половых органов. Андрология и генитальная хирургия 2022;23(1):82–8. DOI: 10.17650/1726-9784-2022-23-1-82-88 Rybchenok V.V., Kovarsky S.L., Struyansky K.A. et al. De Castro phalloplasty in a child with partial amputation of the penis after electrical burn of the external sex organs. Andrologiya i genital'naya khirurgiya = Andrology and Genital Surgery 2022;23(1):82–8. (In Russ.). DOI: 10.17650/1726-9784-2022-23-1-82-88
16. Altokhais T.I. Electrosurgery use in circumcision in children: Is it safe? Urol Ann 2017;9(1):1–3. DOI: 10.4103/0974-7796.198892
17. Alkatout I., Schollmeyer T., Hawaldar N.A. et al. Principles and safety measures of electrosurgery in laparoscopy. JSLS 2012;16(1):130–9. DOI: 10.4293/108680812X13291597716348
18. Wesner M.L., Hickie J. Long-term sequelae of electrical injury. Can Fam Physician 2013;59(9):935–9. PMID: 24029506.
19. Uzun G., Ozdemir Y., Eroglu M., Mutluoglu M. Electrocautery-induced gangrene of the glans penis in a child following circumcision. BMJ Case Rep 2012;2012:bcr-2012-007096. DOI: 10.1136/bcr-2012-007096
20. Srinivasan M., Hamvas C., Coplen D. Rates of complications after newborn circumcision in a well-baby nursery, special care nursery, and neonatal intensive care unit. Clin Pediatr (Phila) 2015;54(12):1185–91. DOI: 10.1177/0009922815573932
21. Krill A.J., Palmer L.S., Palmer J.S. Complications of circumcision. ScientificWorldJournal 2011;11:2458–68. DOI: 10.1100/2011/373829
22. Файзулин А.К., Поддубный И.В., Федорова Е.В., Беспалова Е.С. Лечение детей с ампутацией полового члена. Российский вестник детской хирургии, анестезиологии и реаниматологии 2012;2(3):34–8. Fayzulin A.K., Poddubnyi I.V., Fedorova E.V., Bespalova E.S. Treatment of children with the amputations of penis. Rossiyskiy vestnik detskoy khirurgii, anesteziologii i reanimatologii = Russian Journal of Pediatric Surgery, Anesthesia and Intensive Care 2012;2(3):34–8. (In Russ.).
23. Khaireddine B., Adnen H., Khaled B.M., Adel S. Surgical reimplantation of penile glans amputation in children during circumcision. Urol Ann 2014;6(1):85–7. DOI: 10.4103/0974-7796.127024
24. Sow O., Ondo C.Z., Sarr A. et al. Total penile glans amputation following circumcision: a case report of a dramatic complication. Urol Case Rep 2021;40:101905. DOI: 10.1016/j.eucr.2021.101905
25. Palinrungi M.A., Palinrungi A.L.R., Christeven R., Faruk M. Penile ischemia as a complication of epinephrine use in penile nerve block: truth or myth? Res Rep Urol 2021;13:553–5. DOI: 10.2147/RRU.S308428
26. Schnabl S.M., Ghoreschi F.C., Scheu A. et al. Use of local anesthetics with an epinephrine additive on fingers and penis – dogma and reality. J Dtsch Dermatol Ges 2021;19(2):185–96. DOI: 10.1111/ddg.14434
27. Hoda W., Xess P., Kumar M. et al. Successful management of intraoperative priapism under general anesthesia during transurethral surgery – a case series with review of its management. Anesth Essays Res 2022;16(1):177–80. DOI: 10.4103/aer.aer_61_22
28. Hsu G.L., Hsieh C.H., Chen H.S. et al. The advancement of pure local anesthesia for penile surgeries: can an outpatient basis be sustainable? J Androl 2007;28(1):200–5. DOI: 10.2164/jandrol.106.000679
29. Moemen M.N., Hamed H.A., Kamel I.I. et al. Clinical and sonographic assessment of the side effects of intracavernous injection of vasoactive substances. Int J Impot Res 2004;16(2):143–5. DOI: 10.1038/sj.ijir.3901194
30. Валиев Р.Ю., Врублевский С.Г., Врублевский А.С. и др. Ишемия головки полового члена после циркумцизии на фоне блокады дросального нерва полового члена: клинический случай. Экспериментальная и клиническая урология 2021;14(1):140–3. DOI: 10.29188/2222-8543-2021-14-1-140-143 Valiev R.Yu., Vrublevskiy S.G., Vrublevskiy A.S. et al. Ischemia of the glans penis after circumcision and blockade of the spinal nerve of the penis, a clinical case. Eksperimentalnaya i Klinicheskaya Urologiya = Experimental and Clinical Urology 2021;14(1):140–3. (In Russ.). DOI: 10.29188/2222-8543-2021-14-1-140-143
31. Shamloul R., Kamel I. A broken intracavernous needle: successful ultrasound-guided removal. J Sex Med 2005;2(1):147–8. DOI: 10.1111/j.1743-6109.2005.20115.x

32. Manji K.P. Circumcision of the young infant in a developing country using the Plastibell. Ann Trop Paediatr 2000;20(2):101–4. DOI: 10.1080/02724936.2000.11748116
33. Baskin L.S., Canning D.A., Snyder H.M. 3rd, Duckett J.W. Jr. Surgical repair of urethral circumcision injuries. J Urol 1997;158(6):2269–71. DOI: 10.1016/s0022-5347(01)68233-8
34. Soumaré M., Seydi M., Dia N.M. et al. [Post-circumcision tetanus in Dakar, Senegal (In French)]. Bull Soc Pathol Exot 2008;101(1):54–7. PMID: 18432010.

Вклад авторов
С.И. Гамидов: разработка концепции и дизайна исследования, выполнение хирургических операций по коррекции осложнений циркумцизии;
Н.К. Дружинина: сбор и обработка материалов, написание текста статьи;
Т.В. Шатылко: статистический анализ данных, ассистенция на операциях, написание текста статьи;
Н.Г. Гасанов: сбор и систематизация данных литературы по теме статьи, ассистенция на операциях;
Р.И. Сафиуллин: формулировка выводов;
К.С. Гулузаде: обработка материалов, написание текста статьи.
Authors contribution
S.I. Gamidov: development of the concept and design of research, performing surgical operations to correct complications of circumcision;
N.K. Druzhinina: collection and processing of materials, article writing;
T.V. Shatylko: statistical data analysis, assistance in operations, article writing;
N.G. Gasanov: collection and systematization of literature data on the topic of the article, assistance in operations;
R.I. Safiullin: formulation of conclusions;
K.S. Guluzade: processing materials, article writing.

ORCID авторов / ORCID of authors
С.И. Гамидов / S.I. Gamidov: https://orcid.org/0000-0002-9128-2714
Н.К. Дружинина / N.K. Druzhinina: https://orcid.org/0000-0003-3277-6068
Т.В. Шатылко / T.V. Shatylko: https://orcid.org/0000-0002-3902-9236
Н.Г. Гасанов / N.G. Gasanov: https://orcid.org/ 0000-0003-4695-9789
Р.И. Сафиуллин / R.I. Safiullin: https://orcid.org/0000-0002-3379-5853
К.С. Гулузаде / K.S. Guluzade: https://orcid.org/0000-0002-8814-4361

Конфликт интересов. Авторы заявляют об отсутствии конфликта интересов.
Conflict of interest. The authors declare no conflict of interest.

Финансирование. Работа выполнена без спонсорской поддержки.
Funding. The work was performed without external funding.

Соблюдение прав пациентов и правил биоэтики. Данное исследование носило ретроспективный характер, в связи с чем не требует рассмотрения этическим комитетом.
Compliance with patient rights and principles of bioethics. This study was retrospective in nature, and therefore does not require consideration by the ethics committee.

Статья поступила: 10.04.2023. **Принята к публикации:** 20.05.2023.
Article submitted: 10.04.2023. **Accepted for publication:** 20.05.2023.