DOI: https://doi.org/10.17650/2070-9781-2023-24-4-135-143

CC BY 4.0

Осложнения тестикулярного протезирования: анализ причин, хирургическая тактика, пути профилактики

И.С. Шорманов[1], Д.Н. Щедров[1, 2], Ю.С. Спасская[2], Д.Ю. Гарова[1]

[1]ФГБОУ ВО «Ярославский государственный медицинский университет» Минздрава России; Россия, 150000 Ярославль, ул. Революционная, 5;
[2]ГБУЗ ЯО «Областная детская клиническая больница»; Россия, 150042 Ярославль, Тутаевское шоссе, 27

Контакты: Дмитрий Николаевич Щедров *shedrov.dmitry@yandex.ru*

Введение. Тестикулярное протезирование часто приводит к осложнениям. Разброс данных разных авторов о частоте и структуре осложнений крайне велик. Факторы, указываемые авторами в качестве причин осложнений, часто противоречат друг другу и не анализируются, ввиду чего методы профилактики и лечебная тактика четко не определены.

Цель исследования – проанализировать частоту и структуру осложнений при протезировании яичка у пациентов старше 18 лет и детей подросткового возраста, а также предложить оптимальные пути профилактики выявленных осложнений.

Материалы и методы. Проанализированы результаты тестикулярного протезирования у 292 пациентов в возрасте 12–59 лет за период 2007–2022 гг. Различные осложнения констатированы у 27 (9,24 %) пациентов, в том числе в подростковой группе (12–17 лет) – у 13 (8,33 %) из 156 пациентов, во взрослой – у 14 (10,29 %) из 136 пациентов. Используемые импланты: «МИТ» – в 116 случаях (у взрослых – 54, у подростков – 62), Promedon – в 176 случаях (у взрослых – 80, у подростков – 96).

Обработку данных проводили с помощью программы Statistica 20.0. Статистически значимым считали уровень $p < 0{,}05$.

Результаты. Наиболее часто отмечаются такие осложнения, как экструзия импланта (22,2 %) и нарушения хирургического гемостаза (29,6 %), они же чаще приводят к удалению импланта. Применение антибактериальной терапии курсом не снижает риск осложнений, отсутствие антибиотикопрофилактики повышает частоту осложнений на 3,9 % во взрослой группе и на 2,28 % – в подростковой. Наиболее рациональна однократная периоперационная антибиотикопрофилактика. Частота осложнений при использовании имплантов «МИТ» выше ($n = 17$), чем при использовании Promedon ($n = 10$). Частота осложнений существенно выше в группе пациентов, которым протезирование было выполнено в срок более 3 лет после первичной орхэктомии или в изначально гипоплазированную мошонку.

Заключение. Частота осложнений тестикулярного протезирования составляет 8,33–10,29 %. В их структуре преобладают осложнения гемостаза и экструзия импланта, они же являются причиной наибольшего числа повторных вмешательств и поводом для удаления импланта. На формирование осложнений влияет ряд факторов – доступ, схема антибактериальной терапии/профилактики, имплантируемый материал, срок после первичной операции. Наиболее рациональным является использование современного силиконового импланта через 6–12 мес после орхэктомии супраскротальным доступом с однократной периоперационной антибиотикопрофилактикой. Риск осложнений может быть нивелирован путем использования профилактических мер.

Ключевые слова: тестикулярное протезирование, подростки, взрослые, осложнения, профилактика

Для цитирования: Шорманов И.С., Щедров Д.Н., Спасская Ю.С., Гарова Д.Ю. Осложнения тестикулярного протезирования: анализ причин, хирургическая тактика, пути профилактики. Андрология и генитальная хирургия 2023;24(4):135–43. https://doi.org/10.17650/2070-9781-2023-24-4-135-143

Complications of testicular prosthetics: analysis of causes, surgical tactics, ways of prevention

I.S. Shormanov[1], D.N. Shchedrov[1, 2], Y.S. Spasskaya[2], D.Yu. Garova[1]

[1]Yaroslavl State Medical University, Ministry of Health of Russia; 5 Revolutsionnaya St., Yaroslavl 150000, Russia;
[2]Yaroslavl Regional Children's Clinical Hospital; 27 Tutaevskoe Shosse, Yaroslavl 150042, Russia

Contacts: Dmitry Nikolaevich Shchedrov *shedrov.dmitry@yandex.ru*

Background. Testicular prosthetics, despite the apparent simplicity of the technique of performing the operation, often leads to complications. At the same time, the spread of data from different authors on the frequency and structure of complications is extremely large. At the same time, the factors indicated by the authors as the causes of complications often contradict each other, and, as a rule, are not analyzed, therefore, methods of prevention and therapeutic tactics are not clearly defined today.

Aim. To analyze the frequency and structure of complications during testicular prosthetics in patients over 18 years of age and adolescent children, as well as to suggest optimal ways to prevent the identified complications.

Materials and methods. The results of testicular prosthetics were analyzed in 292 patients aged 12–59 years in the period 2007–2022. Various complications were found in 27 patients (9.24 %), including in the adolescent group (12–17 years) – in 13 (8.33 %) patients out of 156, in adults – in 14 (10.29 %) out of 136. MIT implants were used in 116 cases (adults – 54, adolescents – 62) and Promedon implants – in 176 cases (adults – 80, adolescents – 96).

Data processing was carried out in the Statistica 20.0 program. The $p < 0.05$ level was considered statistically significant.

Results. The most common complications include implant extrusion (22.2 %) and surgical hemostasis disorders (29.6 %), they are also the most difficult to correct and often lead to the need to remove the implant. The use of antibacterial therapy by the course does not reduce the risk of complications, the absence of antibiotic prophylaxis increases the incidence of complications by 3.9 % in the adult group and by 2.28 % in the adolescent group. The most rational single perioperative antibiotic prophylaxis. The frequency of complications when using MIT implants is higher (n = 17) than Promedon (n = 10). The incidence of complications is significantly higher in the group of patients who underwent prosthetics for more than three years after primary orchectomy or in an initially hypoplasized scrotum.

Conclusion. Complications of testicular prosthetics are 8.33–10.29 %. The structure is dominated by complications of hemostasis and implant extrusion, they are also the cause of the greatest number of repeated interventions and the reason for the removal of the implant. A number of factors influence the formation of complications – access, the scheme of antibacterial therapy/prevention, the implantable material, the period after the initial operation. The most rational is the use of a modern silicone implant for prosthetics 6–12 months after orchectomy with suprascrotal access with a single perioperative antibiotic prophylaxis. The risk of the most dangerous and frequent complications can be leveled by using preventive measures.

Keywords: testicular prosthetics, adolescents, adults, complications, prevention

For citation: Shormanov I.S., Schedrov D.N., Spasskaya Y.S., Garova D.Yu. Complications of testicular prosthetics: analysis of causes, surgical tactics, ways of prevention. Andrologiya i genital'naya khirurgiya = Andrology and Genital Surgery 2023;24(4):135–43. (In Russ.). https://doi.org/10.17650/2070-9781-2023-24-4-135-143

Введение

Тестикулярное протезирование, несмотря на кажущуюся простоту техники выполнения операции, часто приводит к осложнениям [1]. M. Peycelon и соавт. (2016) констатировали осложнения у 4 (10,5 %) пациентов – 2 случая экструзии, 1 случай миграции и 1 случай инфекции протеза [1]. Сходную частоту осложнений (9,09 %) отмечает W.D. Böhm (1989), указывая на доминирование в их структуре экструзии импланта [2]. Ю.Ю. Мадыкин и соавт. (2012) показывают значительно бóльшую частоту осложнений – 45,8 %, среди которых отмечают реактивный отек мошонки – 11,2 %, протезную инфекцию с последующей экструзией импланта – 5,7 %, выраженную длительную скроталгию – 25,7 %, сморщивание импланта – 2,9 % [3]. Ряд авторов сообщают об отсутствии осложнений протезирования, однако следует учитывать, что они приводят малые серии наблюдений: F. Ferro (1991) – 57 операций [4], T.G. Clifford (2017) – 40 пациентов [5], Y. Ning (2011) – 20 пациентов [6], что вызывает сомнения в достоверности данных. У других авторов и в малых сериях наблюдений присутствуют случаи осложнений. Так, H.-X. Chen (2012) среди 18 случаев протезирования отметил 1 (5,55 %) случай экструзии импланта [7].

Единственное на сегодняшний день в России мультицентровое исследование, проведенное среди лиц до 18 лет, обобщающее данные 345 пациентов из 8 клиник, показывает разброс частоты осложнений от 3,9 до 22,2 % (в среднем 7,2 %). В структуре осложнений отмечены: воспалительные – 48 %, экструзия импланта – 24 %, нарушения гемостаза – 16 %, сморщивание импланта – 8 %, лигатурный свищ – 4 %; при этом осложнения привели к потере импланта в 14 (56 %) случаях [8]. P. Osemlak (2018) в серии наблюдений 290 пациентов до 18 лет сообщает о частоте осложнений в раннем периоде – 15 % и в позднем периоде – 8 % [9].

Ранее существовала сдержанная позиция в отношении одномоментного протезирования при орхэктомии у онкологических пациентов, обусловленная большим риском осложнений, однако в настоящее время оправданность такого подхода не столь очевидна. В исследованиях последних лет продемонстрировано, что частота осложнений у данной категории пациентов не превышает таковую в иных группах пациентов [10]. G. Musi (2020), анализируя 393 случая

протезирования у онкологических пациентов, показал, что частота осложнений, как суммарная, так и отдельных видов, не увеличивается и составляет 4,34–6,2 % [11].

По данным S. Marshall, наиболее частым осложнением является экструзия импланта – 3–8 %; среди других осложнений отмечены высокое стояние импланта – 3–5 %, болевой синдром – 1–3 %, гематомы – 0,3–3 %, инфекционные осложнения – 0,6–2 % [12]. Сходные данные о частоте экструзии сообщают и другие авторы – до 5,2 % [13]. Более низкие значения приведены в исследовании P.J. Turek (2004): частота экструзии составила 2,6 %, частота других осложнений также была невелика (смещение импланта кверху – 1,5 %, осложнения гемостаза – 1–2 %) [14]. По данным S. Kogan (2014), частота экструзии была еще меньше и составила 2,0 %, что характерно – все случаи наблюдались при мошоночном доступе. Среди других осложнений автор отмечает миграцию импланта – 0,7 %, длительный болевой синдром – 2,0 %, отек мошонки – 3,0 % [15].

Некоторые исследователи подчеркивают достоверную зависимость частоты осложнений от размера импланта [16]. По мнению G.L.S. Pigot (2019), в практической урологии отмечается тенденция к установке имплантов несколько меньшего размера по сравнению с утраченным органом с целью снижения числа осложнений, однако данная точка зрения является исключительно авторской [17].

Частота инфекционных осложнений также существенна, в том числе и не приводящих к экструзии импланта и его удалению. По данным A. Mohammed (2015), она составляет 7,3 % [18]. Для профилактики предлагается ряд мер, многие из которых спорны: достижение отрицательных посевов мочи перед операцией, предоперационный душ с хлоргексидином, системная и местная антибактериальная терапия, пилинг с бетадином на протяжении 10 мин, замена перчаток бригадой непосредственно перед имплантацией и т. д. [19]. Вместе с тем применение курсовой антибактериальной терапии не показало снижения числа осложнений [8].

Помимо «традиционных» осложнений, описываемых в сериях наблюдений, могут встречаться различные редкие варианты. K.M. Legemate (2021) сообщил о 2 (7,7 %) случаях вывиха имплантов, потребовавших хирургической коррекции [16].

На сегодняшний день практически не изучен вопрос причин осложнений. Мультицентровое исследование, проведенное среди подростков, показывает обратную зависимость частоты осложнений от возраста пациентов, опыта клиники и индивидуального опыта хирурга; это же исследование демонстрирует отсутствие достоверной зависимости частоты осложнений от режима антибактериальной терапии и объема полости мошонки [8]. Ведущим фактором формирования осложнений, по мнению ряда авторов, является промежуток времени между орхэктомией и протезированием – достоверно больше частота осложнений при временнóм интервале >1 года [1, 12]. Эти данные подтверждаются и отечественными работами – наибольшее число осложнений отмечено при протезировании в первые 6 мес и в сроки >1 года с момента орхэктомии, наименьшее число – в сроки 6–12 мес после первичной операции [8]. В последние годы проводится системный анализ осложнений и их причин, однако работа далека от завершения [20].

Таким образом, проблема осложнений протезирования яичка до сегодняшнего дня вызывает много вопросов, а данные по ней крайне противоречивы, что, по нашему мнению, определяет актуальность исследования.

Цель исследования – проанализировать частоту и структуру осложнений при протезировании яичка у пациентов старше 18 лет и детей подросткового возраста, а также предложить оптимальные пути профилактики выявленных осложнений.

Материалы и методы

Проанализированы результаты тестикулярного протезирования у 292 пациентов в возрасте 12–29 лет за период 2007–2022 гг. Различные осложнения констатированы у 27 (9,24 %) пациентов, в том числе в подростковой группе (12–18 лет) – у 13 (8,33 %) из 156 пациентов, во взрослой группе – у 14 (10,29 %) из 136 пациентов.

Таблица 1. *Выполненные оперативные вмешательства у подростков и взрослых, n (%)*

Table 1. *Performed surgical interventions in adolescents and adults, n (%)*

Тип вмешательства Type of intervention	Взрослые (*n* = 136) Adults (*n* = 136)	Подростки (*n* = 156) Teenagers (*n* = 156)
Эндопротезирование яичка Testicular endoprosthesis	116 (85,3)	118 (75,6)
Орхэктомия + эндопротезирование яичка Orchiectomy + testicular endoprosthesis	17 (12,5)	23 (14,7)
Удаление культи семенного канатика + эндопротезирование Removal of the stump of the spermatic cord + endoprosthetics	3 (2,2)	14 (8,9)
Удаление лигатурной гранулемы культи + эндопротезирование Removal of ligature granuloma of the stump + endoprosthetics	–	1 (0,6)

Таблица 2. *Структура осложнений при тестикулярном протезировании, n (%)*
Table 2. *Structure of complications in testicular prosthetics, n (%)*

Осложнение Complication	Взрослые (*n* = 136) Adults (*n* = 136)	Подростки (*n* = 156) Teenagers (*n* = 156)	Всего (*n* = 292) Total (*n* = 292)
Экструзия импланта Implant extrusion	4 (2,94)	2 (1,28)	6 (22,2)
Гематома мошонки Scrotal hematoma	5 (3,68)	3 (1,92)	8 (29,6)
Отек мошонки реактивный Scrotal edema is reactive	2 (1,47)	2 (1,28)	4 (14,8)
Смещение фиксирующей ленты Offset of the fixing tape	1 (0,73)	1 (0,64)	2 (7,2)
Сморщивание импланта Shrinking of the implant	1 (0,73)	1 (0,64)	2 (7,2)
Выраженная скроталгия Severe scrotalgia	1 (0,73)	3 (1,92)	4 (14,8)
Келоидный рубец Keloid scar	–	1 (0,64)	1 (3,7)
Всего *Total*	*14 (10,29)*	*13 (8,33)*	*27 (100)*

При протезировании использовались импланты «МИТ» – в 116 случаях (у взрослых – 54, у подростков – 62) и Promedon – в 176 случаях (у взрослых – 80, у подростков – 96). Оперативные вмешательства проводились в различном объеме (табл. 1). Структура осложнений при протезировании отражена в табл. 2.

Обработку данных выполняли с помощью программы IBMÒ SpSS Statistics 20.0 (IBM SpSS corp., США). Данные проверены на нормальность распределения с помощью тестов Шапиро–Уилка и Колмогорова–Смирнова. Статистически значимым считали уровень p <0,05.

Результаты

Согласно полученным нами данным, наиболее часто в числе осложнений встречаются экструзия импланта (22,2 %) и нарушения хирургического гемостаза (29,6 %), они же наиболее сложны для коррекции и приводят к необходимости удаления импланта. Ряд осложнений специфического характера встречаются реже и зависят от качества имплантируемого материала, особенностей хирургической техники (использование фиксирующей ленты, сморщивание импланта, реактивный отек мошонки). Некоторые осложнения носят неспецифический характер (скроталгия, келоидный рубец) и могут быть констатированы при любых вмешательствах.

Проведен анализ зависимости осложнений от ряда факторов: возраст пациентов, предшествующая антибактериальная терапия, выбор импланта, срок после орхэктомии.

Малое число пациентов с осложнениями (n = 27) затруднило формирование статистически достоверных выводов, однако ряд закономерностей очевиден.

При анализе зависимости частоты осложнений от возраста пациентов установлено, что у подростков осложнения чаще возникают в раннем возрасте. Так, из 13 случаев осложнений 5 (5,38 %) отмечены в возрасте 16–17 лет и 8 (14,3 %), включая оба случая экструзии, – в возрасте 12–15 лет. Во взрослой возрастной группе частота осложнений не имеет зависимости от возраста и пропорциональна количеству операций, случаи экструзии отмечались у пациентов в возрасте 19, 23, 29 и 41 года (рис. 1).

Проведен анализ зависимости частоты осложнений от режимов антибиотикотерапии/антибиотикопрофилактики в 3 группах (табл. 3):

- 1-я группа: курсовая терапия в течение 7 сут – цефотаксим по 1500 мг 2 раза в сутки внутривенно;
- 2-я группа: амоксициллина клавуланат (амоксиклав) 1200 мг внутривенно однократно за 30 мин до операции;
- 3-я группа: отсутствие антибиотикотерапии/антибиотикопрофилактики.

Применение терапии курсом не снижает риск осложнений, в то время как отсутствие антибиотикопрофилактики повышает частоту осложнений на 3,9 % во взрослой группе и на 2,28 % – в подростковой. Наиболее рациональна однократная периоперационная антибиотикопрофилактика.

На частоту осложнений влияние оказывал выбор импланта. Так как в нашей практике применялись 2 ва-

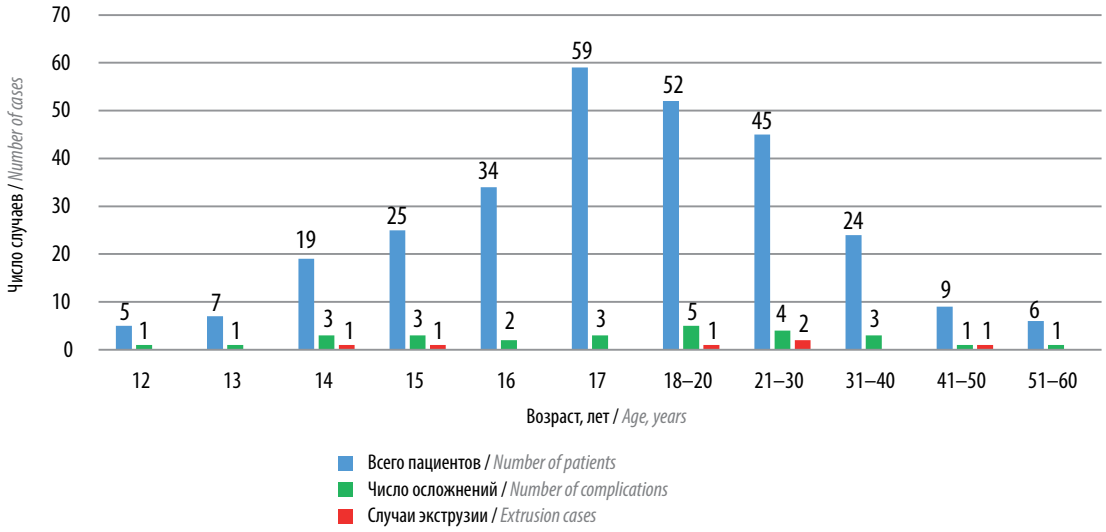

Рис. 1. *Частота осложнений в зависимости от возраста пациентов*

Fig. 1. *The frequency of complications depending on the age of patients*

Таблица 3. *Зависимость частоты осложнений от режима антибиотикопрофилактики/антибиотикотерапии*

Table 3. *Dependence of the frequency of complications on the regimen of antibiotic prophylaxis/antibiotic therapy*

Группа Groups	Взрослые (*n* = 136) Adults (*n* = 136)		Подростки (*n* = 156) Teenagers (*n* = 156)	
	Число пациентов, *n* Number of patients, *n*	Частота осложнений, *n* (%) Frequency of complications, *n* (%)	Число пациентов, *n* Number of patients, *n*	Частота осложнений, *n* (%) Frequency of complications, *n* (%)
1-я группа Group 1	41	4 (9,75)	45	4 (8,88)
2-я группа Group 2	56	5 (8,92)	69	5 (7,24)
3-я группа Group 3	39	5 (12,82)	42	4 (9,52)

рианта имплантов – Promedon и «МИТ», сравнительный анализ проведен между ними (табл. 4).

Как видно из представленных данных, частота осложнений при использовании имплантов «МИТ» выше ($n = 17$), чем при использовании Promedon ($n = 10$). Часть осложнений неспецифичны в отношении имплантов, иные напрямую зависят от текстуры протеза. Специфическим осложнением, зависящим от конструкции протеза, является смещение фиксирующей ленты: последняя в тканях мошонки определяется как жесткая и вызывает косметический дефект. Значительно преобладает частота экструзии импланта при использовании протезов «МИТ» (5:1); оба случая сморщивания импланта также констатированы при применении имплантов данного типа.

Существенным фактором развития осложнений явился срок после первичного вмешательства (орхэктомии). Если во взрослом возрасте имелась возможность выполнить протезирование в оптимальный, по нашему мнению, период – 6–12 мес после орхэктомии, то в подростковой возрастной группе разрыв между операциями орхэктомии и протезирования определялся не зависящими от применяемой хирургической тактики факторами – сроками первичного вмешательства и составлял в ряде случаев порядка 15 лет, что существенно осложняло операцию за счет атрофии мошонки (либо изначальной ее гипоплазии).

Из 6 случаев экструзии промежуток между орхэктомией и протезированием составил 1–2 года – у 1 пациента, 3–5 лет – у 1 пациента и >5 лет – у 4 пациентов. Из 8 случаев недостаточного гемостаза разрыв между операциями <1 года имел место у 1 пациента, 1–2 года – у 1 пациента, 2–3 года – у 1 пациента, 3–5 лет – у 2 пациентов, >5 лет – у 3 пациентов.

Таблица 4. *Частота осложнений в зависимости от модели импланта, n*
Table 4. *The frequency of complications depends on the implant model, n*

Осложнение Complications	Взрослые (n = 136) Adults (n = 136)		Подростки (n = 156) Teenagers (n = 156)	
	Promedon (n = 80)	МИТ / MIT (n = 54)	Promedon (n = 96)	МИТ / MIT (n = 62)
Экструзия импланта Implant extrusion	1	3	–	2
Гематома мошонки Scrotal hematoma	3	2	1	2
Отек мошонки реактивный Scrotal edema is reactive	1	1	1	1
Смещение фиксирующей ленты Offset of the fixing tape	–	1	–	1
Сморщивание импланта Shrinking of the implant	–	1	–	1
Выраженная скроталгия Severe scrotalgia	1	–	1	2
Келоидный рубец Keloid scar	–	–	1	–
Всего *Total*	*6*	*8*	*4*	*9*

Другие осложнения не имели зависимости от длительности промежутка между орхэктомией и восстановлением внешнего вида мошонки.

Из полученных данных следует, что частота осложнений существенно выше в группе пациентов, которым протезирование было выполнено в срок >3 лет после первичной орхэктомии или при изначально гипоплазированной мошонке.

Осложнения имели место при различной хирургической тактике при протезировании. Наиболее серьезное осложнение протезирования, приводящее во всех случаях к удалению протеза, – экструзия импланта. В наших наблюдениях данное осложнение констатировано у 6 пациентов (4 пациента старше 18 лет и 2 подростка). Обращает на себя внимание то, что в 5 из 6 случаев экструзия возникла при использовании импланта «МИТ». Экструзия импланта составляет 22 % в структуре осложнений и 2,05 % всех случаев протезирования. Ретроспективно у пациентов с экструзией отмечался ряд особенностей при выполнении протезирования:

– малый объем скротальной полости (n = 3);
– технические сложности формирования полости по причине спаечного процесса (n = 2);
– предшествующее при первичной операции обширное нагноение раны (n = 1).

Экструзия более характерна для протезирования, выполненного в отдаленные сроки после орхэктомии. Так, в одном случае констатирована экструзия в срок до года (9 мес), в одном – в период 1–2 года (19 мес) и в 4 случаях – в сроки >3 лет (3, 5, 11 и 14 лет).

Экструзия формировалась на 5–13-е сутки после операции (в среднем на 6,6 ± 2,1 сутки). Все 6 пациентов были оперированы: выполнено удаление импланта, наложение наводящих швов с дренированием скротальной полости. В случаях использования ленты, имитирующей семенной канатик (n = 3), последнюю также удаляли.

Гематома мошонки констатирована у 8 пациентов – 5 взрослых и 3 подростков, составив суммарно в структуре осложнений 29,6 % (наибольшая частота). Образование гематомы, по нашему мнению, связано с технически некорректным формированием полости мошонки. Кроме того, наблюдается четкая зависимость вероятности возникновения осложнения от хирургического доступа. При супраскротальном доступе гематома сформировалась только у 1 (0,8 %) пациента из 125, при паховом – у 7 (5,0 %) из 140, при мошоночном доступе (27 операций) гематомы зафиксированы не были. Данную закономерность мы объясняем меньшей травматичностью вмешательства при формирова-

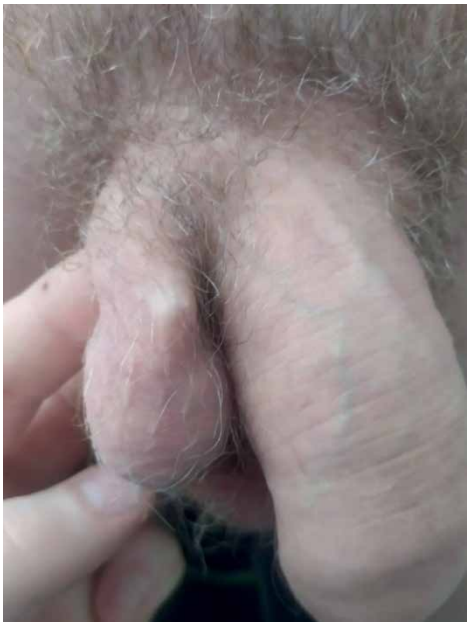

Рис. 2. *Смещение фиксирующей ленты импланта с формированием косметического дефекта мошонки у пациента С., 23 лет*

Fig. 2. *Displacement of the implant fixing tape with the formation of a cosmetic defect of the scrotum in patient S., 23 years old*

Рис. 3. *Осложнение протезирования у пациента Ш., 16 лет. Протезирование выполнено через 3 года после орхэктомии. В раннем послеоперационном периоде констатировано высокое стояние импланта нормальных размеров. При оценке через 1 год констатировано уменьшение размеров импланта на 30 % объема*

Fig. 3. *Complication of prosthetics in patient Sh., 16 years old. Prosthetics were performed 3 years after orchiectomy. In the early postoperative period, the high standing of the implant of normal size was established. When assessing after 1 year, a decrease in the size of the implant by 30 % of the volume was found*

нии ложа для импланта супраскротальным доступом – кратчайшим доступом в мошонку. Консервативная терапия была успешной в 5 случаях и сопровождалась лизированием гематомы. Хирургическое вмешательство потребовалось 3 пациентам: в 2 случаях выполнено дренирование гематомы отдельным доступом и в одном – ревизия раны на фоне инфицирования гематомы с удалением импланта.

Реактивный отек мошонки констатирован в 4 случаях (у 2 взрослых пациентов и 2 подростков). Осложнение было связано с травматичным формированием полости в мошонке, купировано в течение 3–7 дней и хирургического вмешательства не потребовало.

Смещение фиксирующей ленты отмечено в 2 наблюдениях (у 1 взрослого пациента и 1 подростка) при использовании импланта «МИТ» (такая лента является его конструктивной особенностью). Она определялась у корня мошонки как жесткая структура в тканях, приводящая к возникновению косметического дефекта (рис. 2).

В обоих случаях выполнено иссечение ленты импланта без удаления последнего из мини-доступа в проекции ленты.

Сморщивание импланта отмечено у 2 пациентов (1 подростка и 1 взрослого) при использовании имплантов «МИТ». Осложнение составило 7,2 % в структуре всех осложнений. В обоих случаях изменение структуры импланта констатировано в течение года после его установки (рис. 3).

Выраженная скроталгия отмечена в 4 случаях (1 взрослый пациент и 3 подростка). Под данным состоянием мы понимали болевой синдром, требовавший обезболивания >5–7 дней при отсутствии иных осложнений, что, на наш взгляд, связано преимущественно с психоэмоциональным состоянием пациентов, завышенными ожиданиями комфортности послеоперационного периода, психологической «концентрацией» на самом импланте и потенциальной возможности развития осложнений. При этом 2 из 4 пациентов наблюдались у психиатра по поводу тревожно-депрессивного расстройства.

Формирование келоидного рубца – неспецифическое осложнение – в наших наблюдениях констатировано у 1 пациента подросткового возраста при установке импланта паховым доступом с иссечением послеоперационного рубца. Ранее данным доступом выполнялась орхэктомия по поводу перекрута яичка в паховом канале. Профилактиктировать настоящее осложнение, по нашему мнению, возможно только общепринятыми методами («деликатный» шовный материал, бережное отношение к тканям), однако и данные меры не исключают его формирования.

Характер вмешательств, выполненных при осложнениях протезирования яичка, отражен в табл. 5.

Таблица 5. *Операции, выполненные при осложнениях протезирования яичка*
Table 5. *Operations performed with complications of testicular prosthetics*

Осложнение Complications	Операция Operation	Взрослые, *n* Adults, *n*	Подростки, *n* Teenagers, *n*
Экструзия импланта Implant extrusion	Удаление импланта Implant removal	4	2
Гематома мошонки Scrotal hematoma	Дренирование гематомы Hematoma drainage	1	1
	Удаление импланта, дренирование гематомы Implant removal, hematoma drainage	1	–
Смещение фиксирующей ленты Offset of the fixing tape	Удаление ленты Deleting a feed	1	1
Келоидный рубец Keloid scar	Иссечение келоидного рубца Excision of the keloid scar	–	1

Заключение

Осложнения тестикулярного протезирования, несмотря на техническую простоту вмешательства, нередки и составляют в различных группах пациентов от 8,33 до 10,29 %. В их структуре преобладают осложнения гемостаза и экструзия импланта, они же являются причиной наибольшего числа повторных вмешательств и поводом для удаления импланта.

На формирование осложнений влияет ряд факторов – операционный доступ, схема антибактериальной терапии/профилактики, имплантируемый материал, срок после первичной операции. Наиболее рациональным подходом является протезирование современным силиконовым имплантом через 6–12 мес после орхэктомии супраскротальным доступом с однократной периоперационной антибиотикопрофилактикой.

Экструзия – наиболее опасное осложнение, приводящее во всех случаях к потере импланта. Развитие его является прогнозируемым и может быть нивелировано путем применения импланта несколько меньшего размера и максимально «деликатного» обращения с тканями.

Частота осложнений гемостаза может быть существенно снижена за счет использования супраскротального доступа, позволяющего выполнить протезирование кратчайшим путем, избегая формирования «вслепую» длинного тоннеля для низведения импланта.

Применение фиксирующей ленты при использовании импланта не является целесообразным, поскольку она не только не обеспечивает заложенный в ней функционал, но и становится в ряде случаев причиной повторных вмешательств. Иные осложнения не являются специфическими и не имеют специальных методов профилактики.

Вероятность возникновения наиболее опасных и частых осложнений может быть существенно снижена путем применения профилактических мер.

ЛИТЕРАТУРА / REFERENCES

1. Peycelon M., Rossignol G., Muller C.O. et al. Testicular prostheses in children: is earlier better? J Pediatr Urol 2016;12(4):237.e1–6. DOI: 10.1016/j.jpurol.2016.04.022
2. Böhm W.D., Biedermann M., Hackel W. et al. [Testis endothesis surgery. Results of an ambulatory clinical evaluation study (In German)]. Z Urol Nephrol 1989;82(5):253–8. PMID: 2750349
3. Мадыкин Ю.Ю., Золотухин О.В., Фирсов О.В. О некоторых особенностях протезирования яичек. В кн.: Сборник научных трудов 8-го конгресса «Мужское здоровье». Кн. 2. Ереван, 2012. С. 73–74.
Madykin Yu.Yu., Zolotuhin O.V., Firsov O.V. About some features of testicular prosthetics. In: Proceedings of 8th Congress "Men's Health". Book 2. Yerevan, 2012. Pp. 73–74. (In Russ.).
4. Ferro F., Caterino S., Lais A. Testicular prosthesis in children: a simplified insertion technigue. Eur Urol 1991;19(3):230–2. DOI: 10.1159/000473626
5. Clifford T.G., Burg M.L., Hu B. Satisfaction with testicular prosthesis after radical orchiectomy. Urology 2018;114:128–32. DOI: 10.1016/j.urology.2017.12.006
6. Ning Y., Cai Z., Chen H. et al. Development and clinical application of a new testicular prosthesis. Asian J Androl 2011;13(6):903–4. DOI: 10.1038/aja.2011.87
7. Chen H.-X., Ning Y., Cai Z.-K. et al. [Safety and effectiveness of testicular prosthesis implantation for testis loss: clinical observation of 18 cases (In Chinese)]. Zhonghua Nan Ke Xue 2012;18(4):349–52. PMID: 22574373
8. Шорманов И.С., Щедров Д.Н., Куликов С.В. и др. Опыт протезирования яичка в детском и подростковом возрасте. Экспериментальная и клиническая урология 2018;3:84–90.
Shormanov I.S., Shchedrov D.N., Kulikov S.V. et al. Experience of testicular prosthetics in childhood and adolescence. Eksperimen-

talnaya i klinicheskaya urologiya = Experimental and Clinical Urology 2018;3:84–90. (In Russ.).
9. Osemlak P., Jędzejewski G., Cielecki C. et al. The use of testicular prostheses in boys. Medicine (Baltimore) 2018;97(52):e13911. DOI: 10.1097/MD.0000000000013911
10. Robinson R., Tati C.D., Clarke N.W., Ramani V.A. Is it safe to insert a testicular prosthesis at the time of radical orchidectomy for testis canser: an audit of 904 men undergoing radical orchidectomy. BJU Int 2016;117(2):249–52. DOI: 10.1111/bju.12920
11. Musi G., Cozzi G., Mistretta F.A. et al. Insertion of a testicular prosthesis at the time of radical orchiectomy for testicular cancer is safe in patients who will subsequently undergo chemotherapy or radiotherapy. Andrologia 2020;52(6):e13613. DOI: 10.1111/and.13613
12. Marshall S. Potential problems with testicular prostheses. Urology 1986;28(5):388–90. DOI: 10.1016/0090-4295(86)90068-3
13. Beer M., Kaj R. Testicular prostheses. Urol Clin Nort Am 1989;16(1):133–8. PMID: 2916271.
14. Turek P.J., Master V.A.; Testicular Prosthesis Study Group. Safety and effectiveness of a new saline filled testicular prostheses. J Urol 2004;172(4):1427–30. DOI: 10.1097/01.ju.0000139718.09510.a4
15. Kogan S. The clinical utility of testicular prosthesis placement in children with genital and testicular disorders. Transl Androl Urol 2014;3(4):391–7. DOI: 10.3978/j.issn.2223-4683.2014.12.06
16. Legemate K.M., de Rooij F.P.V., Bouman M.-B. et al. Surgical outcomes of testicular prostheses implantation in transgender men with a history of prosthesis extrusion or infection. Int J Transgend Health 2020;22(3):330–6. DOI: 10.1080/26895269.2020.1840476
17. Pigot G.L.S., Al-Tamimi M., Ronkes B. et al. Surgical outcomes of neoscrotal augmentation with testicular prostheses in transgender men. J Sex Med 2019;16(10):1664–71. DOI: 10.1016/j.jsxm.2019.07.020
18. Mohammed A., Yassin M., Hendry D., Walker G. Contemporary practice of testicular prosthesis insertion. Arab J Urol 2015;13(4):282–6. DOI: 10.1016/j.aju.2015.09.001
19. Bodiwala D., Summerton D.J., Terry T.R. Testicular prostheses: development and modern usage. Ann R Coll Surg Engl 2007;89(4):349–53. DOI: 10.1308/003588407X183463
20. Irani J., Legeais D., Madec F.-X. et al. [Complications in urological surgery. Prevention (In French)]. Prog Urol 2022;32(14):919–27. DOI: 10.1016/j.purol.2022.08.011

Вклад авторов
И.С. Шорманов, Д.Н. Щедров: разработка дизайна исследования, сбор данных, обзор публикаций по теме статьи, написание текста рукописи; Ю.С. Спасская, Д.Ю. Гарова: сбор данных, обзор публикаций по теме статьи, написание текста рукописи.
Authors' contribution
I.S. Shormanov, D.N. Shchedrov: research design development, data collection, review of publications on the topic of the article, article writing; Y.S. Spasskaya, D.Yu. Garova: data collection, review of publications on the topic of the article, article writing.

ORCID авторов / ORCID of authors:
И.С. Шорманов / I.S. Shormanov: https://orcid.org/0000-0002-2062-0421
Д.Н. Щедров / D.N. Shchedrov: https://orcid.org/0000-0002-0686-0445
Д.Ю. Гарова / D.Yu. Garova: https://orcid.org/0000-0003-4457-9694

Конфликт интересов. Авторы заявляют об отсутствии конфликта интересов.
Conflict of interest. The authors declare no conflict of interest.

Финансирование. Исследование проведено без спонсорской поддержки.
Funding. The study was performed without external funding.

Соблюдение прав пациентов и правил биоэтики. Исследование одобрено на заседании этического комитета ФГБОУ ВО «Ярославский государственный медицинский университет» Минздрава России (протокол № 61 от 20.04.2023). Все пациенты подписали информированное согласие на участие в исследовании и публикацию своих данных. Родители (законные представители) детей подписали информированное согласие на их на участие в исследовании и публикацию их данных.
Compliance with patient rights and principles of bioethics. The study was approved at a meeting of the Ethics Committee of the Yaroslavl State Medical University of the Ministry of Health of Russia (Protocol No. 61 dated 04/20/2023). All patients signed an informed consent to participate in the study and to publish their data. The parents (legal representatives) of the children signed an informed consent for their participation in the study and publication of their data.

Статья поступила: 10.02.2023. **Принята к публикации:** 20.05.2023.
Article received: 10.02.2023. **Accepted for publication:** 20.05.2023.