DOI: 10.17650/2070-9781-2022-23-3-102-108

CC BY 4.0

Результаты обсервационного исследования эффективности комплексной пероральной терапии болезни Пейрони в клинической практике

П.С. Кызласов[1], Е.С. Губанов[2], Е.А. Гринь[3], Н.А. Нашивочникова[4], С.С. Красняк[5]

[1]ФГБУ «Государственный научный центр Российской Федерации – Федеральный медицинский биофизический центр им. А.И. Бурназяна» Федерального медико-биологического агентства России; Россия, 123098 Москва, ул. Маршала Новикова, 23;
[2]ЧУ ООВО «Медицинский университет «Реавиз»; Россия, 443001 Самара, ул. Чапаевская, 227;
[3]СПб ГБУЗ Клиническая больница Святителя Луки; Россия, 194044 Санкт-Петербург, ул. Чугунная, 46, корп. А;
[4]ФГБОУ ВО «Приволжский исследовательский медицинский университет» Минздрава России; Россия, 603005 Нижний Новгород, пл. Минина и Пожарского, 10/1;
[5]Научно-исследовательский институт урологии и интервенционной радиологии им. Н.А. Лопаткина – филиал ФГБУ «Национальный медицинский исследовательский центр радиологии» Минздрава России; Россия, 105425 Москва, ул. 3-я Парковая, 51, стр. 1

Контакты: Павел Сергеевич Кызласов *dr.kyzlasov@mail.ru*

Введение. Болезнь Пейрони – заболевание соединительной ткани, характеризующееся образованием фиброзных поражений и/или бляшек в белочной оболочке, которые могут приводить к эректильной деформации полового члена. Пероральная фармакотерапия позволяет длительно воздействовать на механизмы образования фиброзной бляшки.
Цель исследования – оценить степень изменения жалоб пациентов (боль в половом члене, искривление полового члена) на фоне применения комплексного препарата Пейрофлекс®.
Материалы и методы. В проспективное наблюдательное исследование были включены 43 пациента с жалобами на боль в области полового члена во время эрекции или в покое, искривление полового члена, наличие пальпируемой бляшки в области кавернозных тел. Пациенты принимали Пейрофлекс® на регулярной основе по 1 капсуле (410 мг) 2 раза в день в течение 6 мес либо до исчезновения боли во время эрекции, но не менее 6 мес.
Результаты. Интенсивность боли через 3 и 6 мес приема Пейрофлекса® снизилась на 47,8 и 78,3 % соответственно. Выраженность искривления полового члена показала тенденцию к снижению через 3 приема Пейрофлекса® (на 7,5 %) и оставалась стабильной через 6 мес. Площадь бляшки по результатам ультразвукового исследования через 3 и 6 мес приема Пейрофлекса® уменьшилась на 14,7 и 17,2 % соответственно.
Заключение. Пейрофлекс® может быть рекомендован для применения в активной фазе болезни Пейрони как в виде монотерапии, так и в комплексе с другими методами лечения (экстракорпоральная ударно-волновая терапия, физиотерапия и др.).

Ключевые слова: болезнь Пейрони, пероральная терапия, парааминобензойная кислота, L-карнитин

Для цитирования: Кызласов П.С., Губанов Е.С., Гринь Е.А. и др. Результаты обсервационного исследования эффективности комплексной пероральной терапии болезни Пейрони в клинической практике. Андрология и генитальная хирургия 2022;23(3):102–8. DOI: 10.17650/2070-9781-2022-23-3-102-108

The results of an observational study of the effectiveness of complex oral therapy of Peyronie's disease in clinical practice

P.S. Kyzlasov[1], E.S. Gubanov[2], E.A. Grin[3], N.A. Nashivochnikova[4], S.S. Krasnyak[5]

[1]State Scientific Center of the Russian Federation – A.I. Burnazyan Federal Medical Biophysical Center; 23 Marshala Novikova St., Moscow 123098, Russia;
[2]Medical University "Reaviz"; 227 Chapayevskaya St., Samara 443001, Russia;

[3]St. Petersburg Luka's Clinical Hospital; Bld. A, 46 Chugunnaya St., Saint Petersburg 194044, Russia;
[4]Privolzhskiy Research Medical University, Ministry of Health of Russia; 10/1 Minin and Pozharsky Sq., Nizhny Novgorod 603005, Russia;
[5]N.A. Lopatkin Research Institute of Urology and Interventional Radiology – branch of the National Medical Research Radiologycal Center, Ministry of Health of Russia; Bld. 1, 51 3rd Parkovaya St., Moscow 105425, Russia

Contacts: Pavel Sergeevich Kyzlasov *dr.kyzlasov@mail.ru*

Background. Peyronie's disease is a disease characterized by chronic inflammation of the protein membrane of the fibrous tissue of the penis. Oral pharmacotherapy allows a long-term effect on the mechanisms of formation of fibrous plaque.
Aim. To evaluate the degree of change in complaints against the background of the complex drug Peyroflex® and its effectiveness.
Materials and methods. The study was conducted as a prospective observational study. The study included 43 patients with complaints of pain in the penis area during erection or at rest, curvature of the penis, the presence of palpable plaque in the area of the cavernous bodies. Men took Peyroflex® on a regular basis, one capsule (410 mg) 2 times a day for 6 months or until the pain disappeared during erection, but not less than 6 months.
Results. The intensity of pain after 3 and 6 months of taking Peyroflex® decreased by 47.8 and 78.3 %, respectively. The severity of penile curvature showed a tendency to decrease by 7.5 % after 3 doses of Peyroflex® and remained stable after 6 months. The plaque area according to the results of ultrasound examination after 3 and 6 months of taking Peyroflex® decreased by 14.7 and 17.2 %, respectively.
Conclusion. Peyroflex® can be recommended for use in the active phase of Peyronie's disease both in monotherapy and in combination with other methods of treatment (extracorporeal shock wave therapy, physiotherapy, etc.).

Keywords: Peyronie's disease, oral therapy, para-aminobenzoic acid, L-carnitine

For citation: Kyzlasov P.S., Gubanov E.S., Grin E.A. et al. The results of an observational study of the effectiveness of complex oral therapy of Peyronie's disease in clinical practice. Andrologiya i genital'naya khirurgiya = Andrology and Genital Surgery 2022;23(3):102–8. (In Russ.). DOI: 10.17650/2070-9781-2022-23-3-102-108

Введение

Болезнь Пейрони – заболевание соединительной ткани, характеризующееся образованием фиброзных поражений и/или бляшек в белочной оболочке, которые могут приводить к эректильной деформации полового члена [1].

По различным оценкам, болезнь Пейрони поражает приблизительно 3–9 % мужчин во всем мире и может быть связана с болью, эректильной дисфункцией и деформацией полового члена, включая его укорочение [2]. Это состояние оказывает значительное негативное влияние на качество жизни, самооценку и психологическое благополучие мужчины [3].

Причина болезни Пейрони до сих пор не определена, однако основными теориями развития заболевания считаются микротравматизация белочной оболочки, нарушения метаболизма коллагена и аутоиммунные заболевания [4, 5].

Различают 2 фазы заболевания. Первая, она же острая, воспалительная или активная, фаза характеризуется болью в половом члене в неэрегированном состоянии или болезненными эрекциями, образованием ощутимого узелка или бляшки в белочной оболочке и развитием искривления полового члена. Вторая, также известная как фиброзная или хроническая фаза, обусловлена стабилизацией заболевания и дальнейшим искривлением полового члена в связи с кальцинированием бляшек и чаще всего характеризуется исчезновением боли и изменением плотности бляшек [6]. Выделение этих фаз заболевания является принципиальным моментом, определяющим стратегию лечения. Финальным этапом лечения болезни Пейрони является оперативная коррекция произошедшего искривления, однако ее выполнение возможно только после достоверного перехода болезни во 2-ю фазу (отсутствие боли в половом члене в течение 1 мес), которая наступает в среднем через 8–14 мес от начала заболевания [7–9]. Все остальные методы лечения болезни Пейрони, направленные на облегчение боли, уменьшение воспаления и профилактику развития фиброза (включая пероральную фармакотерапию, локальную инъекционную терапию и ударно-волновую терапию), могут применяться на протяжении 1-й фазы заболевания.

При этом локальная инъекционная и ударно-волновая терапия проводятся короткими курсами и не могут оказывать положительного влияния на течение болезни на всем протяжении 1-й фазы, кроме того, сопряжены с рядом нежелательных побочных реакций (подкожные кровоизлияния, повреждения уретры, усиление боли в половом члене) [10–13]. Причем риск возникновения побочных эффектов часто превышает желаемый результат от лечения.

Вместе с тем именно пероральная фармакотерапия позволяет длительно воздействовать на механизмы

формирования фиброзной бляшки в течение многих месяцев.

Пероральная лекарственная терапия может использоваться у пациентов в активной фазе заболевания для адъювантной поддержки или если пациент отказывается от других вариантов лечения во время активной фазы [6]. К препаратам выбора относятся колхицин, пентоксифиллин, блокаторы кальциевых каналов. Однако результаты исследований по данным препаратам противоречивы, следовательно, сложно делать выводы об их эффективности [14, 15]. В клинической практике на протяжении многих десятилетий также активно применяются парааминобензойная кислота или ее соль – парааминобензоат калия, витамин Е (D-α-токоферол) и L-карнитина тартрат, которые доказывают свою эффективность в исследованиях, а в частности в Германии, исходя из опросов урологов, парааминобензоат калия считается препаратом 1-й линии для лечения болезни Пейрони [16]. Однако данные препараты могут назначаться только как сопутствующая терапия, так как в показаниях к их применению нет болезни Пейрони.

Несмотря на широкую доказательную базу зарубежных исследований, подтверждающих эффективность вышеперечисленных субстанций, в России отсутствуют подобные данные, полученные на отечественной популяции.

С целью объединения активных в отношении болезни Пейрони веществ компанией ООО «ЭСЭЙЧ ФАРМА» был разработан препарат Пейрофлекс®, в состав которого входят такие компоненты, как парааминобензойная кислота, D-α-токоферол в высокой дозе и L-карнитина тартрат, обладающие доказанной эффективностью. В настоящее время Пейрофлекс® – единственный направленный противофибротический комплекс с подобным сочетанием высокоактивных ингредиентов, доступный для применения у пациентов с болезнью Пейрони.

В данной статье представлены результаты наблюдательного исследования эффективности препарата.

Цель исследования – оценить степень изменения жалоб пациентов с болезнью Пейрони на фоне терапии комплексным препаратом Пейрофлекс® и эффективность препарата (уменьшение боли, искривления полового члена, размера фиброзной бляшки).

Материалы и методы

В исследование были включены пациенты, обратившиеся к врачу-урологу в период с января по сентябрь 2021 г. с жалобами на боль в области полового члена во время эрекции или в покое, искривление полового члена, наличие пальпируемой бляшки в области кавернозных тел. В исследование не включали пациентов, перенесших хирургические вмешательства на уретре или кавернозных телах полового члена, имеющих врожденную эректильную деформацию.

Пациенты (n = 43) после включения в исследование получали препарат Пейрофлекс® на регулярной основе по 1 капсуле (410 мг) 2 раза в день в течение 6 мес либо до исчезновения боли во время эрекции, но не менее 6 мес. Во время проведения исследования не допускались применение ударно-волновой терапии, локальной инъекционной терапии, и также пероральный прием блокаторов кальциевых каналов, комплексных ферментных препаратов, тамоксифена, иммуностимуляторов.

В качестве критериев эффективности оценивали выраженность боли по визуально-аналоговой шкале (ВАШ), степень искривления полового члена на основании объективного измерения специальным транспортиром, а также площадь бляшки по результатам ультразвукового исследования кавернозных тел.

Данные группы описывали с использованием медианы и межквартильного размаха. Для оценки характера распределения применяли одновыборочный критерий Колмогорова–Смирнова с поправкой Лильефорса. Для оценки динамики по ВАШ в случае нормального распределения признака использовали парный t-критерий, в качестве непараметрического критерия применяли критерий знаковых рангов Уилкоксона для связанных выборок. В случае множественных сравнений применяли двухфакторный ранговый дисперсионный анализ Фридмана для связанных выборок и дисперсионный анализ (ANOVA), а также критерий Краскела–Уоллиса.

Результаты

Средний возраст пациентов, включенных в исследование, составил 49,5 ± 12,9 года. Один из пациентов отказался от приема препарата и повторного обследования, сославшись на ухудшение эректильной функции. От обследования по поводу эректильной дисфункции, которая отмечалась у него и до включения в исследование, отказался.

Интенсивность боли через 3 и 6 мес приема Пейрофлекса® снизилась на 47,8 и 78,3 % соответственно. Средняя оценка интенсивности боли по 10-балльной ВАШ при включении в исследование, через 3 и 6 мес составила соответственно 2,3 ± 2,4; 1,12 ± 1,9 и 0,5 ± 1,2 балла (p <0,001 при множественном сравнении) (рис. 1).

Выраженность искривления полового члена показала тенденцию к снижению через 3 приема Пейрофлекса® (на 7,5 %) и оставалась стабильной через 6 мес. Однако выявленные различия не были достоверными (p = 0,287, до терапии *vs* через 3 мес). Средняя степень искривления составила 25,4 ± 14,4 и 23,5 ± 15,9 градуса (при множественном сравнении) (рис. 2).

Площадь бляшки по результатам ультразвукового исследования через 3 и 6 мес приема Пейрофлекса® уменьшилась на 14,7 и 17,2 % соответственно. Средняя площадь бляшки при включении в исследование, через

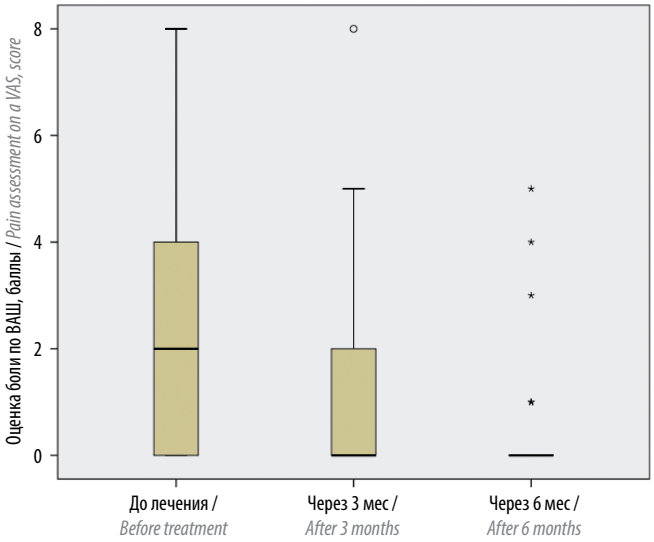

Рис. 1. *Динамика оценки интенсивности боли по визуально-аналоговой шкале (ВАШ) на фоне приема комплекса Пейрофлекс®. *Выбросы значений >5 стандартных отклонений*

Fig. 1. *Dynamics of pain intensity assessment on a visual-analog scale (VAS) during taking a complex drug Peyroflex® . *Outliers of values >5 standard deviations*

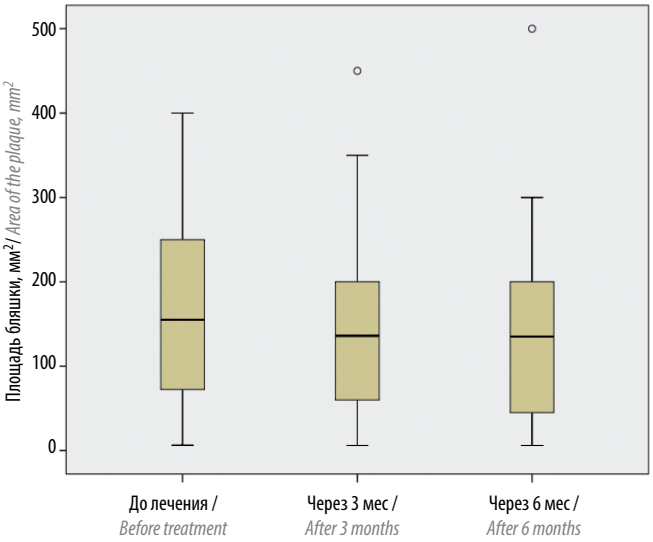

Рис. 3. *Динамика изменения площади бляшки по результатам ультразвукового исследования на фоне приема комплекса Пейрофлекс®*

Fig. 3. *Dynamics of changes in the area of the plaque according to the results of ultrasound examination during taking a complex drug Peyroflex®*

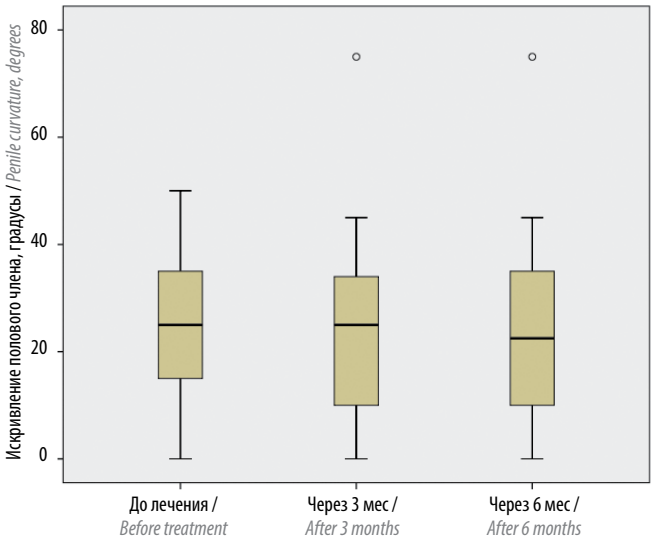

Рис. 2. *Динамика выраженности искривления полового члена на фоне приема комплекса Пейрофлекс®*

Fig. 2. *Dynamics of the severity of penile curvature during taking a complex drug Peyroflex®*

3 и 6 мес составила 164,3; 141,1 и 136,0 мм^2 соответственно (p <0,001 при множественном сравнении) (рис. 3).

Обсуждение

Несмотря на десятилетия активных исследований, окончательная этиология и патофизиология болезни Пейрони до сих пор до конца не изучены.

Хотя хирургический метод остается «золотым стандартом» лечения тяжелых форм болезни Пейрони, было предложено и применялось на практике огромное множество различных вариантов консервативной терапии, но доказательства их клинической эффективности зачастую очень скудны.

Попытки консервативного лечения болезни Пейрони предпринимались с тех пор, как она была впервые описана Франсуа Жиго де Ла Пейрони в 1743 г. За этот период в хорошо контролируемых исследованиях монотерапия каким-либо одним веществом не показала существенного эффекта. Тем не менее некоторые фундаментальные исследования поддерживают с научной точки зрения применение отдельных активных субстанций в активную фазу заболевания.

Парааминобензойная кислота, как и ее калиевая соль (парааминобензоат калия), много лет применяются для лечения фиброза различной локализации, например дерматомиозита и склеродермии. Предполагается, что их эффективность связана с уменьшением образования коллагена за счет снижения уровня серотонина, повышения активности моноаминоксидазы и ингибирования секреции гликозаминогликанов фибробластами [5]. Впервые применение соли парааминобензойной кислоты в лечении болезни Пейрони было предложено C.J. Zarafonetis и T.M. Horrax еще в 1959 г. [17]. В 2005 г. мультицентровое двойное слепое рандомизированное плацебо-контролируемое исследование, проведенное W. Weidner и соавт., показало, что применение парааминобензоата калия в течение 12 мес привело к достоверному уменьшению размера фиброзной бляшки по сравнению с плацебо с 259 до 142 мм^2. Существующее искривление не улучшилось под действием препарата (p = 0,066), но при сравнении развития

нового искривления или ухудшения ранее существовавшего искривления показано, что под действием парааминобензоата калия кривизна полового члена оставалась стабильной. При этом в группе плацебо кривизна полового члена значительно усугубилась в 32,5 % случаев (p <0,001) [18]. В ряде других зарубежных исследований показано положительное влияние этих препаратов в отношении степени искривления в 58–82 % случаев [17, 19–21]. Наши собственные наблюдения подтверждают стабилизирующий эффект парааминобензойной кислоты на развитие искривления, по крайней мере в течение 6 мес.

Витамин Е – жирорастворимый витамин, обладающий выраженными противовоспалительным и антиоксидантным свойствами. Наиболее активная его форма – D-α-токоферол. Витамин Е инактивирует свободные радикалы, которые насыщают оксид азота (NO), тем самым поддерживая повышенный уровень активного оксида азота, что способствует правильному заживлению ран. Как средство для лечения болезни Пейрони витамин Е впервые был описан еще в 1948 г. [22]. Из-за его низкой стоимости и широкой доступности он остается наиболее часто назначаемым пероральным препаратом при болезни Пейрони. Несмотря на то что двойные слепые плацебо-контролируемые исследования монотерапии витамином Е не показали достоверного уменьшения искривления и площади фиброзной бляшки в опытных группах, противовоспалительный эффект способствует выраженному снижению боли в половом члене, в том числе за счет ингибирования транскрипции провоспалительных цитокинов и подавления активности циклооксигеназы 2 [23–26]. Именно высоким содержанием D-α-токоферола (1200 % от рекомендуемой нормы суточного потребления) мы объясняем выраженный анальгетический эффект Пейрофлекса® уже через 3 мес приема. Кроме того, его положительное действие усиливается при сочетании с другими противовоспалительными и противофибротическими компонентами [27, 28].

Механизм действия L-карнитина подобен действию витамина Е. Карнитин является ингибитором ацетил-коэнзима А, что снижает формирование свободных радикалов при клеточном стрессе, а также улучшает митохондриальные дыхательные процессы. В одном рандомизированном исследовании пациенты принимали L-карнитин или тамоксифен. Хотя в этом исследовании отсутствовала настоящая контрольная группа, мужчины, получавшие карнитин, продемонстрировали значительное уменьшение боли и измеренного искривления полового члена по сравнению с мужчинами в группе тамоксифена. Это улучшение было небольшим (7°), но статистически значимым (p <0,05) [29]. Безусловно, необходимы дополнительные плацебо-контролируемые исследования эффективности различных соединений L-карнитина при болезни Пейрони.

С учетом взаимодополняющего противофибротического, противовоспалительного действия вышеперечисленных компонентов представляется логичным, что уже появились результаты применения комплекса Пейрофлекс® в клинической практике. Так, относительно короткий курс Пейрофлекса® длительностью от 30 до 90 дней привел к положительному эффекту у 86 % пациентов: уменьшились площадь бляшек и искривление полового члена (см. таблицу) [30].

Динамика степени искривления полового члена (по данным [30]), n (%)
Dynamics of the severity of penile curvature (according to [30]), n (%)

Угол искривления, градусы Penile curvature, degrees	До лечения Before treatment	После лечения After treatment
<10	4 (29)	7 (50)
10–20	8 (57)	7 (50)
20–30	2 (14)	0 (0)
Всего *Total*	*14 (100)*	*14 (100)*

Сочетание Пейрофлекса®, экстракорпоральной ударно-волновой терапии и ингибиторов фосфодиэстеразы 5-го типа в течение 40 дней приводило к уменьшению боли в половом члене у 100 % пациентов, уменьшению среднего угла искривления в среднем на 3,4°, средней площади бляшки – на 35 %. У 30 % пациентов отмечен полный регресс заболевания.

По этой причине мы считаем целесообразным включение в схему лечения активной фазы болезни Пейрони недорогих, хорошо переносимых и показавших свою эффективность пероральных агентов, таких как парааминобензойная кислота, витамин Е и L-карнитина тартрат.

Заключение

Результаты проведенного нами исследования в целом согласуются с данными литературы об эффективности как непосредственно комплекса Пейрофлекс®, так и его отдельных компонентов при активной фазе болезни Пейрони.

Применение Пейрофлекса® в течение 6 мес показало стабилизацию степени искривления на одном уровне, уменьшение площади фиброзной бляшки и выраженное уменьшение боли в половом члене. У части пациентов это дает возможность отказаться от выполнения оперативного вмешательства после стабилизации состояния.

Полученные результаты позволяют нам рекомендовать применение Пейрофлекса® в активной фазе болезни Пейрони как в виде монотерапии, так и в комплексе с другими методами лечения (экстракорпоральная ударно-волновая терапия, физиотерапия и др.).

ЛИТЕРАТУРА / REFERENCES

1. Урология. Российские клинические рекомендации. Под ред. Ю.Г. Аляева, П.В. Глыбочко, Д.Ю. Пушкаря. М.: ГЭОТАР-Медиа, 2016. 496 с.
   Urology. Russian clinical guidelines. Ed. by U.G. Alyaev, P.V. Glybochko, D.Yu. Pushkar. Moscow: GEOTAR-Media, 2016. 496 p.
2. Chung E., Ralph D., Kagioglu A. et al. Evidence-based management guidelines on Peyronie's disease. J Sex Med 2016;13(6):905–23. DOI: 10.1016/j.jsxm.2016.04.062
3. Жуков О.Б., Васильев А.Э., Новиков М.Е. Повышение эффективности консервативной терапии болезни Пейрони. Андрология и генитальная хирургия 2018;19(4):78–84. DOI: 10.17650/2070-9781-2018-19-4-78-84
   Zhukov O.B., Vasilyev A.E., Novikov M.E. Increasing effectiveness of conservative treatment of Peyronie's disease. Andrologiya i genital'naya khirurgiya = Andrology and Genital Surgery 2018;19(4):78–84. (In Russ.). DOI: 10.17650/2070-9781-2018-19-4-78-84
4. Zargooshi J. Trauma as the cause of Peyronie's disease: penile fracture as a model of trauma. J Urol 2004;172(1):186–8. DOI: 10.1097/01.ju.0000132144.71458.86
5. Moreland R.B., Nehra A. Pathophysiology of Peyronie's disease. Int J Impot Res 2002;14(5):406–10. DOI: 10.1016/j.aju.2013.06.006
6. Nehra A., Alterowitz R., Culkin D.J. et al. Peyronie's disease: AUA guideline. J Urol 2015;194(3):745–53. DOI: 10.1016/j.juro.2015.05.098
7. Stuntz M., Perlaky A., des Vignes F. et al. The prevalence of Peyronie's disease in the United States: a population-based study. PLoS One 2016;11(2):e0150157. DOI: 10.1371/journal.pone.0150157
8. Котов С.В., Юсуфов А.Г. Заместительная корпоропластика полового члена трансплантатом слизистой оболочки щеки – инцизия и графтинг (хирургическая техника). Андрология и генитальная хирургия 2016;17(4):68–71. DOI: 10.17650/2070-9781-2016-17-4-68-71
   Kotov S.V., Yusufov A.G. Penilecorporoplasty using buccal mucosa graft: incision and grafting (surgical technique). Andrologiya i genital'naya khirurgiya = Andrology and Genital Surgery 2016;17(4):68–71. (In Russ). DOI: 10.17650/2070-9781-2016-17-4-68-71
9. Гамидов С.И., Попков В.М., Шатылко Т.В. и др. Отдаленные результаты корпоропластики при болезни Пейрони. Андрология и генитальная хирургия 2018;19(4):39–45. DOI: 10.17650/2070-9781-2018-19-4-39-45
   Gamidov S.I., Popkov V.M., Shatylko T.V. Long-term results of corporoplasty in Peyronie's disease. Andrologiya i genital'naya khirurgiya = Andrology and Genital Surgery 2018;19(4):39–45. (In Russ.). DOI: 10.17650/2070-9781-2018-19-4-39-45
10. Fojecki G.L., Tiessen S., Osther P.J.S. Extracorporeal shock wave therapy (ESWT) in urology: a systematic review of outcome in Peyronie's disease, erectile dysfunction and chronic pelvic pain. World J Urol 2017;35(1):1–9. DOI: 10.1007/s00345-016-1834-2
11. Gao L., Qian S., Tang Z. et al. A meta-analysis of extracorporeal shock wave therapy for Peyronie's disease. Int J Impot Res 2016;28(5):161–6. DOI: 10.1038/ijir.2016.24
12. Fode M., Hatzichristodoulou G., Serefoglu E.C. et al. Low-intensity shockwave therapy for erectile dysfunction: is the evidence strong enough? Nat Rev Urol 2017;14(10):593–606. DOI: 10.1038/nrurol.2017.119
13. Inal T., Tokatli Z., Akand M. et al. Effect of intralesional interferon-alpha 2b combined with oral vitamin E for treatment of early stage Peyronie's disease: a randomized and prospective study. Urology 2006;67(5):1038–42. DOI: 10.1016/j.urology.2005.11.005
14. Safarinejad M.R. Therapeutic effects of colchicine in the management of Peyronie's disease: a randomized double-blind, placebo-controlled study. Int J Impot Res 2004;16(3):238–43. DOI: 10.1038/sj.ijir.3901185
15. Rehman J., Benet A., Melman A. Use of intralesional verapamil to dissolve Peyronie's disease plaque: a long-term single-blind study. Urology 1998;51(4):620–6. DOI: 10.1016/s0090-4295(97)00700-0
16. Hauck E.W., Bschleipfer T., Haag S. et al. [Assessment among German urologists of various conservative treatment modalities for Peyronie's disease. Results of a survey (In German)]. Urologe A 2005;44(10):1189–6. DOI: 10.1007/s00120-005-0867-8
17. Zarafonetis C.J., Horrax T.M. Treatment of Peyronie's disease with potassium para-aminobenzoate (potaba). J Urol 1959;81(6):770–2. DOI: 10.1016/s0022-5347(17)66108-1
18. Weidner W., Hauck E.W., Schnitker J. et al. Potassium paraaminobenzoate (POTABATM) in the treatment of Peyronie's disease: a prospective, placebo-controlled, randomized study. Eur Urol 2005;47(4):530–6. DOI: 10.1016/j.eururo.2004.12.022
19. Hasche-Klünder R. [Treatment of peyronie's disease with para-aminobenzoacidic potassium (POTOBA) (author's transl). (In German)]. Urologe A 1978;17(4):224–7. PMID: 308273.
20. Riley A. Peyronie's disease – a report on a series of 18 patients treated with potassium para-aminobenzoate. BRJ Sex Med 1979;6:29–33.
21. Carson C.C. Potassium para-aminobenzoate for the treatment of Peyronie's disease: is it effective? Tech Urol 1997;3(3):135–9. PMID: 9422444.
22. Scott W.W., Scardino P.L. A new concept in the treatment of Peyronie's disease. South Med J 1948:41(2):173–7.
23. Chesney J. Peyronie's disease. Br J Urol 1975;47:209–18. DOI: 10.1111/j.1464-410X.1975.tb03950.x
24. Pryor J., Farrell C. Controlled clinical trial of vitamin E in Peyronie's disease. Prog Reprod Biol Med 1983;9:41–5.
25. Safarinejad M.R., Hosseini S.Y., Kolahi A.A. Comparison of vitamin E and propionyl-L-carnitine, separately or in combination, in patients with early chronic Peyronie's disease: a double-blind, placebo controlled, randomized study. J Urol 2007;178(4 Pt 1): 1398–403; discussion 1403. DOI: 10.1016/j.juro.2007.05.162
26. Jiang Q., Yin X., Lill M.A. et al. Long-chain carboxychromanols, metabolites of vitamin E, are potent inhibitors of cyclooxygenases. Proc Natl Acad Sci U S A 2008;105(51):20464–9. DOI: 10.1073/pnas.0810962106
27. Halal A.A., Geavlete P., Ceban E. Pharmacological therapy in patients diagnosed with Peyronie's disease. J Med Life 2012;5(2):192–5. PMID: 22802890.
28. Paulis G., Brancato T., D'Ascenzo R. et al. Efficacy of vitamin E in the conservative treatment of Peyronie's disease: legend or reality? A controlled study of 70 cases. Andrology 2013;1(1):120–8. DOI: 10.1111/j.2047-2927.2012.00007.x
29. Biagiotti G., Cavallini G. Acetyl-L-carnitine vs tamoxifen in the oral therapy of Peyronie's disease: a preliminary report. BJU Int 2001;88(1):63–7. DOI: 10.1046/j.1464-410x.2001.02241.x

30. Ширин Г.В., Федорова Н.А. Болезнь Пейрони и первый опыт использования Пейрофлекса®. Вестник урологии 2021;9(2):150–6. DOI: 10.21886/2308-6424-2021-9-2-150-156

Shirin G.V., Fedorova N.A. Peyronie's disease and the first user experience of Peyroflex®. Vestnik urologii = Urology Herald 2021;9(2): 150–6. (In Russ.). DOI: 10.21886/2308-6424-2021-9-2-150-156

Вклад авторов
П.С. Кызласов: разработка дизайна и концепции исследования, научное рецензирование;
Е.С. Губанов, Е.А. Гринь, Н.А. Нашивочникова: сбор данных для анализа;
С.С. Красняк: написание текста рукописи, статистическая обработка данных.
Author's contribution
P.S. Kyzlasov: research concept, research design development, scientific review;
E.S. Gubanov, E.A. Grin, N.A. Nashivochnikova: obtaining data for analysis;
S.S. Krasnyak: article writing, statistical analysis of the data obtained.

ORCID авторов / ORCID of authors
П.С. Кызласов / P.S. Kyzlasov: https://orcid.org/0000-0003-1050-6198
Е.С. Губанов / E.S. Gubanov: https://orcid.org/0000-0003-3522-1607
Е.А. Гринь / E.A. Grin: https://orcid.org/0000-0002-8685-6525
Н.А. Нашивочникова / N.A. Nashivochnikova: https://orcid.org/0000-0002-1138-1174
С.С. Красняк / S.S. Krasnyak: https://orcid.org/0000-0001-9819-6299

Конфликт интересов. Авторы заявляют об отсутствии конфликта интересов.
Conflict of interest. The authors declare no conflict of interest.

Финансирование. Работа выполнена без спонсорской поддержки.
Funding. The work was performed without external funding.

Соблюдение прав пациентов. Все пациенты подписали информированное согласие на участие в исследовании.
Compliance with patient rights. All patients gave written informed consent to participate in the study.

Статья поступила: 09.08.2022. **Принята к публикации:** 18.08.2022.
Article received: 09.08.2022. **Accepted for publication:** 18.08.2022.